22101029999

DIE LEHRE

von den

NASENEITERUNGEN.

Von

Dr. Ludwig Grünwald

in München.

Zweite gänzlich umgearbeitete Auflage.

Mit 8 Abbildungen im Text, 2 Tafeln und einer Tabelle.

1896.

München.

Verlag von J. F. Lehmann.

Vertretung für die Schweiz:

E. SPEIDEL, akadem. polytechn. Buchhandlung, ZÜRICH.

WELLCOME HISTORICAL MEDICAL LIBRARY

WELLCOME INSTITUTE LIBRARY
Acc.
Call No.
WV300
1896
G88L

M20242

Inhaltsverzeichnis.

Seite

Einleitung zur 1. Auflage VII
Einleitung zur 2. Auflage IX
Diffuse Eiterungen 1
Herdeiterungen.
Allgemeiner Teil 3
A. Ätiologie 3
B. Pathologische Anatomie 11
C. Symptomatologie und Folgeerkrankungen 40
I. Secretion 40
II. Blutungen 78
III. Polypen und Hypertrophieen 80
IV. Hauterkrankungen 95
V. Erkrankungen benachbarter Schleimhäute 95
VI. Subjective Störungen 101
Geschmack und Geruch 102
Gesicht 103
Kopfschmerz 108
Intelligenz und Gemüt 115
VII. Übergreifen auf die Nachbarschaft 119
Gesichtsabcess 119
Mundabscess 120
Augenerkrankungen 122
Ganglion sphenopalatinum 125
Endocephale Eiterungen 125
Hals- und Rachenphlegmone 137
Septichämie und Pyämie 140
D. Untersuchungsmethoden 145
E. Allgemeine Therapie 148
F. Prognose 155

Seite

Specieller Teil 158
A. Introitus 158
B. Septum 161
C. Nasengänge 166
Unterer Gang 167
Mittlerer und oberer Gang 168
D. Nasenrachenraum 181
E. Kieferhöhlen 188
F. Siebbeinzellen 212
I. Das geschlossene Empyem 212
II. Das offene Empyem 216
a) manifestes 216
b) latentes 221
G. Keilbeinhöhlen 242
H. Stirnhöhlen 255
I. Combinirte Empyeme 267

Anhang.

A. Syphilis 272
B. Tuberculose 282

Nachtrag 283

Zur 1. Auflage.

DIE Lehre von den Naseneiterungen ist bisher noch nicht in grösserem Zusammenhange bearbeitet worden. Wenn ich diese Aufgabe hier durchzuführen versucht habe, geschah es, weil dieses Symptom auch heute noch von Laien sehr selten, durchaus nicht immer von Aerzten seinem wahren Werte nach gewürdigt wird. Und doch kommt es in gleicher Weise den unbedeutendsten wie den schwersten, ja lebensgefährlichen Erkrankungen zu.

Weiterhin aber war es vornehmlich mein Ziel, zu zeigen, dass dieses Symptom in überwiegender Häufigkeit auf circumscripten, auf Herderkrankungen beruht und dass somit in der Mehrzahl der Fälle chirurgische Behandlung die einzig in Betracht kommende, weil einzig Heilung verheissende ist. Wird doch, wie überhaupt bei den Nasenkrankheiten, ganz besonders hier so viel durch unnütze, oft schädliche Douchentherapie gesündigt, während verhältnissmässig kleine, immer aber notwendige Eingriffe das Leiden oft in kurzer Zeit beheben können.

Einem chirurgischen Uebereifer andrerseits, wie er gerade der Therapie des fortwährend mit Instrumenten arbeitenden Specialisten oft verhängnisvoll nahe liegt, vorzubeugen, ist eine Aufgabe, die am besten wohl gelöst wird durch Darlegung aller diagnostischen Gesichtspunkte, die uns einen möglichst tiefen Einblick in das Wesen der jeweiligen Krankheit und ihren Zusammenhang mit allgemeineren Leiden des Körpers ermöglichen. Nur darf letzterer Gesichtspunkt uns nicht auf den vagen ätiologischen Boden der „Dyskrasien“ führen.

Auch in dieser Beziehung hoffe ich durch eine zusammenfassende Darstellung der in Betracht kommenden Leiden nützen zu können. Denn, wenn auch nicht jedem Leser, insbesondere den auf diesem Gebiete erfahreneren Fachgenossen, so doch vielen Praktikern lohnt es sich schon zu demonstriren, wie so häufig „Dyskrasie“ nicht die Ursache, sondern die Folge von Erkrankungen ist, die sich nach aussen fast nur durch einen eitrigen Ausfluss der Nase documentiren.

Vieles, was ich an Einzelheiten, wenn auch mitunter in neuem Zusammenhange bringe, ist bekannt. Darum habe ich darauf verzichtet, überall Autoren resp. deren Ansichten zu citiren, daran hindert schon die Ueberfülle der vorhandenen Literatur. Ich habe nur bei zweifelhaften oder ganz neuen Gegenständen der Discussion mehr von Literatur gebracht. Mögen die nicht oder nicht immer genannten dies nicht als Vernachlässigung deuten.

Fast die gesamte Literatur anzuführen ist dagegen nötig gewesen bei den Kapiteln, welche von den Erkrankungen im Siebbein und der Keilbeinhöhle handeln, da diese erst auf Grund von Casuistik im Aufbau begriffen sind. Meine Erfahrungen auf diesem letzteren Gebiete haben mich auch seinerzeit veranlasst, nebst einer Veröffentlichung dieser selbst in casuistischer Form auch die Bearbeitung des damit, besonders in diagnostischer Beziehung, so eng zusammenhängenden ganzen Gebietes der Naseneiterungen zu unternehmen.

Da ich dabei mich vorzugsweise auf eigene Beobachtungen stütze, in der Meinung, dass nur diese, auf welchem Gebiete immer, zum Urtheil berechtigen, wird es begreiflich erscheinen, dass die nachfolgende Darstellung nicht den gleichmässigen Charakter eines Lehrbuches trägt. Vieles bekanntere konnte ich auch mit gutem Gewissen den Darstellungen solcher Werke überlassen, da auch selbstgewonnene Erfahrung und Therapie auf schon ausgeackertem Felde immer den unerquicklichen Anschein des Wiederkäuen's erwecken muss. Vielleicht aber gelingt es meiner Darstellung, den Eindruck der wechselvollen und gerade das therapeutisch wichtige und aussichtsvolle tiefer einprägenden täglichen Praxis wiederzugeben, wie denn auch mein Ziel erreicht wäre, wenn die nachfolgenden Darstellungen zu praktischer Thätigkeit und damit zu Erfolgen auf dem zwar engen, doch so wichtigen Gebiete weiter anregten. —

Schliesslich noch die Bemerkung, dass die Darstellung specifische Processe ganz ausser Betracht lässt, da bei diesen (Syphilis, Tuberkulose, Rotz, Lepra etc.) durchaus andersartige ätiologische, diagnostische und therapeutische Gesichtspunkte in Frage kommen. Dieselben sind daher auch, soweit die Erfahrungen anderer Autoren berichtet werden, stillschweigend fortgelassen worden, was besonders bei den statistischen Partieen zu beachten ist.

Zur 2. Auflage.

DAS Büchlein, dem ich obige Worte vorausschickte, hat sich mehr freundliche wie gegnerische Beachtung zugezogen, als ich erwarten durfte und so dem Verfasser die willkommene Gelegenheit verschafft, bessernde Hand an die ihm wohlbekannten Mängel zu legen. Auch hat fremde, wie eigene Erfahrung in der Zwischenzeit genug des schätzbaren beigetragen, um eine vollständige Umarbeitung des früheren Inhaltes in systematische Form zu ermöglichen. Von dem Grundgedanken der Zusammengehörigkeit aller Naseneiterungen als organischen Ausdruckes einer, nur anatomisch verschiedenen, Reaction auf Infectionen der obersten Luftwege, konnte dabei nicht abgegangen werden. Eine Behandlung der Nebenhöhlen allein, auch ihrer nicht entzündlichen Erkrankungen, ist mir nahe gelegt worden, wäre ja auch ganz interessant, schien jedoch eine künstliche Isolirung zu bedingen. Ich bin nach reiflicher Erwägung bei dem Vorwurf geblieben.

Der durchgehende Zug, locale Herde als Krankheitsunterlage zu suchen, demgemäss vorwiegend locale Behandlung zu pflegen, hat sich unterdessen noch schärfer ausgesprochen. Auch mancher der Fachgenossen ist demselben, anfangs widerwillig, später ganz vergessend und vergessen lassend, dass er jemals dem widerstrebt habe, gefolgt. Grund genug zu der Hoffnung, diese Anschauung bald allgemein, nicht blos anerkannt, sondern auch eingelebt zu sehen.

Mehrseitigem Wunsche folgend, sind diesmal die Beziehungen der Eiterungen zu Tuberculose und Syphilis erörtert worden. In letzterer Beziehung war dies um so notwendiger, als in einigen Punkten bereits Verwirrung einzureissen begann.

Die Literatur anlangend, habe ich auch diesmal nicht von dem Princip abgehen können, nur dasjenige, was dem Leser, nicht alles, was dem Schreiber wichtig erschien, zu verwerten.

Der Kritik danke ich besonders die Anregung zu schärferem Eingehen auf Fragen, deren Beantwortung ich irrtümlich für selbstverständlich hielt.

Nur eine Bitte noch an dieselbe: ein Autor muss gute wie üble Beurteilung ruhig hinnehmen, kann es aber nie vertragen, wenn dieselbe sich an Aussprüche und Ansichten knüpft, die er nie getan noch gehegt hat. Der Verfasser weiss, dass es bei der Fülle der heute einströmenden Literatur vielleicht sehr unbescheiden ist, wagt aber trotzdem darum zu bitten, aufmerksam gelesen zu werden: auch „an den Referaten sollt ihr ihn erkennen".

Im übrigen hoffe ich, durch vorliegende Umarbeitung den Eindruck zu erwecken, der sich mir wenigstens in der Praxis geltend gemacht hat, dass sowohl in pathologischer als therapeutischer Beziehung eine Klärung stattgefunden hat, welche uns aus hie und da noch merkbarem Schwanken zu festem zielbewusstem Handeln führte. Die Diagnostik insbesondere, deren sichere Begründung die Unterlage zu jeder Therapie geben muss, wird hoffentlich aus den in folgendem niedergelegten neuen Beobachtungen und Methoden einigen Nutzen ziehen können, ebenso wie die Therapie in einigen Punkten sich vereinfacht und vervollkommnet zu haben hoffen darf.

Dass auch die pathologische Anatomie durch die Beobachtungen, wie sie hier gesammelt wurden, und deren klinische Beurteilung und Würdigung aus dem Bereiche doctrinärer Streitigkeiten auf den realen Boden allgemein giltiger pathologischer Gesetze zurückgeführt werde, ist wenigstens mein Wunsch.

In diesen Richtungen darf ich erwarten, auch dem Leser der ersten Auflage einiges für ihn wichtige neue zu bringen.

Diffuse Eiterungen der Nase.

Es ist das Verdienst von Ziem, einen grossen Teil von eiterigen Processen der Nase auf bestimmte lokale Erkrankungen, vor allem der Nebenhöhlen, zurückgeführt zu haben. Wenn trotzdem in den Köpfen der Praktiker immer noch, unterstützt durch eine unglückliche Nomenclatur, die Vorstellung lebt, als seien eitrige Absonderungen der gesamten Nasenschleimhaut etwas ganz gewöhnliches, lokale, besonders Knochenhöhlenerkrankungen, ein seltenes Vorkommniss so trägt daran wohl hauptsächlich die häufig überaus grosse Schwierigkeit Schuld, diese zwei Formen der Eiterung zu unterscheiden. Sache der Specialisten wäre es klärlicher Weise, diese Unterscheidung jeweilig genauestens zu treffen, wenigstens aber zu versuchen. Wie viel da geschieht oder — nicht geschieht, möge ununtersucht bleiben. Nun kann zwar das Vorkommen eines diffusen eitrigen Katarrhs der gesamten Nasenschleimhaut zugegeben werden, dieser concedirten Möglichkeit gegenüber ist aber die Tatsache nicht genug zu betonen, dass, seit ich den möglichen Ursachen einer Naseneiterung systematisch nachforsche, bei Erwachsenen mir noch kein einziger Fall untergekommen ist, in dem ich hätte jede lokale Erkrankung ausschliessen können, im Gegentheil ist es mir in einer Reihe von Fällen, die von anderer Seite als diffuse Naseneiterungen aufgefasst worden waren, gelungen, den Nachweis von Herderkrankungen zu führen. Auch bei Kindern gehört es noch zu den grössten Seltenheiten, eine länger andauernde diffuse Naseneiterung zu finden, solche kommt fast nur im Anschluss an acute Infectionskrankheiten, insbesondere Diphterie vor, nach der ich auch einigemale eine solche beobachtet habe. Ausserdem ist sie ein Symptom der, jedoch äusserst seltenen, gonorrhoïschen Infection, während bei hereditärer Syphilis sich fast immer locale Depôts als Verursacher des Ausflusses finden lassen.

Das wahre Verhältnis der Eiterungen der Gesamtschleimhaut zu denen einzelner Herde, sei es oberflächlich, sei es tiefer gelegener, geht auch aus dem Umstande hervor, dass in Harke's

Bericht[1]) sich nur drei derartige Fälle befinden, von denen zwei auf Erysipel resp. Diptherie beruhen, der dritte, (26), seiner Natur nach unbestimmbar ist; besonders wird sich dasselbe aber, besser, als dies alle theoretischen Betrachtungen an dieser Stelle bewirken könnten, dem aufmerksamen Leser aus der nachfolgenden inductiven Darstellung ergeben.

Wer selbst mit aufmerksamem Auge und unermüdetem Eifer die Einzelfälle prüft, wird ein besseres Urteil über diese Auffassung gewinnen, als ihm die längsten logischen Deductionen an die Hand geben können.

Will man zu dieser Prüfung, die den Patienten nur zum Nutzen, dem Arzt zu befriedigender und fruchtbringender Erkenntnis dienen wird, schreiten, hat man sich nur eine Regel, diese aber unverrückt und immer wiederholt, vor Augen zu halten, dass nämlich das, was wir bei der Rhinoscopie von der Nase sehen, nur den Ausführungskanal einer Menge von häufig isolirt erkrankten Hohlräumen darstellt. Ehe nicht die Erkrankung auch nur des kleinsten dieser Räume mit Sicherheit auszuschliessen ist, darf nicht die Diagnose auf selbständige Erkrankung des gemeinsamen Ausführungsganges resp. seiner Auskleidung, der Nasenschleimhaut, gestellt werden.

Die grosse Seltenheit und ebenso grosse Unwichtigkeit der diffusen Eiterungen gegenüber den localisirten berechtigt, über erstere kurz zur Betrachtung der letzteren hinwegzugehen.

Herdeiterungen.

Allgemeiner Teil.

A. Ätiologie.

Acute Eiterungen entstehen, wie bekannt, sehr häufig im Anschluss an einen sogenannten Schnupfen oder bilden vielmehr das Endstadium desselben, — ob infolge besonders heftiger Infection, ob infolge von Secretretention durch die catarrhalischen Schwellungen, lässt sich wohl nicht mit Sicherheit entscheiden. Dass dieselben aber nicht blos bei dieser primären Form der nasalen Infection entstehen, sondern, wie ich schon früher vermutungsweise aussprach, besonders als Teilerscheinungen allgemeiner Infection auftreten, ist neuerdings durch die Sectionsbefunde von Harke[1]) insbesondere für Kinderkrankheiten erwiesen. Unter 30 Fällen von Croup, Diphterie, Masern, Keuchhusten, Scharlach und Schafblattern war keiner, in dem sich nicht Eiter in der Nase resp. ihren Nebenhöhlen gefunden hätte und zwar vorwiegend in den Kieferhöhlen.

Nicht minder häufig scheinen aber auch bei Erwachsenen Herdeiterungen in Folge acuter Infectionskrankheiten zu entstehen, blos, dass hier die Localisation veränderlicher ist. Die anatomischen Befunde in dieser Richtung datiren teilweise schon ziemlich lange zurück.

Schon 1853 fand Zuccarini[2]) in drei Fällen von Typhuserysipel Eiterungen der Nebenhöhlen, Weichselbaum[3]) sah bei sechzehn Influenzaleichen hauptsächlich die Stirn- und Kieferhöhlen vereitert, und Siebenmann[4]) an drei Typhus- und mehreren Influenzaleichen Empyeme der Keilbeinhöhlen. Ewald[5]) konnte ebenfalls bei einem an Meningitis verstorbenen Arzt constatiren, dass dieselbe einem in Gefolge von Influenza entstandenen Empyem beider Kieferhöhlen und Siebbeinlabyrinthe zu verdanken war.

Bei Harke finden sich unter 37 Sectionen Erwachsener, die an Typhus, Pneumonie, Influenza, Erysipel und Meningitis gestorben waren, nicht weniger als 32mal Eiterungen in der

Nase und zwar 31mal in den Nebenhöhlen verzeichnet. Allerdings ist der causale Zusammenhang dieser Befunde mit acuten Infectionen nicht durchweg anzunehmen, einige Fälle datiren sicher weiter zurück.

Die klinischen Beobachtungen bestätigen diese Verhältnisse:

Siebenmann[4]) sah unter 29 Fällen von Kieferhöhlenempyem fünf am ersten Tage von Influenza auftreten, einen im Gefolge von Pneumonie und einen bei acuter Bronchitis, während für einen weiteren der Ursprung aus Influenza zweifelhaft bleiben musste. Jeaffreson[6]) konnte zweimal, (Fall 12 und 13), die Entstehung von Siebbeinempyem in Anschluss an Scharlach beobachten, Flatau[7]) die Entstehung von Kieferhöhlen- und Siebbeinempyem durch Masern.

Zur klinischen Würdigung gelangen wohl hauptsächlich die auf dem Boden der Influenza entstandenen acuten Eiterungen da diejenigen, welche den anderen Infectionskrankheiten ihr Dasein danken, meist latent verlaufen und spontan heilen oder erst, wenn sie chronisch geworden, zur Kenntnisnahme gelangen. Die Influenza-Eiterungen aber sind mitunter von vornherein schon so heftig, dass sie durch Anhalten der Symptome den Arzt nötigen, sie zu constatiren. Ich habe so ein Kieferhöhlenempyem noch im acuten Stadium wegen der heftigen Erscheinungen operiren müssen.

Flatau[7]) hat auch zwei Fälle, (einmal linksseitiges Kieferhöhlenempyem, das andere Mal doppelseitiges Siebbeinempyem), mit gleichzeitigem Gesichtserysipel beobachtet, welche acut auf dieser Grundlage entstanden schienen, nachdem eine vorangehende Naseneiterung in Abrede gestellt wurde.

Endlich entstehen acute Eiterungen noch durch Infection von Nachbarorganen oder durch Infectionen auf traumatischem Wege.

Zu ersteren gehören insbesondere die acuten dentalen Empyeme der Kieferhöhle, welche allerdings in diesem Stadium selten zur Würdigung gelangen. Doch verfüge ich auch über zwei hiehergehörige Beobachtungen,

Weiter habe ich eine acute Eiterung im unteren Nasengange durch Infection seitens eines cariösen Prämolaren auftreten, nach Extraction des letzteren verschwinden sehen.

Die traumatische acute Eiterung wird vornehmlich beobachtet an der Stirnhöhle, wofür zahlreiche Beobachtungen vorliegen; die früheste mir zugängliche reicht auf das Jahr 1693 zurück. Lamzweerde[8]) sah eine Eiterung daselbst in Folge eines Hufschlages. Dann, 1725, berichtet Pineau[9]), Wundarzt in Melun, über einen 12jährigen Knaben, der ebenfalls durch

einen Pferdehufschlag eine Eindrückung beider vorderen Stirnbeinplatten erlitt. Im Verlauf der Heilung trat noch Emphysem der ganzen Körperhaut, nach 3 Monaten vollkommene Genesung ein.

Eine ganz ähnliche Beobachtung vom Jahre 1754 liegt von Maréchal[10]) vor, (Entstehung durch einen Schlag), während in einem Fall von Haller[11]) eine Spindel in die Höhle eingedrungen war. Aus neuerer Zeit stammen Mittheilungen von Dörner[12]), Bouyer[13]), Mason Warren[14]), Godlee[15]), Bull[16]), Gabszewicz[17]) und Montaz[18]).

Aber auch die Kieferhöhle erkrankt acut unter traumatischem Einfluss. Bordenave[19]) berichtet 1784 über drei Fälle; einmal war ein Nagel durch einen Schuss eingedrungen, ein andermal Bombensplitter und endlich war ein Zahn in das Antrum eingestossen worden. Letzteres Ereignis wird auch von Fauchard[20]) berichtet.

Die traumatischen Empyeme gerade dieser Höhle müssen aber ausserordentlich selten sein, denn die nächste Beobachtung stammt erst von König[21]), der eine Messerklinge 42 Jahre lang in einer Kieferhöhle unter zeitweiser Eiterentleerung liegen sah, dann eine folgende von mir: Ein Pferdehufschlag hatte einen Mann in's Gesicht getroffen und die Kieferhöhle über dem zweiten Backzahn in der Gegend der fossa canina eröffnet. Neuerlich beobachtete Bauer[22]) ein ähnliches Vorkommnis an einem 3jährigen Kinde, (Fall auf eine Schublade), und Scheier[23]) berichtet über das Eindringen einer Revolverkugel in die Höhle mit secundärer Eiterung. Für die Keilbeinhöhle hat Betz[22]) die traumatische Entstehung in einem Falle, (Hineinfliegen eines Strohhalms), sehr wahrscheinlich gemacht.

Ein traumatisches Empyem der Siebbeinzellen scheint endlich in einem Fall von Oppenheimer[24]) vorgelegen zu haben. Sein Patient hatte sich eine Revolverkugel über dem Jochbogen eingeschossen, welche nach 12jähriger fötider Eiterung aus dem mittleren Nasengange entfernt wurde. —

Chronische Eiterungen gehen entweder aus acuten hervor oder entstehen allmälig durch langandauernde Reize. Soweit ersteres der Fall ist, kommen natürlich dieselben ätiologischen Factoren in Betracht, was sich auch anamnestisch bestätigt, wenn nach oft vieljähriger Dauer des Leidens überhaupt noch Erinnerung an den Ursprung besteht.

Viele meiner Patienten führten ihre Erkrankung mit aller Bestimmtheit auf einen sehr heftigen Schnupfen zurück, eine weitere konnte ebenso sicher den Beginn ihres Leidens, (Siebbeineiterung beiderseits), auf eine überstandene Pneumonie datiren. Der Ursprung aus Typhus war sehr wahrscheinlich bei einer Combination von linksseitigem Kieferhöhlen- und beiderseitigem

Sieb- und Keilbeinhöhlenempyem, während bei zwei Fällen, (circumscripte Eiterung mit Caries und doppelseitiges Siebbein-Keilbeinhöhlenempyem), der Ursprung aus Diphtherie resp. Scharlach zweifelhaft bleiben musste. Bei letzterem war das allerdings recht wahrscheinlich, da der betreffende Patient, ein Arzt, über seine Vorgeschichte zu berichten wusste, dass er mit $3^1/_2$ Jahren Scharlach durchmachte, an welchen sich eine langdauernde beiderseitige Mittelohreiterung anschloss. „Wann der Schnupfen auftrat, lässt sich nicht mehr genau bestimmen, ein bis zwei Jahre nach dem Scharlach bestand er jedenfalls in der Stärke, in welcher er heute noch besteht.“ Influenza wurde dagegen mehrfach angegeben.

Zwei Patienten wollten das Auftreten ihrer Naseneiterung nach heftigen Traumen des Kopfes beim Militär vor langen Jahren bemerkt haben, der eine infolge eines Sturzes vom Pferde, der andere infolge heftiger Schläge seines Instructors. Es lässt sich natürlich auch nicht einmal vermutungsweise etwas dafür oder dagegen sagen. An die traumatischen reihen sich zwei Empyeme der Kieferhöhlen an, welche bei Nasentuberculosen enstanden, als der fortschreitende Prozess je eine untere Muschel zerstört und so die Höhle eröffnet hatte.

Zu den zufällig durch Trauma entstandenen gesellen sich jene acuten Entzündungen, die infolge von Operationen an Nachbarorganen entstanden. Langenbeck[25]) erlebte zweimal Eiterungen der Kieferhöhle im Anschluss an die Resection der zweiten Trigeminusastes, Jourdain[26]), Schütz[27]), Jeanty[28]) und Siebenmann[29]) dasselbe nach Zahnextraction.

Die gleiche Ursache schien in einem meiner Fälle vorzuliegen, bei dem 3 Monate nach der von einem Zahnarzte ausgeführten Extraction eines 1. Backzahnes Naseneiterung und dann Durchbruch des Empyem's durch den leeren alveolus auftrat.

Auch ohne ärztliche Hilfe kann letzterer Infectionsmodus zu Stande kommen, wenn, wie dies Spitzer[30]) beobachtete, ein Zahn von selbst in das antrum maxillare einwächst.

Die Uebertragung von Eiter aus einem Hohlraum in andere durch therapeutische Eingriffe gehört ebenfalls hierher, gleichwie die Entstehung von Kieferhöhleneiterungen durch Einlegen von Eisenchloridwatte in Fällen von Siebenmann[31]) und Hartmann[32]).

Dass endlich auch, ausser den bekannten Fliegenlarven und Würmern, welche man mehrfach als Eiterungsursache vornehmlich in Stirn- und Kieferhöhlen gefunden hat[33]), auch Mageninhalt durch Erbrechen in diese Höhlen gelangen kann und dann zweifellos Eiterung provocirt, ist durch Harke's[1]) Beobachtungen erwiesen.

Die directe Infection durch Erysipel fand ich einmal bei einem doppelseitigen Siebbeinempyem. Die Patientin hatte vor sieben Monaten ein Erysipel gehabt, das vom Hinterhaupt ausgehend nach vorn gekrochen war, die Augen und zuletzt die Nase ergriffen hatte. Seitdem hatte die Eiterung eingesetzt und zwar in profuser Weise.

Ein andermal wechelten Recidive eines Kieferhöhlenempyem's und Gesichtserysipel's derart mehrmals hintereinander ab, dass man nicht sagen konnte, ob das eine oder das andere das primäre gewesen sei, wobei aber das besonders interessant ist, dass das Erysipel, bei späteren Recidiven wenigstens, nicht seinen Weg von der Haut aus durch eine Schrunde des Introitus in die Nase hinein resp. umgekehrt, sondern von der Kieferhöhle aus direct durch die Knochen und Weichteile der Wange hindurch auf die Haut nahm. Der Fall wird später noch ausführlich berichtet.

Bei Mutter und Tochter konnte ich neuerdings mehrmalige Recidive von Wandererysipel im Anschluss an chronische Nebenhöhlenempyeme beobachten, so dass eine Entstehung der letzteren durch die Kokken des Rotlaufes höchst wahrscheinlich war.

Luc[34]) hat in einem Fall erysipelatöser Kieferhöhlenentzündung die Streptokokken nachgewiesen: die bacteriologische Bestätigung eines a priori zu erwartenden Befundes. Schäffer[35]) hat fünfmal bei 43 Empyemen der Sieb-, Keilbein- und Stirnbeinhöhlen Erysipel resp. Erysipeloïd des Gesichtes beobachtet, endlich Zuccarini[2]), Weichselbaum[36]), Zuckerkandl[37]), Ziem[38]), Killian[39]), Harke[1]) und Flatau[7]) über gleichzeitiges Vorkommen dieser Entzündung mit Nebenhöhlenempyem berichtet. Auch führt Schuster[40]) einen Fall von Keilbeinhöhlenempyem an, das seinerzeit gleichzeitig mit Gesichtsrotlauf begann.

Es ist sehr wahrscheinlich, dass alle diese Fälle die Streptokokken nicht secundär acquirirt haben, sondern dass die letzteren die eigentlichen Erreger der Empyeme resp. der Recidive waren. Sonst wäre es nicht gut verständlich, warum nicht bei den meisten Empyemen zugleich auch Erysipel auftritt, da ja doch die Bedingungen für eine Mischinfection bei denselben schon besonders durch die häufigen Erosionen und Rhagaden des Naseneinganges überaus günstige zu sein scheinen.

Auf Streptokokkeninfection dürfte auch eine von Betbèze[41]) mitgeteilte Stirnhöhleneiterung beruhen, welche im Anschluss an acuten Gelenkrheumatismus entstand und mehrere Gesichtserysipele veranlasste. —

Es drängt sich hier die Frage auf, warum denn diese, doch acut entstandenen, Eiterungen chronisch werden.

Ganz gewiss heilen ja viele acute eitrige Catarrhe der mit Schleimhaut ausgekleideten Höhlen von selbst und die Antwort ist sicherlich nicht leicht, muss aber von der einfachen Erwägung ausgehen, dass in diesen Fällen ungünstige Heilungsbedingungen vorliegen. Es kommt wohl vor, dass der acute Entzündungsprocess schon so heftig ist, dass Zerstörungen der Weichteile oder Knochen erfolgen, das ist aber nach allen anatomischen und klinischen Erfahrungen das seltenste. Viel häufiger wird der Ablauf der Heilung aufgehalten, ja unmöglich gemacht durch die ungünstigen anatomischen Verhältnisse, welche einen genügenden Ablauf der Entzündungsproducte hindern. Diese bestehen in der so häufig, constant bei fast allen Nebenhöhlen, höheren Lage des Ostium gegenüber den tiefsten Punkten der Hohlräume und vor allem noch in der durch Zuschwellung bedingten Verlegung dieser Ostien.

Die Wirksamkeit insbesondere der Schwellkörper darf gerade für die Nase nicht unterschätzt werden, die reflectorische Erschlaffung derselben hält oft länger an als die entzündliche Schwellung der Schleimhaut selbst. Ganz besondere Schädlichkeit in dieser Richtung ist aber noch den Hypertrophien der Rachenmandel zuzuschreiben, die sowohl Stagniren des Eiter's, als auch Weiterverschleppung desselben durch Ablenkung des Luftstroms beim Schneuzakt in falsche Bahnen begünstigen.

Die von vorneherein schleichend verlaufenden, schon als chronische angelegten Eiterungen beruhen im wesentlichen auf zwei Ursachen. Häufig wiederholte entzündliche Reizungen der Schleimhaut manigfachster Natur, (wiederholte Catarrhe, Nicotin, Alkohol, Staub, besonders solcher mit chemischen Eigenschaften), vermögen die Secretion einerseits zu vermehren, anderseits Schwellungen hervorzubringen, welche Zersetzungen des abgesonderten an gewissen Stellen begünstigen, so dass zuletzt an den letzteren als Product dieser gehäuften Reizungen eine Eiterung entsteht. Nach meiner Erfahrung entstehen übrigens auf diesem Wege nur Eiterungen innerhalb der Nasenhöhle selbst, in den Nasengängen und im Nasenrachenraum, in welch letzterem Raume sie als überaus häufige Begleiterscheinungen der adenoïden Vegetationen auftreten.

Die zweite Ursache ist ständige Infection seitens bereits erkrankter Nachbarorgane. Die häufigste Quelle dafür dürfte in den Eiterungen der Rachenmandel zu suchen sein, da diese sehr lange bestehen und den Infectionsstoff, welchen catarrhalisch erkankte Organe so bereitwillig aufnehmen, ständig zur Hand halten.

Die nächst häufige bilden die Zähne, deren Erkrankung ja bis vor kurzer Zeit noch als einzige Ursache der Kieferhöhlen-

eiterungen angesehen wurde. Der immer häufiger erfolgende Nachweis gesunder Zähne bei gleichzeitigem Kieferempyem hat diese Ansicht beseitigt, auch hätte sie bei unbefangenem Nachdenken gar nicht zu Tage treten dürfen. Denn wie wollte man sich, wenn man alle Empyeme der Kieferhöhle auf Zahnerkrankungen zurückführt, die Empyeme der anderen Höhlen erklären, die doch keine Zähne zu Nachbarn haben? (S. auch Killian[39]), der in ähnlicher Weise dieses Dilemma hervorhebt.

Für 98 eiternde Kieferhöhlen konnte ich 59 mal gar keinen Zusammenhang mit den Zähnen finden, da letztere durchweg gesund waren, während in weiteren 14 Malen zwar Kronencaries nachzuweisen, die Wurzeln jedoch intact waren. Auch waren vier der letzteren Höhlen zugleich mit entfernter liegenden erkrankt, so dass auch diese sicher nichts mit den Zähnen zu thun hatten. Nur 14 mal liess sich die Entstehung der Eiterung, in directer Beobachtung oder durch die Anamnese, sicher von Zahnerkrankungen ableiten, während 11 mal der Ursprung aus dieser Richtung fraglich blieb.

Wenn sonach zwei Drittel meiner Fälle nicht von Zahnerkrankungen abhingen, ist doch die Wichtigkeit auch leichtester Formen der letzteren für die Antrumeiterungen nicht zu übersehen. Besonders möchte ich davor warnen, eine Zahnerkrankung nur deshalb für belanglos anzusehen, weil etwa der alveolus nicht miterkrankt ist: die Infection schleicht auch durch die lymphatischen Bahnen gesunder Knochen, zudem ist die böse Nachbarschaft nur an der Krone erkrankter Zähne nicht zu unterschätzen; mag eine Kieferhöhleneiterung auch auf anderer Grundlage bestehen, so sind doch sogar Kronenerkrankungen geeignet, einen Reizungszustand der Schleimhaut zu unterhalten, der den Erfolg aller Heilbestrebungen zu lähmen vermag.

Dass von Eiterherden des Naseninneren selbst Weiterverbreitung stattfinden kann, ist ebenso begreiflich, als erwiesen durch Macdonald's[42]), meine[43]) und Killian's[39]) Wahrnehmungen; höher gelegene Nebenhöhlen können tiefere anstecken, Stirnhöhleneiterungen entleeren mitunter ihren Eiter in die Kieferhöhle und dasselbe sah ich seitens einer Siebbeineiterung geschehen. Auch habe ich aus den anamnestischen Angaben einiger Patienten den sicheren Eindruck gewonnen, dass eine derartige Weiterverbreitung im Anschluss an unvollkommene operative Eingriffe stattgefunden hatte, wobei die reactive Schwellung, wohl auch Tamponade den Eiter in noch nicht erkrankte Höhlen drückte. Insbesondere sind hier Polypenoperationen anzuschuldigen, welche häufig in Unkenntnis des Bestehen's eines Eiterherdes und somit auch ohne Rücksicht auf denselben vorgenommen werden.

Die Entstehung von Nebenhöhlenempyemen durch das Fortschleichen eines Entzündungsprocesses an den Muschelschleimhäuten gehört nicht zu den regelmässigen Erscheinungen. Von anatomischer Seite, (Zuckerkandl), wurde die Regelmässigkeit dieses Vorganges angenommen auf Grund der gleichzeitigen Beobachtung von Nebenhöhleneiterung und entzündlichen Erscheinungen an der Nasenschleimhaut, doch ist der gerade umgekehrte Zusammenhang beider Erscheinungen nicht blos möglich, sondern auch klinisch vollkommen bekannt, wogegen am Lebenden ein Vorgang der Art, (erst Schleimhautentzündung, dann Nebenhöhleneiterung), sich mir erst in einem Falle als wahrscheinlich darstellte. Es ist übrigens um so wichtiger, die wirklich nachweisbaren ätiologischen Factoren der chronischen Eiterungen, besonders der Nebenhöhlenempyeme, zu kennen, als die meisten derselben nach der Entstehung der Processe noch begünstigend fortwirken, ihre Beseitigung daher einen notwendigen Bestandteil der Therapie bildet.

Den verschiedenen Anteil der jeweiligen Herde an den oben geschilderten ätiologischen Factoren werden wir noch speciell zu würdigen haben.

B. Pathologische Anatomie.

Der anatomischen Befunde bei Naseneiterungen liegt jetzt bereits eine grosse Anzahl, teils an Leichen, teils an Lebenden erhoben, vor. Dieselben gehen jedoch, wie dies ja häufig auch anderwärts bei einseitigen Beobachtungsreihen vorkommt, teils quantitativ, teils qualitativ in den blossen Tatsachen schon, weiterhin aber besonders in der Deutung sehr auseinander. Es ist klar, dass eine umfassende und der Wirklichkeit entsprechende Darstellung sich demnach nicht auf, wenn auch scheinbar noch so grosse, Beobachtungsreihen eines einzelnen stützen darf, sondern auch die Befunde anderer Autoren berücksichtigen muss. Dies ist von einigen Seiten verabsäumt worden und es ist daher um so wichtiger, durch Gegenstellung der Differenzen in den Befunden deren relative und wahre Werte in's Licht zu stellen.

Wie ungleichmässig die einzelnen Resultate sind, erhellt aus folgendem: Unter 33 Sectionsbefunden bei entzündlichen Erkrankungen der pneumatischen Räume traf Zuckerkandl'[44]) elfmal Cysten der Kieferhöhlenschleimhaut, (unter 37 Kieferhöhlen*) mit veränderter Schleimhaut), was einem Satze von 30 Procent entspricht, wogegen Harke unter den Schleimhauterkrankungen von 198 Höhlen nur viermal solche Cysten = 2 Procent auffand.

(Wenn auch Heyfelder[45]) nur 16 mal Cysten unter 456 Oberkieferaffectionen = 3,5 Procent vorkamen, und Heymann[46]) nicht mehr als 3,8 Proc, nämlich 19 Fälle unter 500 Höhlen aufführt, so können diese Zahlen noch nicht unbedingt zu einem Vergleich verwertet werden, da bei ersterem Autor der Procentsatz der erkrankten Höhlen gegenüber blossen Kiefer-

*) Es ist allerdings nicht ganz leicht gewesen, die Zahl der erkrankten Kieferhöhlen festzustellen, da aus dem Bericht nicht mit Sicherheit zu ersehen ist, ob die Befunde der Fälle 5, 6, 8 und 23 sich auf je eine oder zwei Höhlen beziehen. Es wurden daher für diese Fälle doppelseitige Erkrankungen und im ganzen fünfmalige Cystenbildung berechnet.

knochenaffectionen nicht ersichtlich ist, bei letzterem nicht die Menge sonstwie afficirter Höhlen.)

Auch die Angaben über das Vorkommen von Polypen in Höhlen sind sehr ungleichmässig. Luschka „will unter 60 Zergliederungen fünf Fälle mit Polypen der Highmorshöhle gefunden haben", wie sich Zuckerkandl[47]) ausdrückt, dessen 300 Sectionen dagegen nur drei typische Schleimhautgeschwülste ergaben. Heymann[46]) sah 14 Kieferhöhlen mit Polypen unter 250 Sectionen, Harke unter mehr als 400 Leichenöffnungen nur 4 solcher Geschwulstbildungen. Unter 66 am Lebenden und 10 am Toten breit eröffneten Kieferhöhlen fand ich selbst zweimal die Schleimhaut polypös verändert. Vergleichen wir diese Zahlen tabellarisch, so ergibt sich für

Luschka:	120	Höhlen,	5	Polypen	= 4,15	Procent
Zuckerkandl:	600	„	3	„	= 0,5	„
Heymann:	500	„	14	„	= 2,8	„
Harke:	326	„	4	„	= 1,2	„
Verfasser:	76	„	2	„	= 2,63	„
Heyfelder:	456	Oberkiefer.	7	„	= 1,75	„

Wir werden weiter unten des näheren auf die Ursachen dieser Unterschiede eingehen.

Während ferner Harke in den Leichen Erwachsener nicht weniger als 50 Procent erkrankte Kieferhöhlen fand, sah Gradenigo[48]) bei der Section von 103 Leichen nur 19 solcher Fälle = 18 Procent.

Befremdend könnte auch die relative Häufigkeit der Siebbeinerkrankungen wirken, wie sie sich Schäffer und dem Verfasser darstellte und von Killian[49]), Bresgen[50]) und Baumgarten[51]) bestätigt worden ist, gegenüber dem Umstand, dass Zuckerkandl' über nur 3 Fälle von Siebbeineiterung unter 33 Sectionen berichtet = 6 Procent, Harke über 14 solcher Affectionen unter 145 Sectionen = 9,6 Procent.

Während weiterhin Harke gar keine Knochenerkrankungen bei Höhleneiterungen fand und die Serie seiner Schleimhautbefunde verhältnismässig eintönig ist, finden wir bei Zuckerkandl eine Menge mannigfaltiger Schleimhautveränderungen und neben progressiven Entzündungen des Periostes mit plastischer Tendenz auch einige Fälle destructiver Knochenerkrankungen. In den klinischen Berichten endlich stossen wir häufig auf Befunde von Caries, endlich auf weitgehendste und bösartigste Zerstörungen, von welchen eine Anzahl durch Sectionen bestätigt worden sind, wie der Anatom sie bisher gar nicht kennt.

Eine Erklärung für diese nicht unwesentlichen Differenzen glauben wir vor allem in der Verschiedenartigkeit des Materiales finden zu sollen. Harke's Sectionsbefunde berücksichtigen neben

101 Erwachsenen 62 Kinder, Zuckerkandl's Material scheint durchweg aus Erwachsenen zu bestehen. Dass das einen grossen Unterschied in der Dignität ausmachen muss, weiss jeder erfahrene Rhinologe.

Die weiter sozusagen aufsteigende Linie der beobachteten Schwere der Erkrankungen, wie sie sich dann nach Beobachtungen am Lebenden und bei klinischen Sectionen zeigt, wird erklärlich dadurch, dass die anatomischen Untersuchungsreihen aus wahllos zufallendem Material zusammengesetzt sind, von dem sich noch dazu nicht einmal mutmassen lässt, welcher Procentsatz im Leben zu derartigen Beschwerden geführt hätte, dass die betreffenden Menschen in ärztliche Behandlung gekommen wären. (Womit wiederum noch nicht ausgesprochen ist, dass die vorliegenden Affectionen dann sämmtlich auch erkannt worden wären.) Es ist klar, dass die dem Arzte zugehenden und von ihm erkannten Fälle dagegen einen bedeutend höheren Procentsatz schwerer Erkrankungen darstellen müssen.

Dass auch in den Leichenserien von Zuckerkandl sowohl als von Heymann und Harke nicht ein Fall von Sarcom oder Carcinom vorkam, ist ebenso bezeichnend für den Zufälligkeitswert derselben.

Natürlich wäre es ebenso naheliegend, wie absurd, auf Grund des negativen Ausfalls der anatomischen Untersuchungsreihen die Existenz sämmtlicher klinischen Befunde zu leugnen, soweit dieselben von den anatomischen sich unterscheiden. Ebenso absurd aber ist es auch, nachdem doch diese weitgreifenden Knochenzerstörungen durch Empyeme bekannt sind, unverständlich finden zu wollen, dass so häufig beschränktere Erkrankungen des Knochen's im Leben gesehen werden, da doch naturgemäss diese kleinen den grossen vorausgehen müssen. Und doch ist dies geschehen: Der blinde Eifer eines Autor's ist soweit gegangen, zu behaupten, dass eine Caries des Siebbeines, der Kieferhöhle und der übrigen Knochen des Nasengerüstes nur auf tuberculöser oder syphilitischer Basis entstehen kann. Man könnte sich begnügen, hierauf mit den verständigen Worten Wilkin's[52]): „.. why should this bone differ from others in the body in being unaffected by prolonged periostitis?“ zu erwidern. Auch brauchten zur Belehrung dieses Autor's und aller, die Mangels eigener Erfahrung und Kenntnis durch die Bestimmtheit seiner Behauptung irre geführt werden können, blos die oben erwähnten Mitteilungen Zuckerkandl's angezogen zu werden. Um aber diese Frage, (die eine solche allerdings nur für diejenigen ist, welche sich im Stande pathologisch-anatomischer Unschuld befinden,) noch endgiltiger aus der Welt zu schaffen, muss ich ein kleines Capitel aus der allgemeinen

Pathologie einschalten; wobei ich nicht unterlassen kann, diejenigen Leser, denen dasselbe nur selbstverständliches bringt, um Entschuldigung zu bitten.

Zunächst ist festzuhalten, dass das Wort „Caries“ heute vielfach missbraucht wird, indem man im Chirurgen-Deutsch damit ausschliesslich die tuberculösen Knochenentzündungen bezeichnet. In der Tat bedeutet Caries aber überhaupt jede Art von Knochengeschwüren, in welchem Sinne die Bezeichnung auch von den Pathologen angenommen worden ist: „Caries ist eine Art fortschreitender Entzündung des Knochen's, welche Ähnlichkeit hat mit den geschwürigen, ulzerativen Processen, dem Decubitus der Weichtheile“. „Man kann unterscheiden eine einfache Caries und eine fungöse Caries“. (Villaret's Handwörterbuch, Bd. II. S. 121.)

„Druck, Entzündung und Geschwulstentwickelung bewirken meistens nur einen örtlichen Knochenschwund. Entstehen dadurch kleine, miskroskopisch sichtbare, oberflächliche Defecte, so bezeichnet man dies als Knochenusuren, werden grössere Bezirke zerstört oder wenigstens stark verändert und rarificirt, als Knochencaries“. (Ziegler, Patholog. Anatomie. Bd. II, 2. S. 846. 1885.)

„Ein häufiger Ausgang“ (der rarificirenden Ostitis) „ist endlich der in Caries und Nekrose.“

„Als häufige Ursache der Nekrose muss die purulente Periostitis angeführt werden, (Unterbrechung der Ernährung vom Periost aus, Fortsetzung der Entzündung auf die Haversischen Kanäle).“

„Das Characteristische für die Caries liegt jedoch in einem anderen Moment, in der fortschreitenden ulcerösen Zerstörung der Knochensubstanz.“ (Birch-Hirschfeld, Lehrb. d. path. Anat. 1885. 2. Bd., S. 15, 20 und 23.)

Um jede Verwechselung mit der tuberculösen, fungösen Knochenerkrankung zu verhüten, citire ich noch des letzteren Autor's unmittelbar folgenden Ausspruch:

„Die Caries fungosa kann als Steigerung der rareficirenden Ostitis angesehen werden.“

Endlich führe ich noch im folgenden einen Passus aus Billroth-Winiwarter's „Allgem. chir. Pathologie und Therapie“ 1883, S. 600 ff. an, der beweist, dass Zuckerkandl's und meine Befunde an erkrankten Kieferhöhlenknochen sich nicht, wie Z. annimmt, widersprechen, sondern ergänzen.

Zuckerkandl[53]) schreibt nämlich:

„Die Innenwand der Höhlen war allerdings meistenfalls rauh, aber nicht aus den von Grünwald hervorgehobenen

Gründen, sondern im Gegenteile durch Osteophyten, welche die Periostitis gesetzt hatte.“

Dass aber Osteophyten und Caries nichts gegenteiliges, sondern nur Etappen ein und desselben Processes sind, dafür diene folgendes Citat aus des geschätzten chirurgischen Pathologen Werk zur Information:

„Die Osteophyten sind das Product einer entzündlichen Reizung des Periostes und der Knochenoberfläche . . .“ „Nach Billroth's Beobachtungen ist fast jede chronische Periostitis im Anfange eine osteoplastische; alle übrigen Ausgänge gehen bald früher bald später daraus hervor;“ . . . „Bei weitem häufiger ist es, dass der Knochen, wenn auch nur oberflächlich, mit erkrankt, dass sich also Ostitis mit der Periostitis verbindet, und zwar nicht eine ossificirende, sondern chronische, suppurative, ulcerative Ostitis, eine Caries superficialis.“

Diese allgemein pathologischen Begriffe gegenüber der, wie es scheint, eingerissenen Verwirrung fesgestellt, zeigt folgendes Citat aber auch die specielle Giltigkeit derselben gerade für das vorliegende und mit Unrecht strittige Gebiet:

„Bei Eiteransammlung in der Kieferhöhle ist die Erweiterung geringer, doch kommt es hier manchmal zur Caries der Knochenwand, welche in anderen Fällen auch primär ist.“ (Birch-Hirschfeld, l. c., S. 358.)

„Caries befällt den Oberkiefer häufig . . . bald in Folge von Empyem des Sinus maxillaris.“ (Heyfelder[45]), Seite 512).

Dass es in der Kieferhöhle bei rein eitrigen Processen auch zu Knochengeschwüren kommt, darf um so weniger verwundern, wenn man, wie Zuckerkandl, die Analogie der sich dort abspielenden Eiterungen mit denjenigen der Paukenhöhle kennt. Derselbe[54]) schreibt:

„Vergleicht man die Structur der Kieferhöhlenschleimhaut mit dem Bau anderer Schleimhäute, so ergibt sich, dass sie der Conjunctiva und der Schleimhaut der Trommelhöhle (einschliesslich der knöchernen Tuba) näher steht, als anderen Schleimhäuten. Diese Analogie dürfte auch hinsichtlich der entzündlichen Affectionen zum Ausdruck gelangen.“

Zur Orientirung citirt hierauf Zuckerkandl die pathologisch-anatomischen Untersuchungen Politzer's[55]) und es ist nur nicht recht ersichtlich, warum dabei gerade auf die Wiedergabe der Knochenbefunde dieses Autor's ganz verzichtet wird. Ich erlaube mir daher, diesen Defect hier zu ergänzen.

Politzer schreibt:

„Die Ausgänge der Mittelohreiterung sind: . . . 4. Der

Eiterungsprocess führt zum destructiven Zerfalle des Gewebes, zu Geschwürsbildung und Phthise der Schleimhaut, welche bis auf den darunter liegenden Knochen verloren geht, wobei die Geschwürsbildung auf den Knochen übergreifen kann.“ *)

Theoretisch, und teilweise auch praktisch, sind so die Widersprüche zwischen klinischen Beobachtungen und anatomischen Behauptungen ja erklärt. Für Schlussfolgerungen, die aus anatomischen Serien gezogen werden können, ist aber ausserdem besonders festzuhalten, dass es noch mehr Dinge gibt, als gerade zufälliger, wenn auch umfangreicher Beobachtung untergekommen sind und dass, trotz der scheinbar grossen Anzahl von Leichenfunden, die Anzahl derselben bei weitem nicht ausreicht, um daraus negative Behauptungen ableiten zu können, auch wenn dieselben besser durch das vorhandene Material und pathologische Kenntnisse gestützt wären, als dies bisher häufig der Fall war.

Die positiven Ergebnisse der Leichenfunde können natürlich nicht hoch genug angeschlagen werden. Richtig erhoben, berichtet und erklärt, sind dieselben unzweifelhaft von dauerndem und unbedingt ausschlaggebenden Wert. Negativ haben solche dagegen nur dann Bedeutung zu beanspruchen, wenn es sich um Sectionen handelt, welche einen schon im Leben am gleichen Subject erhobenen Befund nachcontroliren sollen.

Dass solchermassen bestätigte klinische Angaben sehr wertvoll sind, ist ebenso unzweifelhaft, wie bedauerlich es ist, dass die Gelegenheit dazu nach der Natur des vorliegenden Materials sehr selten sich darbietet. Immerhin verfügen wir über einige solche Berichte.

Wenn nun auch die Tatsache der viel grösseren Häufigkeit von Berichten über Knochenerkrankungen am Lebenden als bei anatomischen Sectionen schon einigermassen durch obige Erklärungen beleuchtet ist, darf doch nicht sorglos über diesen Gegensatz hinweggegangen werden, im Gegenteil verlangt derselbe äusserste Vorsicht in der Erhebung und Deutung klinischer Befunde. Es gibt deren allerdings, welche an Leichtigkeit und Sicherheit der Feststellung vollständig autoptischen gleichkommen.

Derartige Befunde können z. B. am Lebenden in breit eröffneten Stirn- und Kieferhöhlen gewonnen werden, in welche der Blick unbehindert, wie auf dem Sectionstische eindringt. Viel anfechtbarer, wie zugegeben werden muss, sind Befunde, die in

*) Dieses Citat ist aus der zweiten Auflage (1887) entnommen, während Zuckerkandl aus der ersten citirt. Ich glaube zwar kaum, dass P. sich in dieser, (1878), anders geäussert hat.

nicht unmittelbar dem Auge zugängigen Höhlen oder Buchten nur durch das Gefühl gewonnen werden. Immerhin ist, seitdem die ersten Mitteilungen über derartige Befunde von Schäffer, Moldenhauer, Schech und dem Verfasser erflossen sind, eine so erhebliche Menge von Bestätigungen derselben erwachsen, dass den Zweiflern doch einigermassen Bedenken aufsteigen sollte, ehe sie ohne weiteres diese Angaben verwürfen.

Wir denken hier vorzugsweise an die Caries, oder, um ganz präcise und eindeutig zu sein, an die oberflächliche Geschwürsbildung am Knochen.

Um Anfängern deutlich zu sein, so sind die Symptome solcher Affection das Vorhandensein von Eiter und das Gefühl rauhen, morschen Knochen's, d. h. die Sondirung muss das Gefühl eines harten Widerstandes geben, auf dem hin und her gleitend kleine Unebenheiten gefühlt werden, die einem leichten Drucke aber nachgeben werden. Festere, widerstandsfähigere Unebenheiten des Knochens hingegen beruhen entweder auf periostalen Verdickungen oder osteophytischen Wucherungen.

Verwechselungen erkrankten Knochens mit anderen Substraten sind möglich, und zwar:

1. Mit Knochen, welche von sehr dünner und ungleichmässig fest angehefteter Schleimhaut überzogen sind. (Solche Stellen finden sich vorwiegend an der Lateralfläche der mittleren Muschel innerhalb der Concavität derselben.)
2. Mit sehr festen, in Buchten liegenden Krusten.
3. Mit sehr dünnem, bei leisem Druck schon einbrechendem Knochen, wie er an Muscheln und Siebbeinzellen häufig sich findet.
4. Mit durch operative Eingriffe wunden Knochenstellen.
5. Mit Fremdkörpern.
6. Mit rauhen Knochenstellen, die von ausserhalb der untersuchten Partie befindlichen Teilen der Sonde berührt werden.

Ich glaube nicht einmal, sämtliche Möglichkeiten des Irrtums für einen sorglosen und unerfahrenen Beobachter erschöpft zu haben, aber es ist in der That unmöglich, sich alle Fehler eines solchen auszudenken.

Gegen die oben angeführten Irrtümer kann man sich schützen dadurch, dass man, wie selbstverständlich, im allgemeinen nie nach, sondern nur vor Eingriffen untersucht, wenn dies aber, wie beispielsweise bei der Kieferhöhle, unumgänglich ist, durch geeignete Haltung und Abbiegung der Sonde vermeidet, dieselbe mit den Rändern der Oeffnung, durch die man sie einführt, in Berührung zu bringen. Diese Warnung beruht auf Erfahrung: ich habe gesehen, dass von einer Alveolaröffnung aus sondirt wurde, die Sonde sich an dem Rande der-

selben und benachbarten rauhen Zähnen rieb und so Krankheit der Innenwand vortäuschte.

Dass Jemand so töricht wäre, erst Polypen abzureissen und dann deren entblösste Ansatzstellen am Knochen für cariös zu halten, möchte ich wirklich kaum für möglich halten.

Vorsichtige und gründliche Reinigung der Nase, (allerdings nicht mit der leider immer noch grassirenden Spritze und Douche, sondern mit Pincette und Wattetupfern), wird Irrtümer durch Fremdkörper und Krusten ausschliessen.

Ist es zweifelhaft, ob gefühlte Rauhigkeit durch Schleimhautfaltungen, (an den oben bezeichneten Stellen), vorgetäuscht wird, muss man öfters und sorgfältig untersuchen, wobei dann doch die Glätte der einzelnen Höcker auffallen wird.

Brechende normale Knochen sind an der Oberfläche glatt und knistern unter dem Druck.

Entblösster, nackter Knochen, über dem die Schleimhaut fehlt, unterscheidet sich durch gleichmässigen Widerstand und glatte Fläche von bereits angefressenem. Ich bin ersterem mehrfach in Recessus von Nasengängen und besonders an der Hinterwand von Keilbeinhöhlen begegnet und will da noch auf einige Merkzeichen aufmerksam machen. Klopft man mit der Sonde darauf, so spürt man direct die Härte der Berührung und hört das helle Klopfen, während ein noch so dünner Schleimhautüberzug diesen Ton fast zur Unhörbarkeit dämpft.

Ist man im Stande, solche Partieen zu sehen, wie mir dies mehrmals bei breit frei liegenden oder operativ breit eröffneten Keilbeinhöhlen und Siebbeinzellen unterkam, so erblickt man die überkleideten Knochenpartieen grau mit mattem Glanz, (denn so sieht die überaus dünne Schleimhaut dieser Höhlen in der Norm aus), während der nackte Knochen weissgelb leuchtet.

Eine schöne Bestätigung solcher Befunde ist es, wenn man später solche nackte Knochenpartieen sich erst punktweise, dann in ganzer Fläche mit kleinen roten, punktförmige Reflexe tragenden Inseln, Granulationen, überdecken und dann sogar die epidermisirte graugelbe Narbe darüber entstehen sieht.

Es ist kaum möglich, mehr Cautelen dem vorsichtigen Beobachter vorzuschreiben; wiederholen muss ich aber noch meine Warnung an anderer Stelle,[56]) die sich selbstverständlich auf alle Irrtumsquellen erstreckt: „Nur sehr feines, durch viele Uebung erlangtes Gefühl im Zusammenhalte mit den anderen negativen Beobachtungen kann dann vor Irrtum schützen, der allerdings nicht immer zu vermeiden sein wird.“

Die Möglichkeit eines Irrtums, vorzugsweise in Fällen nicht

ausgebreiteter Knochenusuren, muss also immer noch im Auge behalten werden, wenn das auch noch lange nicht erlaubt, jeden nicht autoptisch bestätigten Befund anzuzweifeln. Leider ist, wie schon bemerkt, die Möglichkeit anatomischer, insbesondere mikroskopischer Controle, so selten. Denn gerade die allergrösste Mehrzahl der oberflächlichen Knochengeschwüre sitzt an Stellen, welche nicht in toto operativ entfernt werden können. An Muscheln kommen sie seltener vor. Trotzdem habe ich einigemale mittlere Muscheln amputiren können mit Partieen, an welchen jene von mir als Caries des Siebbein's beschriebenen oberflächlichen Knochenulcerationen vorher klinisch diagnosticirt worden waren. Die Operation hat allemal entfernt von diesen erkrankten Partieen eingegriffen. Das ganze wurde in Salzsäure entkalkt und Horizontalschnitte angefertigt, wobei einige Präparate noch in der Einbettungsmasse, (Photoxylin), auf dem Objectträger fixirt und eingeschlossen wurden. Die mikroskopische Untersuchung, (ich werde weiter unten auf die Einzelheiten eingehen), bestätigte durchaus den Befund in vivo, indem sich unter weitreichenden ulcerösen Defecten der Schleimhaut an den entblössten Knochen „oberflächliche granulirende und rareficirende Ostitis mit Defectbildung" ergab. Diese anatomische Diagnose wurde an Präparaten, die von zwei verschiedenen Objecten herrührten, durch Herrn Prof. Bollinger bestätigt, mit dem Zusatz, dass dieses Bild als oberflächliche Caries, wie sie auch bei tiefergreifenden Unterschenkelgeschwüren an der Tibia vorkämen, zu bezeichnen sei.

Damit ist auch dem, übrigens sehr berechtigten, Wunsche Weil's [57]) nach histologischen Untersuchungen bei Caries des Siebbeinknochen's genügt. —

Nicht schliessen möchte ich dieses Capitel, ohne noch den Finger an eine wunde Stelle in der heutigen Auffassung der Nasenpathologie zu legen. Den so überaus umfangreichen anatomischen Mitteilungen auf diesem Gebiete scheint ein ebenso grosser Mangel eigener pathologischer Untersuchungen seitens der meisten Rhinologen gegenüber zu stehen, welcher Mangel einen geradezu ungemessenen Respect vieler der Letzteren vor den Anatomen hervorgerufen hat, so dass man diese geradezu provocirt, mindestens aber unterstützt, Meinungen zu äussern nicht blos über Befunde, sondern auch über Vorgänge, die vom anatomischen Standpunkte aus meist gar nicht zu überschauen sind.

So in der Ozaenafrage. Die anatomische Untersuchung hat mehrfach Nebenhöhlen dabei erkrankt gefunden. Da es in die Theorie genuiner Atrophie nicht passt, dass diese primär erkrankt gewesen seien, construirt man sich das Hinübergreifen

des mystischen Atrophieprocesses auf die Nebenhöhlen, daher die Befunde in der letzteren nur einen accidentellen Wert haben müssten. Sofort wird diese Hypothese als anatomischer Beweis ausgebeutet, während nicht eine anatomische Tatsache bekannt ist, welche, bei den bisher secirten Fällen mit Nebenhöhlenbefunden, das früher oder später des Prozesses in der Nase oder in den Nebenhöhlen beweisen würde.

So steht es mit den Polypen auch. Wo Empyeme und Polypen nebeneinander vorkommen, hat noch kein Anatom den Beweis führen können, dass die eine oder die andere Erscheinung die frühere, bedingende, gewesen sei, was aber kein Hindernis bietet, dass die beweisenden klinischen Facten, welche eine zeitliche Aufeinanderfolge beider Affectionen in bestimmter und gleicher Ordnung in vielen Fällen erweisen, einfach ignorirt werden.

Diese unberechtigte Ueberschätzung anatomischer Befunde ist allerdings noch eher entschuldbar, als wenn von anatomischer Seite, wie ich weiter unten zeigen werde, Behauptungen mit grosser Sicherheit aufgestellt werden, für die sich dann Gegenbeweise in den Schriften desselben Autor's finden lassen und wenn andererseits die früheren Untersuchungen, soweit sie etwa den Ansichten von heute entgegenstehen, einfach bei Seite geschoben werden. Für letzteren Vorgang nur ein Beispiel: Nach Zuckerkandl c.[37]), S. 300, ist es „nicht denkbar, dass ein längere Zeit bestehender Verschluss des Sinus maxillaris ohne Reaction auf seine Schleimhaut bliebe". Ohne eine einzige eigene Beobachtung dieses Vorganges construirt er alsdann ein Bild, wie das aussehen müsste. Da ihm aber dabei eine gegenteilige Beobachtung des berühmten Anatomen Meckel im Wege steht, der wirklich einen Verschluss beider Kieferhöhlen, ihre Schleimhaut aber dabei normal gesehen hat, so erklärt Zuckerkandl kurzweg: „Dieser Angabe von Meckel scheint eine unrichtige Beobachtung zu Grunde zu liegen." Man wird vielleicht diese Wendung noch besser würdigen, wenn man erfährt, dass auch Stromeyer[58]) schon vollständigen Abschluss einer, dabei secretlosen, Stirnhöhle durch eine Geschwulst gesehen hatte und dass seitdem Engelmann[59]) ein Präparat der Freiburger Sammlung beschrieben hat, an welchem, trotz voller Verwachsung der Nasenöffnung einer Stirnhöhle, dieselbe ebenfalls leer war!

Wenn eine derartige post mortem examinatio schon einem seinerzeit berühmten Anatomen zuteil wird, darf man sich allerdings nicht wundern, dass die lebenden Dii minorum gentium zur Behebung von Widersprüchen einfach todtgeschlagen werden. Darum ist es höchste Zeit, zu besonnener Kritik gegenüber unbewiesenen Behauptungen und Annahmen aufzufordern.

Wir müssen schliesslich noch sehr bedauern, dass das reiche Sectionsmaterial, wie es uns jetzt vorliegt, für so viele Beziehungen ungenützt bleiben muss, weil die klinische Geschichte der Fälle mangelt. Der wahre Beruf des Pathologen, die Beziehung zwischen Lebensvorgängen und greifbaren Veränderungen darzulegen, hat dabei ganz selten nur Gelegenheit zur Betätigung gefunden. Um so grösseres Gewicht ist daher auf die, bis jetzt leider nur spärlichen, Sectionen klinisch beobachteter Fälle zu legen und aufzufordern, möglichst in dieser Richtung weiterzuarbeiten!

Nach diesen orientirenden Vorbemerkungen sollen die bis jetzt festgestellten Befunde bei Herdeiterungen der Nase registrirt werden. Bezüglich der anatomischen kann des näheren auf die neuen Arbeiten von Zuckerkandl und Harke verwiesen werden, während hier vorzugsweise die fremden und eigenen Erfahrungen am kranken Menschen dargestellt werden sollen.

I. Kieferhöhlen.

Die Schleimhaut dieser Höhle verändert sich, wie es scheint, schon bei acuten Entzündungen nicht unerheblich. Erst Harke's Untersuchungen haben uns hierüber Aufklärung verschafft. Wenigstens erlaubt uns die Beschaffenheit seines Materials einen annähernden Rückschluss auf die Dauer der Erkrankung. Unter den an infectiösen Krankheiten Verstorbenen finden sich bei ihm 23 Fälle von Kieferhöhleneiterung, von welchen 17, (mit im ganzen 27 erkrankten Höhlen), als wahrscheinlich acut erkrankt anzusprechen sind (Fälle 4, 17, 21, 31, 42, 70, 77, 79, 87, 120, 134, 158, 185, 208, 215, 225, 325).

Die Schleimhaut fand sich meistens sulzig oder gallertig geschwollen, die Rötung und Injection der Gefässe scheint selten erheblich gewesen zu sein, da wir solche nur einigemale erwähnt finden, Cystenbildung kommt in drei, (Fall 31 und 325), Blutungen in fünf Räumen vor, (Fall 21, 79 und 225). Einmal, (Fall 17), war die Schleimhaut einer Höhle schwarzgrün verfärbt.

Unter den Leichen an nicht infectiösen Krankheiten Verstorbener finden sich nur fünf Höhlen (Fälle 18, 44, 102), welche mit einiger Sicherheit als acut erkrankt betrachtet werden können. Wiederum nur Schwellungen der Schleimhaut, nicht einmal Blutungen.

Viel sicherer stellen sich die zahlreichen Erhebungen an Kinderleichen als acute Formen dar. Bei 40 infectiös verstorbenen sind Kieferhöhleneiterungen, fast durchweg doppel-

seitig, verzeichnet. Der beinahe durchgehende Befund lautet auf Rötung und Schwellung der Schleimhaut, ein einzigesmal fanden sich auch beiderseits Blutungen in dieselben.

Man sieht, dass letzterer Befund entschieden zu den Seltenheiten gehört, besonders wenn man doch in Betracht zieht, dass unter sämmtlichen übrigen Kieferhöhlenbefunden Harke's, (deren Dauer zweifelhaft erscheint oder sicher länger herdatirt), derselbe nur noch einmal. (im Fall 214), erscheint.

Das spricht nicht gerade für die „leichte Vulnerabilität", welche Zuckerkandl der Kieferhöhlenschleimhaut zuschreibt. Welcher Periode der Krankheit die von letzterem Autor gegebenen Schilderungen angehören, ist trotz der Sicherheit, mit der derselbe acute und chronische Formen unterscheidet, natürlich bei dem Mangel aller klinischen Daten, vollkommen unersichtlich. Man darf sogar behaupten, dass die ödematöse Schwellung, welche er dem chronischen Catarrh zuschreibt, identisch ist mit jener gallertigen oder sulzigen Schwellung, die in zahlreichen, sicher acuten Fällen Harke's sich vorfindet.

Chronische Eiterungen führen zu erheblicheren Veränderungen. Secundäre Schwellungen und Geschwülste in der Nase, sowie die pathologischen Bilder selbst, gestatten uns, für 34 Fälle von Harke (19, 24, 35, 41, 62, 83, 94, 99, 123, 151, 159, 174, 197, 203, 214, 232, 246, 260, 261, 264, 276, 287, 307, 319, 327, 329, 332, 336, 342, 346, 349, 360, 367, 395) mit einiger Sicherheit längere Dauer der Affection anzunehmen. Meistens ist auch hier nur Schwellung der Schleimhaut, häufig in sulziger Form. verzeichnet, dreimal fanden sich Cysten, viermal Polypenbildung. In sechs Höhlen war die Schleimhaut rauchgrau, teilweise körnig und und caviarähnlich. Bemerkenswerter Weise rührten die Erkrankungen in dreien dieser letzteren Fälle von den Zähnen her. Verdickung der Membran, (teilweise mit dem Zusatz: „dauernd"), fand sich in sieben Höhlen.

Letztere Veränderung entspricht wahrscheinlich der schon früher von mir erwähnten Umwandlung der Schleimhaut in eine pyogene Membran, das heisst in ein mehrenteils bindegewebiges Stratum mit Verlust der Drüsen und auch vielfach des Epithels, in analoger Weise, wie sich solche Vorgänge auch bei Mittelohreiterungen herausbilden. Ich habe bereits an anderer Stelle kurz auf die dauerden Veränderungen der auskleidenden Membran bei Empyemen der Stirnhöhle hingewiesen,[43]) für die ebendieselben Normen gelten. Diese vorauszusetzenden mikroskopischen Veränderungen haben ihre anatomische Bestätigung erfahren durch Zuckerkandl[47]) S. 78, der schreibt: „Endlich kommt es vor, dass die Schleimhaut sich in ein dichtes, welliges Bindegewebe umwandelt, in welchem nur mehr eine geringe Anzahl

von Zellen vorhanden ist; man könnte diesfalls von einer fibrösen Entartung der Schleimhaut sprechen.“ Es scheint allerdings, dass dieses Bild in seiner Beschreibung mehr einem abgelaufenen Processe entspricht, doch findet sich auch ein Fall, (Nr. 7, S. 76) vor, wo es sich anscheinend um ein noch florides chronisches Empyem handelt mit Zerfall der Drüsen und ein weiterer, (Fall 5, S. 75), in dem das Epithel abgefallen, „möglicherweise in Folge von Fäulnis“, ohne dass übrigens erwähnt wäre, warum gerade für diesen Fall die Fäulnis wahrscheinlicher in Betracht kommt, als für die übrigen.

Endlich finden wir dort noch erwähnt zotten- und pilzförmige Fortsätze an den verdickten Stellen der Schleimhautoberfläche.

Was man in vivo constatiren kann, entspricht den anatomischen Erhebungen.

Früher konnte ich schon berichten, dass die Schleimhaut mehrfach geradezu in Granulationspolster umgewandelt war, so dass dicke Stücke mit jedem Löffelzuge entfernt werden konnten. Vielfach waren diese Wucherungen nekrotisch zerfallen, mit dem käsigen Eiter zu einer missfarbenen gelblichen Masse verquickt, so dass die Unterscheidung zwischen Gewebe und eingedicktem Secret schwer wurde.

Anderemale wieder war die Höhle grossenteils glatt und Granulationen fanden sich nur, aber da regelmässig, in der Gegend der cariösen Stellen.

Neuerlich habe ich an 22 Patienten 37 Kieferhöhlen von der fossa canina aus so breit ausgemeisselt, dass von der Oeffnung aus Erhebungen über die Beschaffenheit des Inneren stattfinden konnten.*) Vier von diesen wurden nicht notirt, die übrigen 33 verteilen sich folgendermassen:

5 mal war die Schleimhaut glatt, 5 mal polsterartig verdickt,
3 mal befanden sich reichliche Granulationen in der Höhle,
2 mal fand sich der Knochen stellenweise nackt, aber glatt,
3 mal waren einzelne cariöse Stellen der Knochenwand sondirbar,
4 mal fanden sich neben solchen Knochenusuren Granulationen,
8 mal waren rauhe aber feste Unebenheiten des blosliegenden Knochen's zu spüren,
3 mal liessen sich umfangreiche Defecte der Innenwand der Höhle, mit den mittleren Siebbeinzellen communicirend, fesstellen,
2 mal endlich fanden sich Polypchen, worunter einmal ein gestielter erbsengrosser, der erst nach der Tamponade bei einer Ausspülung am dritten Tage ausgestossen wurde, neben den Granulationen.

*) Die nur vom alveolus oder unterem Nasengange aus eröffneten Höhlen sind hier nicht mitgezählt.

Knochenerkrankungen, wie sie eben angeführt wurden, sind nichts seltenes. Leider besitze ich über die grössere Anzahl der früher operirten und seinerzeit*) kurz berichteten Fälle keine Aufzeichnungen, da dieselben grösstenteils nur in kurzen Notizen bestanden, die nach der literarischen Verwertung vernichtet wurden. Dies ist mir sehr bedauerlich, da Zuckerkandl meinem Berichte die, allerdings unrichtige, Behauptung gegenüber gestellt hat, dass er in keinem Falle Caries als Folge des Empyem's beobachtet habe. Immerhin kann ich noch über 9 an 8 Patienten erhobene Höhlenbefunde von damals berichten und zwar waren

in 2 Höhlen circumscripte cariöse Stellen,
in 3 Höhlen waren weitergehende Defecte, einmal sämmtlicher Wände, zweimal der Innenwand entstanden,
in 2 Fällen war die Innenwand nur mit granulär verdickter Schleimhaut bedeckt,
einmal waren inwendig Rauhigkeiten des Knochen's, ohne Erweichung desselben zu spüren und
einmal erschien die Innenfläche glatt.

Diese Befunde näher betrachtet, darf man nicht vergessen, dass der Ausdruck „Granulationen" cum grano salis aufzunehmen ist. Ob die entzündlichen Wucherungen eben bloss aus kleinzelligem Gewebe aufgebaut sind oder, wie dies an der Nasenschleimhaut der Fall ist, auch noch ursprüngliche Bestandtheile der auskleidenden Membran enthalten, hat nicht entschieden werden können. Auch darf die Bemerkung, dass die Schleimhaut in einigen Fällen glatt und intact anzufühlen war, nicht dahin gedeutet werden, dass dieselbe auch normal gewesen sei. Die Mehrzahl der Fälle datirte lange Jahre zurück, daher es wahrscheinlicher, dass dieser Glätte eine bindegewebige Umwandelung als anatomisches Substrat diente. Ebenso steht es mit den Befunden festen rauhen Knochen's. Nur dort, wo derselbe grobe Erhebungen der Oberfläche zeigt, wird man an Osteophytenbildung denken dürfen, während die mehr gleichmässig rauhen Partieen vielleicht einer chronischen Ostitis entsprechen.

Als cariös sind, in Befolgung allgemein chirurgischer Symptomatologie, die zugleich rauhen und morschen Knochenteile angesprochen worden.

Meine Befunde unterscheiden sich dadurch von denen Zuckerkandl's, dass ich häufiger als dieser Autor das zweite Stadium der chronischen suppurativen Periostitis, nämlich die Geschwürsbildung des Knochen's beobachtet habe, während sich bei diesem häufiger Befunde von Osteophyten, also dem früheren

*) 1. Auflage. S. 91.

Stadium, und Knochenschüppchen, als plastischem Ausgang der Entzündung, finden.

Doch kommen auch bei diesem Autor destruirende Knochenerkrankungen vor, und wenn Zuckerkandl[37]) S. 361 erklärt, dass er in keinem seiner Fälle, (von Kieferhöhleneiterung), Caries als Folge der Empyem's beobachtet habe, steht diese Angabe in directem Widerspruch zu früheren Mitteilungen desselben Autor's. Wenn Z. auf S. 324 desselben Bandes unter der Ueberschrift: „Defecte der Kieferhöhlenwände" berichtet: „Der Wulst des Infraorbitalcanales besitzt vier durch Eiterung entstandene Defecte," so wird dieser Befund auch durch den Umstand nicht andersartig, dass diese Eiterung die Folge eines Trauma's war, das ausserdem selbständig noch andere Defecte gesetzt hatte. Auch besteht letzterer Einwand nicht für die Mittheilungen auf S. 176 u. ff. Bd. II. Wir finden da, S. 176, Communication eines Alveolus mit der Highmorshöhle, infolge Durchbruch's von einem Mahlzahn aus. Das Präparat stammt von einem macerirten Schädel, berichtet daher nichts von dem, übrigens unzweifelhaft vorhanden gewesenen, Empyem. Anders jedoch in einem weiteren Fall, ebenda, S. 182: „Empyem der rechten Kieferhöhle mit hochgradigen Veränderungen in der Nasenhöhle." Von letzteren führen wir hier nur an: „Die untere Nasenmuschel . . . vielfach durchlöchert . . . Die mittlerere Nasenmuschel verdünnt, reichlich durchlöchert . . . in ihrer mittleren Portion äusserst defect. . . Oeffnung von 27 mm: 23 mm, durch welche die Kiefer- und Nasenhöhle in weiter Communication stehen. . . . Im unteren Nasengange ist die äussere Wand . . . an einer Stelle durchlöchert. . . . Zeichen von Caries am Zahnfortsatz in Form von Lücken und Grübchen." — Die nicht sehr deutliche Berichterstattung des Autors lässt hier wieder nicht genügend erkennen, sondern nur vermuten, dass der Defect der äusseren Wand im unteren Nasengang der medialen Kieferhöhlenwand entspricht.

Ebenso besteht mir noch nicht die Gewissheit, ob die cariösen Defecte im Zahnfortsatz mit der Kieferhöhle communicirten, also bei Abtastung der Höhle in vivo hätten gefunden werden können.

Ganz unzweideutig ist aber der Befund des Falles 7 auf S. 185 desselben Bandes:

„Empyem der Kieferhöhle nach Caries des Zahnfortsatzes", wo es einerseits heisst: „Kieferkörper beiderseits erweicht und defect, so dass die Schleimhaut blossliegt", (wonach es also scheint, als ob in vivo von innen der Defect nicht direct hätte betastet werden können), weiterhin aber: „Die linke Highmorshöhle besitzt eine cariöse Stelle am hinteren oberen Win-

kel, so dass die Weichteile der Fossa infratemporalis mit der Sinusschleimhaut in Contact sind."

Die Deutung des Falles: erst Caries, dann Empyem, ist übrigens rein willkürlich, wir können ebensogut und sogar, nach allen klinischen und pathologisch-anatomischen Erfahrungen, mit besserem Rechte sagen: erst Empyem, dann Caries. —

Die cariösen Partieen befanden sich in meinen neueren Beobachtungen an allen Stellen der Innenwand, sogar hoch oben am Dach und im Orbitalrecessus, während nekrotische Defecte diesmal ausschliesslich median beobachtet wurden.

Der eine der exstirpirten Polypen nur konnte, da der andere verloren ging, zur Untersuchung verwertet werden, welche eine lockere aus dichtem Rundzellengewebe mit einigen Drüsenresten bestehende Granulationsgeschwulst zeigte.

Aus der Literatur sind neuerlich nur wenige am Lebenden beobachtete Fälle von Knochenerkrankung, und zwar vorzugsweise von umfangreicher, des antrum H., bekannt geworden; es scheint deswegen, weil zumeist noch die blosse Anbohrung, nach welcher weder directer Einblick noch ein sicheres Sondirungsergebnis zu gewinnen, geübt wird.

Bouchut[60]) sah bei einem 2monatlichen Kinde im Gefolge einer acuten linksseitigen Eiterung eine Erweichung der Kieferhöhlenwand, die er als Caries bezeichnet.

Jansen[61]), der breiteste Eröffnung der Höhle liebt, konnte ebenfalls über „cariöse Processe an den Knochenwandungen mit grossen Defecten nach der Orbita hin, mit Sequestern in der nasalen Wand", berichten.

Schultz[62]) referirt den Fall eines siebenjährigen Kindes, welches nach der Extraction eines oberen Molaren einen Antrumabscess mit darauffolgender Nekrose des Oberkiefer-, Nasen- und Backenknochens davontrug.

Fürst's[63]) Fall, in dem nach einer Bindehautblennorrhöe eine Phlegmone der Wangengegend mit Kieferempyem und völliger Nekrose des Oberkiefers entstand, darf hierher gerechnet werden, da Gonokokken wohl in dem Augeneiter, nicht aber in dem des Abscesses gefunden wurden.

Downie[64]) entfernte ein nekrotisches Knochenstück aus einer Kieferhöhle, deren eiternde Fläche ausserdem an der Vorderwand einen Schneidezahn trug.

Flatau[65]) sah den Durchbruch einer Antrumeiterung in die Nasenhöhle mit Defectbildung der medialen Wand. —

Die Knochenerkrankungen am ostium und im hiatus erwähne ich bei denen des Siebbein's.

Bezüglich der Structur der Kieferhöhlenpolypen und des Vorkommen's der Cysten verweise ich noch auf die bekannten

anatomischen Arbeiten: am Lebenden wird es naturgemäss selten möglich sein, eine Erscheinung der letzteren Art sicher festzustellen.

II. Siebbein.

Veränderungen der Schleimhaut scheinen nach dem, was uns die Anatomen mitteilen, in den Zellen dieses Knochen's nicht erheblich zu sein. Zuckerkandl[37]), der im ganzen nur drei Fälle von Eiterung in den Zellen sah,*) bringt keinen Beitrag zur Kenntnis dieses Punktes. Bei Harke[1]) finden wir siebenmal unter im ganzen 14 Mitteilungen über Eiterungen in den Siebbeinzellen die Bemerkung, dass die Schleimhaut sulzig geschwollen war, einigemale auch gerötet. Knochenerkrankungen fanden sich auch hier nicht vor, allerdings nicht verwunderlich bei dem Umstande, dass fast das gesamte diesem Autor zugefallene Material aus acuten Fällen bestanden zu haben scheint.

Durch Operationen bekam man öfter Einblick und ausgiebigere Befunde.

Jansen[61]) fand bei breiter Eröffnung von acht Siebbeinlabyrinthen dieselben jedesmal ganz angefüllt mit Granulationen. Im übrigen müssen Schleimhautveränderungen in Siebbeinzellen schon sehr erheblich sein, bevor sie per vias naturales beobachtet werden können. Dies erläutert, warum fast nur Polypenbildung erwähnt wird, soweit die Rhinoskopie allein in Betracht kommt. Bosworth[66]) scheint mehrfach solche gesehen zu haben, wie aus seiner Benennung „intracelluläre myxomatöse Degeneration" hervorgeht.

Bereits in meiner ersten Mitteilung kommt ebenfalls ein solcher Befund vor.

Roth's[67]) kurz referirter Fall scheint ganz analog zu liegen: „Auftreibung des vorderen Endes der mittleren Nasenmuschel, die mit andauernder Eiterung aus der Nasenhöhle einherging und bei deren Eröffnung sich keine Erkrankung des Knochens, sondern ein über haselnussgrosser Polyp eingeschlossen in dieser Zelle vorfand und nach seiner Entfernung die Eiterung ohne jedwede weitere Therapie sistirte."

Aus meiner neueren Casuistik von Siebbeinempyemen kann diese Liste stark vergrössert werden:

---

*) Damit meine ich die auf S. 363—367 angeführten Fälle 4, 7 und 33. Den im Bd. II S. 207 ebenfalls als Siebbeinempyem angegebenen Fall so zu deuten, ist willkürlich. Diese Anomalie fand sich an einem macerirten Schädel.

I.—IX. Beobachtung.

1) Wegen jahrelang dauernder Eiterung breite Eröffnung des linken Siebbeinlabyrinthes. (nach Abtragung der mittleren Muschel). Dabei finden sich zwei kleine Polypen innerhalb des Labyrinthes.

2) Weiter, rauhwandiger, Eiterhaltiger Hohlraum seitwärts und oben von der rechten mittleren Muschel. Nach Freilegung desselben zeigen sich innerhalb mehrere erbsengrosse Polypen.

3) Totale Zerstörung der linken mittleren Muschel, der Innenwand der Kieferhöhle und des grössten Teiles der Siebbeinzellen, so dass das Siebbeinlabyrinth in Form einer weiten Bucht, (nach Abtragung vorliegender hypertrophirter Schleimhautpartien), sich darstellt. Die Innenwand ist überall polypös degenerirt.

4) In beiden mittleren Muscheln weite Eiter führende Hohlräume. (Ausserdem bestand beiderseits Kieferempyem, dessen Secret sich jedoch lateral von der Oeffnung dieser Hohlräume durch das Infundibulum entleerte.) Rechts sind einige kleine Polypen von der unteren Lefze des hiatus semilunaris gewuchert, ausserdem beiderseits solche aus den oberen Partieen der innerhalb der Spalte gelegenen Hohlräume.

5) Nach Auschaltung beider mittleren Nasengänge durch umfangreiche Abtragung der mittleren Muscheln gelangt man beiderseits nach aussen hin, (in der Mitte der Nase etwa), in kleine, geballten Eiter enthaltende Knochenzellen, aus denen ausserdem kleine Polypchen abgetragen werden können.

6) Aus den nach Abtragung der mittleren Muschel, freiliegenden mittleren Siebbeinzellen quellen mehrere flache graurötliche Polypchen vor.

7) Ein sehr grosser Lappenpolyp wird mitsammt dem basalen Knochen abgetragen. Letzterer stellt sich als schiffförmiger, aus zwei Platten bestehender, unterer Teil einer ausgedehnten mittleren Siebbeinzelle, (Knochenblase), dar. Die Innenseite ist austapezirt mit einem dicken gelatinös aussehenden Polster polypoïd degenerirter Schleimhaut.

Diesen Befunden schliessen sich weiter 2 Fälle von entzündlicher Granulationsbildung, wovon einer mit Knochenproduction, an.

8) Defect der mittleren linken Muschel nach operativen Eingriffen auswärts. Nach aussen davon gegen hinten eine muldenförmige rauhwandige eiternde Knochenhöhle. Dieselbe wird noch, soviel möglich, weiter freigelegt.

Ein Jahr darauf: An der Stelle der früheren Höhle ein roter, glatter, glänzender, nach hinten in einen derben Knollen verlaufender Tumor. Die mikroskopische Untersuchung eines mit kalter Schlinge abgetragenen Teiles ergibt eine ähnliche Structur, wie ich sie später für secundäre Schleimhautwucherungen bei Eiterungen überhaupt beschreiben werde, nämlich entzündliche Hyperplasie sämmtlicher Elemente der Schleimhaut, ausserdem aber eine parallel der Oberfläche gelagerte schmale Knochenleiste im Innern. Zellteilungen, (das Präparat wurde nach Flemming gefärbt), fanden sich nur an infiltrirenden Rundzellen.

9) Eiter kommt von der Aussenseite der mittleren Muschel rechts. Dort gelangt man nach aussen oben in einen grösseren rauhwandigen Hohlraum, der mit Granulationen ausgefüllt ist: vordere Siebbeinzellen.

Granulationen fand auch Macdonald[42]) innerhalb eines mit Eiter gefüllten Hohlraumes der mittleren Muschel.

Destruirende Entzündungen der Schleimhaut innerhalb der Zellen sind bisher am Lebenden noch nicht gefunden worden, dagegen werden solche an den Muscheln mitunter beobachtet als Folgen eitrigen Ausflusses in der Nachbarschaft und als Vorstadien der den Knochen angreifenden Pro-

cesse. In einem Falle von Kieferhöhleneiterung war ich so glücklich, ein Weichteilgeschwür an der Medialseite der exstirpirten mittleren Muschel auffinden zu können.

X. Beobachtung.

Der Befund, (s. Taf. I, Fig. 1), zeigt das Bild eines tiefen geschwürigen Schleimhautdefectes, an dessen Grunde noch Drüsenreste sichtbar sind, während der basale Knochen bindegewebige Entartung erkennen lässt. Das Geschwür war rein decubitaler Natur und entstand dadurch, dass der von lateralwärts herfliessende Eiter sich zwischen Septum und die dicht anliegende Muschel hineingedrängt hatte.

Von Knochenerkrankungen am Siebbein sind zunächst als die leichteren die Osteophyten zu nennen. Der einzige, mir bekannte Fall derart rührt von Bull[16]) her.

Cariöse Zerstörung geringeren und grösseren Umfanges findet sich dagegen in zahlreichen Berichten erwähnt. Der Bequemlichkeit und ungezwungenen Gruppirung wegen berichte ich über solche Affectionen sowohl innerhalb als auf der Aussenseite der Siebbeinknochen- und Zellen im Zusammenhange.

Durch Section wurden bisher folgende Fälle festgestellt:

Otto[68]): Communication der rechten Stirnhöhle mit der Nase durch einen Defect in der lamina cribrosa und papyracea.

Schäfer[69]): Caries der lamina papyracea im Umfange von 1 Quadratcentimeter.

Verfasser, (s. u. Mundabscess.): In vivo Defect der lamina papyracea und des ganzen Siebbeinlabyrinthes links. Autoptisch ausserdem Caries der lamina cribrosa. Dieser Fall war übrigens in vivo mit recidivirenden Polypen complicirt, erbrachte also den von Zuckerkandl später gewünschten Beweis für diese Coëxistenz.

Knapp[70]): Meningitis an der Basis und Convexität, ausgegangen von Empyemen der Stirn-, Siebbeinhöhlen und der linken Kieferhöhle. „Nirgends Necrose, aber an verschiedenen Stellen Caries, auch an der Oberfläche der linken Muschel.“

Weitere Beobachtungen von Meyer, Schütz, Begbie, Pekostawski und Browne folgen weiter unten. (S. u. endocephale Eiterungen.)

Sectionsbefunden gleichwertig sind folgende Berichte:

Hartmann[71]): In der Mitte des mittleren Nasenganges eine „schwammig-granulöse“ Masse, aus der sich Eiter hervordrängte. Dahinter stiess die Sonde auf beweglichen Knochen, der in Gestalt eines 17 mm langen, 6 mm breiten dünnen Sequesters entfernt wurde.

Steinthal[72]): Nach breiter Freilegung der Stirnhöhle zeigte sich die lamina papyracea teilweise cariös.

Jeaffreson[6]): Retrobulbäre Eiterung. Enucleatio bulbi.

Der ganze Knochen in der Gegend des foramen opticum und der fissura sphenoïdalis war nackt und nekrotisch, doch nicht sequestrirt. Im Laufe der nächsten vier Jahre erfolgte Abstossung von kleinen Knochenstücken.

Baasner[73]: Breite Freilegung eines Orbitalabscesses. Defect der lamina papyracea und cribrosa.

Kipp[74]: Stirn- und Keilbeinhöhlen waren mit den Siebbeinzellen in eine einzige Höhle mit geräumigen Wandungen, aus denen zahlreiche scharfe Knochensplitter hervorragten, verwandelt.

Knapp[75]: 1. Empyem der Siebbeinzellen. Eröffnung von aussen. Im Siebbein eine 3 cm im Durchmesser haltende Höhle mit rauhen entblössten Wänden.

2. Empyem der Sieb-Keilbeinhöhlen. Eröffnung von aussen. Ausgedehnte Caries in dem eröffneten Hohlraum.

Stewart[76]: Mehrmals im Laufe von 20 Jahren eröffneter Abscess im rechten inneren Augenwinkel. Vor fünf Jahren Durchbruch desselben in die Nase. — In der Nase an Stelle der rechten mittleren Muschel eine breite, harte, gespannte Geschwulst. Der darin befindliche Hohlraum erweist sich nach der Eröffnung als mit der Orbita communicirend, ebenso mit den Stirnhöhlen. Grosse Mengen von Sequestern fanden sich darin.

Kuhnt[77]: Grösster Teil des Siebbeinlabyrinthes in den vereiterten sinus frontalis aufgegangen. (Fall IX.)

Von mikroskopischen Untersuchungen am Lebenden gewonnener Präparate der Siebbeinknochen liegen ausserdem folgende vor:

Woakes[78] entfernte, wie man aus seiner Beschreibung entnehmen kann, 20 mittlere Muscheln, die er dem Pathologen Martin zur Untersuchung überwies. Diese ergab in 9 Fällen Knochenabsorption, (Verdünnung des Knochens und Howship'sche Lacunen), in einigen Fällen Ersetzung des Knochens durch fibroïdes Gewebe und in je einem Falle vollkommene und teilweise Knochennekrose. An einigen Präparaten dehnten Schleimhautcysten die Knochen aus.

Martin[79] bestätigt die Befunde, lehnt aber die Verantwortung für deren Deutung ab, da er von Herkunft und Natur der Präparate nichts wisse. Natürlich muss man die Verantwortung für die Angabe, dass dieselben mittleren Muscheln entstammen, Woakes überlassen, ich sehe aber keinen Grund, diese Angaben irgendwie in Zweifel zu ziehen, umsomehr als die Ergebnisse mehrfach den meinigen entsprechen.

Von meinen eigenen Fällen habe ich die meisten, in denen kranker Knochen entfernt wurde, nicht untersucht, da derselbe zu bös durch den operativen Eingriff zugerichtet war. Uebrigens

waren deren nicht viele, da die Knochenerkrankung in meinem Beobachtungsgebiet meist an wandständigen Stellen sich befand, welche daher nicht der Entfernung unterlagen.

Unter der grossen Anzahl von mittleren Muscheln aber, welche ich entfernen musste, befanden sich nur wenige, welche secundär cariöse Stellen aufwiesen, entstanden nicht durch ursprüngliche Erkrankung des Muschelknochen's, sondern durch lange Anätzung von anderwärts her stammendem Eiter.

Das erste dieser Präparate ist besonders instructiv dadurch, dass an demselben das erste Stadium destruirender Knochenentzündung beobachtet werden konnte, ausgehend vom Periost.

Eine grosse, ectatische, im Leben mit Eiter gefüllte Siebbeinzelle, („Knochenblase" der mittleren Muschel), deren Aussen- und Innenwand polypös entartet war, (s, o„ S, 28, Fall 7,) war in toto entfernt worden. Ein Teil der Schleimhaut der Aussenwand, welcher besonders dem Einfluss einer gleichzeitigen Stirnhöhleneiterung ausgesetzt gewesen war, erschien rot-grau, höckerig mit dem Knochen eng verwachsen. Mikroskopisch zeigt sich die Oberfläche des letzteren stellenweise vertieft durch eindringende Rundzellenwucherungen, welche an Stelle des Periostes Knochen und Schleimhaut verbinden, während an anderen Stellen diese Teile deutlich abgegrenzt sind.

Hier war also der erste Beginn resorbirender Periostitis, als Fortsetzung eines blos die Schleimhaut betreffenden Processes, wie ihn die X. Beobachtung darstellt; weitere Stadien der Entzündung zeigen dann die folgenden 3 Präparate.

XI.—XIII. Beobachtung.

1) Empyem der linken Kiefer-, Sieb- und Keilbeinhöhlen. Die mittlere Muschel wurde amputirt, in Salzsäure entkalkt, in Photoxylin eingebettet, Horizontalschnitte geführt und mit Alauncarmin gefärbt. Makroskopisch hatte sich schon auf der Lateralseite ein Schleimhautdefect mit entblösstem, morschem Knochen gezeigt. Diesem entsprach folgendes mikroskopische Bild: (Taf. I Fig. 2).

An beiden Rändern der einen Seite zeigt sich noch ein schmaler Streifen erhaltener, doch stark kleinzellig infiltrirter Schleimhaut. Dazwischen fehlt dieselbe vollständig, es liegt an der freien Fläche zunächst eine stark verdickte und kleinzellig infiltrirte Periostschicht, dann in der Mitte ganz entblösst eine Partie Knochensubstanz. Der mittelste Teil derselben ist hügelartig erhoben, an einem Seitenteile sieht man an der Oberfläche gar kein Knochengewebe mehr, sondern ein mehrschichtiges Lager von Rund- und Spindelzellen, das ununterbrochen in die ebenfalls an der Grenze kleinzellig infiltrirte Knochensubstanz übergeht. Von dem diesseitigen Knochen zieht eine Querspange, in der Tiefe ebenfalls derartig von Kleinzellen durchsetzt, dass die Knochenstruetur ganz verloren gegangen ist, zu dem Knochen der anderen Seite, (auf der Abbildung nicht mehr sichtbar). Dieser ist nur an einer ganz kurzen Strecke von Schleimhaut und Periost entblösst, an welcher aber ebenfalls die Continuität des Knochens durch ein von der Oberfläche her eindringendes Lager kleiner Rund- und Spindelzellen unterbrochen wird, dessen Grenze gegen den Knochen nicht fest, sondern ein allmäliger Uebergang ist.

Anatomische Diagnose: Oberflächliche granulirende und resorbirende Ostitis und Periostitis mit teilweiser Knochenhyperplasie unter einem ulcerösen Schleimhautdefect.

2) Empyem beider Stirnhöhlen. Die rechte mittlere Muschel zeigt an der Aussenseite eine rauhe morsche Knochenstelle, wird amputirt, in Pikrinsäure entkalkt, in Horizontalschnitten mit Hämatoxylin gefärbt.

Mikroskopisches Bild (Taf. I Fig. 3): Auf der lateralen Seite ist nur noch an einer kleinen Strecke das Epithel erhalten, weiterhin noch etwas Submucosa, dann fehlt auch diese, so dass das Bindegewebe mit Gefässen und zuletzt auch der Knochen ganz blosliegt. Sämmtliche Weichteile sind stark kleinzellig infiltrirt, an der Oberfläche stellenweise gar keine Kernfärbung, so dass homogene Schollen aneinandergereiht erscheinen. Der freiliegende Knochen weist gegen seine Grenzen hin Vermehrung der Kernkörperchen auf, so dass zuletzt nur mehr ein kleinzelliges Bindegewebe in undeutlichem Uebergange seinen Rand bildet. Die sich nach der Seite erstreckenden Teile des Knochen's sind stellenweise als solche gar nicht mehr erkennbar, da eine continuirliche Umwandlung in Bindegewebe stattgefunden hat. Eine Oberflächenpartie ist bedeckt mit einem Fetzen fast homogen erscheinenden Gewebes, in dem nur noch wenige runde Kernkörperchen gefärbt erscheinen. Auch ist die Continuität des oberflächlichen Knochen's mehrfach unterbrochen.

Diagnose: Granulirende und rareficirende Ostitis mit Defectbildung unter einem ulcerösen Schleimhautdefect.*)

3) Secundäres Keilbein- und Siebbein-Epyem. Cariöse Partie der Aussenseite der rechten mittleren Muschel. (Nicht abgebildet.) Ebenso behandelt, wie die vorigen Präparate, zeigt sich ebenfalls an freiliegenden Knochenstellen, neben starkem Kleinzellen-Infiltrat der erhaltenen Weichteile, continuirlicher Uebergang der Oberfläche im Granulationsgewebe, dessen freie Partieen homogene Schollen darstellen.

Diagnose: Granulirende Ostitis mit Defectbildung.

Eine ebensolche Geschwürbildung an einem Muschelknochen im Gefolge von Empyemen hat Knapp[70]) autoptisch beschrieben. Ich sehe keinen Grund, diese Veränderungen anders denn als Caries zu bezeichnen und werde daher auch in Zukunft an dieser Benennung festhalten. —

Eine viel grössere Anzahl von Berichten über Knochenentzündungen und -Geschwüre am Lebenden ist rein rhinoskopisch gewonnen. —

Von früher erschienenen erwähne ich hier folgende:

Noyes[80]) sah im Gefolge eines acuten Orbitalabscesses eine Fistel unter dem unteren Lide, communicirend mit der Nase, aus welcher einzelne Knochenstücke sich entleerten, worauf Heilung eintrat, (Nekrose der lamina papyracea.)

Folgen Schäffer's[81]) 2 Fälle, gefunden bei 13 Empyemen, dann Kahsnitz[82]) Bemerkungen, die leider nur in kurzem Referat vorliegen, wonach derselbe Caries der Ethmoidalzellen mehrmals beobachtet hat.

Moldenhauer's[83]) 6 Fällevon Knochengeschwüren an der äusseren Nasenwand, einmal auch an der unteren Muschel, „anscheinend primäre Erkrankungen der knöchernen Nasenwandungen, welche den Charakter einer beschränkten Caries oder Nekrose haben", endlich

Schech's[84]) Wahrnehmungen, denen zufolge sich „mittelst der Sonde die Entblössung und Rauhheit der äusseren Nasen-

*) Auf diese 2 Präparate bezieht sich die oben erwähnte Bestätigung der Diagnose von Seiten des Herrn Prof. Bollinger.

wand, speziell Caries, der den Hiatus semilunaris bildenden Knochen und deren Nachbarschaft nachweisen“ lässt.

(Woakes' Fälle gehören wohl hierher, doch will ich an dieser Stelle nicht weiter Bezug auf dieselben nehmen, da sie so vielfach angefochten worden sind und die Deutung, die ihnen der Autor gibt, in der Tat das Bild derselben verwirrt.)

Auch Krieg[85]) hat mehrmals Nekrose des Siebbein's an Lebenden gesehen.

In einer früheren Mitteilung habe ich selbst dann auf Grund umfangreicher Beobachtungen nachgewiesen, dass die Knochenerkrankungen infolge entzündlicher Periostitis am Siebbein nichts seltenes sind, so dass ich über 21 Fälle von Caries am Siebbein und 32 Fälle von Empyem desselben berichten konnte, von welch letzteren eine Anzahl Knochenusuren aufwies.

Seitdem ist eine weitere Reihe von Mitteilungen erschienen.

Wilkin[86]) erklärt: „Frequently in cases of nasal polypus both before and after removal, I have found spicules of lose bone usually in the upper part of the middle turbinated body“.

Jansen erwähnt den Zusammenhang einer eiternden Stirnhöhle mit den ebenfalls erkrankten Siebbeinzellen durch eine Knochenfistel.

Bryan[87]) berichtet über Empyem der Siebbeinzellen mit Ausgang in Caries.

Wingrave[88]) macht Mitteilung über einen Fall von eitriger Ethmoiditis, (in den vorderen Zellen), mit Caries.

Salzburg[89]) teilt aus Seifert's Ambulatorium 15 Fälle, teils sehr ausgedehnter, cariöser Zerstörungen der Siebbeinknochen mit, von denen 14 als sicher nicht tuberkulös noch syphilitisch angegeben werden, alle infolge Eiterungen innerhalb der Zellen oder an der Oberfläche des Knochen's enstanden.

Bresgen[90]) erwähnt in neueren Arbeiten mehrfach hierhergehörige Befunde. Nachdem derselbe zunächst hervorgehoben hatte, dass er „im Laufe dieses Jahres“ (nach Erscheinen der ersten Auflage dieser Monographie) „seit ich ein besonderes Augenmerk auf diese Verhältnisse richte, polypöse Wucherungen gefunden habe, denen eine Knochenerkrankung bezw. Eiterung des Siebbeins zu Grunde lag“. berichtet er über seine Nebenhöhlenbefunde bei 9 Fällen ozänöser Eiterungen der Nase.[91])

Da kommt vor:

1. Rauher Knochen am Siebbein,
2. Rauher Knochen Siebbein,
4. Rauher Knochen Siebbein,
5. Kranker Knochen an mittlerer Muschel,
6. Kranker Knochen Siebbein,

7. Kranker Knochen Siebbein,
8. Kranker Knochen wahrscheinlich Siebbein.

„Bemerkenswert ist, dass allemal, wenn der von mir für das Siebbein gehaltene Ort erkrankt war, an diesem rauher Knochen festgestellt werden konnte."

An anderem Orte erwähnt derselbe Autor[92]) noch eine kleine rauhe, eiternde Knochenstelle am Vorderende eines mittleren Nasenganges und in einem anderen Falle rauhen Knochen in der Gegend des Ansatzpunktes mehrerer Schleimpolypen an der mittleren Muschel, bei Empyem der Kiefer- und Stirnhöhle und „vorderen Siebbeinhöhle".

Ein Fall von Flatau[93]) wies neben Empyem Caries der Siebbeinzellen auf.

Baumgarten[51]) endlich hielt einen Vortrag über Eiterungen der Siebbeinzellen, bei welchen er Caries und Nekrose dieser Knochen beobachtet hat. Welche dieser Fälle nicht syphilitischer oder tuberculöser Natur waren, geht allerdings aus dem Referat nicht hervor.

Meine neueren Beobachtungen, sich im ganzen auf 55 Fälle erstreckend, liessen auch bei diesen 31 mal sicher Caries nachweisen. (Ich habe als solche nur Befunde diagnosticirt, in denen ganz unzweifelhaft die eiternde Partie rauhen, morschen Knochen erkennen liess, wo die Sonde förmlich in die weiten Knochenhohlräume hineinfiel, während enge Eingänge in die betreffenden Partieen mich veranlassten, die Deutung des Knochenbefundes in suspenso zu lassen.) Zehnmal konnte nicht mit Sicherheit der Knochen als cariös angesehen werden, 14 mal erwies er sich als sicher gesund.

Während öfter der, natürlich unbeweisbare, Eindruck entstand, dass mehrere Zellen confluirend die Hohlräume bildeten, konnten anderemale, (nämlich 7 mal), umfangreiche Defecte der mittleren Muscheln, des processus uncinatus und angrenzender Partieen gefunden werden. Bemerkenswerter Weise waren gerade 6 dieser Fälle mit Kieferempyem complicirt, auch befanden sich die Defecte vorwiegend im lateralen Teil des Siebbeines, also in der lamina papyracea.

Ausser diesen durch Eiterungen innerhalb des Siebbeines erzeugten Knochengeschwüren kann ich noch über 9 neuere Fälle berichten, wo solche entstanden waren auf Grund von circumscripten Eiterungen der Gänge. Es sind dies Fälle, welche ich früher als Caries des Siebbeins bezeichnet habe: auf diese Aenderung komme ich später unten zurück.

III. Keilbeinhöhlen.

Weichteilerkrankungen dieser Höhlen bei Entzündungen derselben sind von Zuckerkandl und Harke beschrieben worden als sulzige Schwellung verbunden mit Rötung und Blutungen auf die Fläche und in der Membran. Cystenbildung findet sich auch bei ersterem erwähnt.

Hartmann[94]) berichtet über enorme Schwellung der Schleimhaut.

Suchannek[95]) fand die Schleimhaut der Kiefer- und Keilbeinhöhlen bei acuten Entzündungen teils hyperämisch, teils ödematös geschwollen.

Unter 51 eiternden Keilbeinhöhlen habe ich dreimal Polypen in der Höhle gefunden, gleichzeitig mit Siebbeinempyem und einmal darunter zugleich mit Polypenbildung in Siebbeinzellen (s. o. Beobachtung 2.)

Flatau[7]) schabte Granulationen aus einer eiternden Höhle aus, wie ich ebenfalls in einem früheren Falle.

Knochenerkrankugen werden ebenfalls von anatomischer Seite nicht berichtet, im Gegensatze zu Sectionsbefunden von Scholz[96]), Pekostawski[97]) und mir, und den schon früher bekannten klinischen Beobachtungen von Schäffer. Schech, Demarquay, Quénu, Verfasser und Baumgarten, welche weiter unten referirt werden.

Unterdessen sind folgende Mitteilungen zugewachsen:

Schäffer[98]) berichtet neuerlich über Usuren und Nekrosen der Vorderwand der Höhle.

Herzfeld[99]) stellte eine Patientin mit Caries und Empyem der Keilbeinhöhle vor.

Schuster[40]) sondirte rauhen Knochen in Ausdehnung von Fünfpfennigstückgrösse in einer eiternden Höhle.

Flatau's oben erwähnter Fall litt auch an Caries des Keilbein's und Bresgen[91]) verzeichnet einmal kranken Knochen in der rechten Keilbeinhöhle.

Meine klinischen Beobachtungen umfassen 51 an 37 Patienten erkrankt gefundene Höhlen. In 19 dieser Höhlen war der Knochen intact, in zweien zwar blosgelegt, aber nicht angefressen, 26 boten die Symptome der eitrigen Geschwürsbildung des Knochen's. (worunter einmal mit Nekrose), und zwar 13mal innerhalb der Höhle, 13mal nur an den Ostien; von 4 Höhlen fehlen die Notizen. Bemerkenswert, (auch für die Methodik der Sondirung ist, dass in einem der letzteren Fälle bei vielfachen früheren Untersuchungen eine rein schleimige graue Secretion derselben Höhle, dabei Intactheit des Knochens und der Schleimhaut con-

statirt werden konnte. Geraumer Zeit nach Abheilung dieses Catarrh's trat neuerliche, diesmal eitrige Secretion ein und das Ostium erwies sich jetzt als cariös! — Unter den erkrankten Höhlen befanden sich übrigens noch zwei, deren Secret nur als catarrhalisch bezeichnet werden konnte, welche denn auch anatomisch negativen Befund darboten.

Ausserdem kann ich noch über den Sectionsbefund von 2 Individuen berichten, deren vier Höhlen Eiter enthielten, jedoch keine weiteren Veränderungen aufwiesen.

IV. Stirnhöhlen.

Eiterungen dieser Höhle scheinen ganz besonders häufig schwere secundäre Veränderungen ihrer Innenfläche herbeizuführen. Hier widersprechen sich wieder die Zufallsbeobachtungen der Anatomie und die ausgewählten der Klinik. (Dabei haben gerade für diese Höhlen die letzteren den vollen Wert von Sectionsbefunden zu beanspruchen, da die breite Eröffnung derselben volle Controle des Auges gestattet.) Zuckerkandl sah nur Schwellung, Oedem, Blutungen der Schleimhaut, gibt auch an, einigemal Cysten, (ob bei Eiterungen, ist nicht ersichtlich), gesehen zu haben, erwähnt dagegen nichts von Polypen, scheint auch keine nekrotischen Prozesse am Knochen bemerkt zu haben. Harke führt gar unter den Befunden von 30 Höhlen nichts anderes als sulzige Schwellung, Rötung und einigemal Blutungen auf.

Von Weichteilveränderungen finden sich hauptsächlich Polypen und zwar in den Fällen von Knapp[100]), Hulke[101]), Ogston[102]), Granulationen in einem weiteren Knapp'schen[103]) Fall, ferner bei Gabszewicz[17]), Ogston), Jansen[61]) und Herzfeld.[59]) Engelmann[104]) berichtet über die Extraction zweier Schleimpolypen und polypöser Granulationen aus einer eiternden Höhle, Scheinmann über eine kleine polypenartige Geschwulst am Boden einer solchen. Ich selbst habe bisher an 9 Patienten 13 eiternde Höhlen breit eröffnet und nur zweimal die Schleimhaut ganz glatt gefunden, sonst waren 6mal auf den Knochen reichende Geschwürsbildungen derselben vorhanden, viermal auch kleine Polypchen, einmal die Schleimhaut zu Granulationen entartet.

Die Knochenbefunde sind noch reicher, wobei allerdings nicht ausser acht Acht zu lassen, dass die Mehrzahl derselben sich nicht auf das sogenannte latente Empyem, sondern auf bereits nach aussen durchbrechende Eiterungen der Höhle bezieht. Das ist übrigens ein rein klinischer Unterschied, pathologisch ist die Dignität beider Formen die gleiche, das latente

Empyem muss bei mangelndem Abfluss durch die Nase als Empyema necessitatis nach aussen durchbrechen.

Wir finden nun folgende Berichte:

Welge[106]): Cariöse Zerstörung des Septum und der Unterwände.

Bousquet[107]): Perforation.der eitergefüllten rechten Stirnhöhle nach der Orbita und der vorderen Schädelgrube.

Beer[108]): Völlige Erweichung und Durchlöcherung der Unterwand. (In einem zweiten Fall B.'s scheint Syphilis vorgelegen zu haben.)

Riberi[109]): 1. Fistel in der Orbitalwand, Sequester in der Höhle.

2. Corrosion der Vorderwand.

Schanz[110]): Fistulöser Durchbruch im inneren Augenwinkel, daselbst Granulationen, die Sonde stösst in der Tiefe auf blosliegenden Knochen. (Der Fall ist zweifelhaft, da der entblösste Knochen noch nicht erkrankt zu sein brauchte, ein Abscess der Orbita auch ohne Perforation der Wand auf lymphatischem Wege oder durch Dehiscenzen zu Stande kommen kann. Ebenso fraglich sind ein Fall von Noyes[80]), Trykmann[116]) und Walker[117]) mit Durchbruch im inneren Augenwinkel, aus denselben Gründen.)

Becker[111]): Erysipel, Phlegmone der Stirn- und Nasengegend, Durchbruch, Incision, Abgang eines nekrotischen Knochenstückes.

Mason Warren[14]): Traumatische Eiterung. Nach 4 Jahren Eröffnung, ausgedehnte Caries, später Sequesterabgang.

Scholz[96]): Keil- und Stirnbeinnekrose infolge von Eiterung.

Magnus[112]): Perforation der Vorderwand durch die Eiterung.

Macnaughton Jones[113]): 1. Durchbruch zunächst nach der Nase, dann nach der Orbita, in letzterer der Knochen in grosser Ausdehnung cariös zerstört.

2. Durchbruch nach der Orbita. Nekrose des Knochens in grosser Ausdehnung.

Spencer Watson[114]): 1. Durchbruch nach der Orbita, zwei Sequester der Orbitalwand entfernt.

2. Geschwür der linken Nasenwurzel und Geschwulst über der linken Stirnhöhle. Syphilis negirt. Sequester der Vorderwand. (Der Fall ist nicht zuverlässig, es kann auch Syphilis vorgelegen haben.)

Otto: Bereits oben geschildert (S. 29.)

Bull[16]): Traumatisches Empyem, durch Caries auf den anderen sinus fortgepflanzt; ausgebreitete cariöse Defecte.

Soelberg Wells[115]): Grosser cariöser Defect der unteren Wand.

Knapp: 1) Section: Enge Perforation nach dem horizontalen Stirnbeinfortsatz mit nekrotischer Knochenstelle.[103])

2) Durchbruch nach der Orbita vorbereitet. Wandplatten der Höhle nekrotisch.[100])

3) Section: Defecte am Orbitaldach.[100])

Kipp: bereits oben (S. 30) berichtet.

Gabszewicz[17]): Traumatische Phlegmone der Stirngegend ohne Knochenverletzung. Dann secundäres Stirnhöhlenempyem. In der Höhle zwei nekrotische Knochenstücke und Granulationen.

Melatas-Lany[118]): Durchbruch der linken oberen Orbitalwand in die Stirnhöhle.

Hulke[119]): Durchbruch nach unten, breiter Defect der Orbitalwand der Höhle.

Wiedemann[120]): Nekrosen der Vorderwand mit Abscessbildung. (S. 22.)

Steinthal[72]): Nach Eröffnung beider Höhlen von aussen kein Abfluss nach der Nase. Secundäre Caries des rechten Orbitaldaches.

Verfasser[43]): Latentes Empyem rechts. Cariöse Stelle an der Aussenwand.

Scheinmann[105]): Latentes Empyem. An der Innenwand eine cariöse Stelle.

Jansen[61]): 1. Fistel nach unten, Boden der Höhle teilweise zerstört.

2. Knochenperforation an der medialen Orbitalwand zur Stirnhöhle.

3. Defect im Septum der Höhlen.

Herzfeld[121]): 3 Fälle, worunter einmal grosse Fistel der Vorderwand.

Krecke[122]): Bohnengrosse Knochenfistel am Augenbrauenrand.

Kuhnt[77]) hat 14 Höhlen eröffnet und darin die Schleimhaut teils verdickt, teils in Granulationen umgewandelt angetroffen, anderemale auch morsch und brüchig und grau verfärbt. Zweimal bestanden Knochenfisteln von der Orbita aus ohne Zusammenhang mit der Höhle, einmal dieselbe anbohrend. Zweimal bestand Verfärbung und Brüchigkeit der Knochenwände, welche der Autor als Osteoporose bezeichnet, zweimal ausgesprochene Nekrosen, darunter einmal mit dem Siebbeinlabyrinth communicirend, also 50 Procent Knochenerkrankungen. Die nicht operirten Fälle K.'s können hier nicht verwertet werden, da ein Irrtum in der Diagnose nicht auszuschliessen ist, auch naturgemäss der Befund des Inneren fehlt.

Meine neuerlich operirten Fälle weisen folgende hierhergehörige Befunde auf:

1. Latentes Empyem. Wände glatt.
2. Latente Empyeme beiderseits. Wände umfangreich cariös.
3. Latente Empyeme beiderseits. In einer tiefer reichenden Aussenbucht der linken Höhle am Grunde eine cariöse Partie.
4. Latentes Empyem, Schleimhaut polypös entartet. Knochen intact.
5. Latentes Empyem, Schleimhaut polypös entartet, darunter umfangreich morscher rauher Knochen, von der Hinterwand sich erhebend eine pyramidenförmige, etwa linsengrosse Exostose.
6. Latente Empyeme beiderseits. An beiden Hinterwänden cariöse Defecte bis auf die Dura, secundärer Hirnabscess.
7. Linke Stirnhöhle des früher[43]) veröffentlichten Falles. Latentes Empyem. Fötider Eiter, Polypen, Knochen intact.
8. Latentes Empyem links. Schleimhaut dunkelrot, glatt.
9. Latentes Empyem rechts. Höhle erfüllt von polypoïden Wucherungen. Knochen intact.

Im letzten Falle habe ich einen der kleinen Polypen untersucht. Derselbe bot den Charakter des weichen ödematösen Papilloms dar. —

Ueber mehrere andere Fälle ausgedehnter Knochenerkrankung wird weiter unten, bei Gelegenheit der endocephalen Eiterungen, berichtet. —

Das Resumé all dieser pathologischen Befunde geht dahin, dass wir wohl heute noch nicht im Stande sind, ein Schema aufzustellen, welches sich mit allen klinischen Formen decken würde, dass aber das Gesamtergebnis der pathologischen Anatomie die Naseneiterungen sich durchaus in den Rahmen der Gesetze der allgemeinen Pathologie einfügt.

C. Symptomatologie.

I. Secretion.

Eiterabsonderung aus der Nase hat die allerverschiedenste Gestaltung.

Die Absonderung kann vorzugsweise glasigen, grauen oder bernsteinfarbenen Schleim darstellen mit Beimengung von eiterigen Flocken, sie kann aus gelbem, gleichmässig mit Eiterkörperchen durchsetzten, jedoch noch fadenziehendem Schleim in unregelmässiger Form bestehen; es können ganze geballte, im Wasser als Kugeln imponirende, Klumpen reinen Eiters mit nur ganz wenig Schleimbeimengung auftreten, von teils gelber, teils durch Blutpigmet erzeugter braunroter Färbung, es können sich endlich mehr oder minder feste, halbflüssige bis ganz trockene Borken von entweder schalenartiger Form oder soliderer Bauart bilden. Diese bestehen gewöhnlich aus reinem Eiter, enthalten aber mitunter so starke Blutbeimengung, dass sie ganz schwarz oder dunkelgraugrün aussehen. Endlich kann die Absonderung geruchlos sein oder die verschiedensten, von verschiedenen Autoren aufs intimste gewürdigten Arten von Geruch resp. Gestank aufweisen.

Die Betrachtung des Secretes ist nicht unwichtig, insofern die Form desselben mitunter schon zu Aufschlüssen über die Herkunft führt. Grosse, stark flüssige, Mengen desselben berechtigen zu der Erwartung, in einem grösseren Hohlraum den Ursprung finden zu können; kugelige, immer in gleicher Form wiederkehrende Gebilde beweisen, dass das zu verschiedenen Zeiten zu Tage geförderte Secret an immer der gleichen Stelle entsteht; Neigung zur Borkenbildung berechtigt zu der Annahme, dass der Eiter innerhalb der Nase genügend lange Zeit gelagert habe, um austrocknen zu können.

Keine Form der Eiterung hat aber so sehr die Aufmerksamkeit der Ärzte geweckt und zu so lebhaften Controversen geführt, als diejenige, welche sich in Gestalt stinkender Borken darstellt. Es ist bekannt, dass man die Fälle, in denen sich solche Secretion zeigte, als

„Ozaena“

bezeichnet und dieses Symptom als eigene Krankheit sui generis beschrieben hat. Die Wichtigkeit dieses Gegenstandes erheischt, demselben eine besonders aufmerksame Betrachtung zu widmen.

Zunächst soll hier dem immer noch herrschenden Misbrauche entgegengetreten werden, demzufolge weite ärztliche Kreise auch heute noch jede chronische, besonders aber übelriechende, Nasenabsonderung als Ozaena bezeichnen, mit ebenso zahlreichen als unpassenden Zusätzen, wie: „O. syphilitica, tuberculosa, scrophulosa, genuina“ etc. Besonderer Misbrauch wird dabei mit der „scrophulösen Ozaena“ getrieben. Alle diese einzelnen Krankheitsformen haben fast gar nichts miteinander gemein, oft nicht einmal das allergröbste Symptom, den üblen Geruch, denn bei Tuberculose der Nasenschleimhaut habe ich noch nie solchen bemerkt, ebenso bei Syphilis nur im Falle von Sequesterbildung, resp. Knochencaries.

Für alle diese einzelnen Krankheiten haben wir jetzt sehr präcise, teils semiotische, teils ätiologische Bezeichnungen, und auch für das, was nach Ausscheidung alles dieses noch etwa für den Begriff „Ozaena“ übrig bleiben sollte, ist viel treffender und bedeutsamer der Name „Rhinitis atrophicans foetida“. Bleibt jetzt nur noch der Nachweis, dass der unter letzterem Namen segelnde Symptomencomplex als einheitlich und für eine bestimmte ätiologisch constante Form characteristisch aufzufassen ist.

Und auch diesen Nachweis vermisse ich bisher, sowohl in der Literatur als in meinen eigenen Erfahrungen.

Unter „Rhinitis atrophicans foetida“ versteht man jetzt einen Krankheitsprocess in der Nase, der sich durch chronischen Verlauf, Atrophie der Schleimhaut, ja sogar des Knochengerüstes und Production trockener stinkender Borken kennzeichnet, ohne dass eine bestimmte Ursache nachweisbar wäre. Wie weit aber die Licenz bei der Einreihung in diese Krankheitsgattung geht, zeigt am besten, dass man auch eine „Rhinitis atrophicans sine foetore“ kennt, bei der alles stimmt bis auf den Geruch, und dass bei der gewöhnlicheren Form es nichts seltenes ist, neben vorgeschrittener Atrophie auch geradezu hypertrophische Partien zu finden. Während nun einzelne Autoren nach Voltolini streng an einer primären Atrophie festhalten, hat dieser letztere Befund andere zu der Annahme geführt, dass primär Hypertrophie vorliege, die dann erst in Atrophie ausarte, während das Dilemma anderweit wieder dahin zu lösen versucht wird, dass die einen Stellen primär atrophisch, andere primär hypertrophisch würden; ja ein Autor hat dem anderen sogar vorgehalten, er habe sich

durch Reste noch normalen Gewebes verleiten lassen, dieselben in der abnorm weiten Nase für hypertrophisch anzusehen.

Um nur den allgemeinen Begriff zu retten, hat man auch das Bild der „einseitigen Ozaena“ construirt (Jurasz u. a.), eine Classification, die zu noch viel mehr Unterarten der „Ozaena“, wenn weiter ausgedehnt, führen muss, da man ruhig behaupten kann, dass kein Fall von „Ozaena“, abgesehen von den zu beiderseitiger vollständiger Atrophie gelangten, dem andern gleichsieht.

Es ist meines Wissens viel zu wenig Gewicht auf diese Polymorphie gelegt worden, sonst würde wohl in noch weiteren Kreisen der Zweifel an der Einheitlichkeit der betreffenden Processe sich erhoben haben, als dies tatsächlich der Fall ist.

Der Grundirrtum, der uns in dieser Frage nicht zur Klarheit kommen lässt, ist eben der, dass man alle diese, nicht genügend ätiologisch noch anatomisch charakterisirten Formen stinkender, ja sogar nicht stinkender, Borkenabsonderung in einen Topf wirft und sie durchaus als verschiedene Erscheinungsarten eines und desselben Prozesses betrachten will, eine Auffassung, die vielleicht für eine Reihe von Fällen berechtigt sein mag, verallgemeinert aber nur geeignet ist, das Verständis für den Einzelfall von vornherein in schematische und darum oft unnatürliche Bahnen zu lenken.

Grund genug zu der Forderung, den Begriff erst festzulegen, damit die Kritik desselben nicht in Spiegelfechterei ausarte.

Wenn ich demnach die landläufigen Meinungen bestimmt zusammenfassen soll, so existirte eine Krankheit, welche, im Kindesalter beginnend, bestände in einer eigentümlichen Entzündung der Nasenschleimhaut und einerseits sich documentirte in der Hervorbringung von eitrigen Borken, denen ein ganz eigentümlicher Gestank anhaftete, andrerseits in einer Veränderung der Gewebe, welche man als genuine Atrophie bezeichnet hat.

Es besteht jedoch kein zwingender Grund, von vornherein anzunehmen, dass dieselbe Ursache der Atrophie und der stinkenden Borkenbildung zu Grunde liege. Die beweislose Annahme, dass dem so sei, zeitigte naturgemäss die Vorraussetzung, dass die Secretion nur von der veränderten Schleimhaut herrühren könne. So führt ein Blinder den Lahmen!

Vorausgesetzt, dass constant dieselben wesentlichen Befunde erhoben würden, wäre damit aber noch nicht die Existenz eines eigentümlichen Processes begründet. Dazu wäre noch der Nachweis erforderlich, dass diese constanten Merkmale die klinischen Ursachen des Bildes, dass sie nicht rein accidentielle oder consecutive Erscheinungen seien.

So gliedert sich denn die Betrachtung jedes einzelnen von den Autoren gefundenen Charakteristicum's in die zwei Fragen:

1) Ist dieses Zeichen constant bei allen Fällen gefunden worden, die in die obige Definition passen? und

2) Ist nachgewiesen worden, dass eben der jeweilige Befund die anderen Erscheinungen zur Folge hatte?

Wir wollen in erster Linie an die mikroskopischen Befunde diesen kritischen Masstab legen.

Die Untersuchung der Schleimhaut in einer Anzahl von Fällen hat zu folgenden Resultaten geführt:

Gottstein[123]) fand in zwei Fällen fibröse Entartung der Schleimhaut mit teilweiser Infiltration und Atrophie der Schleimdrüsen und normalem Epithel.

E. Fränkel[124]) secirte 6 Fälle, von denen 3 als syphilitisch resp. tuberculös auszuschliessen sind. In den übrigen drei fand auch er das Bild einer bindegewebigen Entartung der Schleimhaut mit partiellem Untergang der seccenirenden Elemente.

Krause[125]) hat schon wieder eine etwas andere Meinung aus dem Befund seiner zwei Fälle gewonnen. Nach ihm ist das wesentliche die Umwandlung des Epithel's in Pflasterzellen und die Anhäufung von Fettkörnchen und -Kugeln im Stroma.

Habermann[126]) hat die Schleimhaut zweier Fälle untersucht, von denen der eine gar keine Borkenbildung aufwies, sondern nur flüssigen Eiter, noch dazu erst seit einem halben Jahre secernirte, der andere gar kein Anamnese darbot, während die Nasenhöhlen beider nicht atrophisch waren.

Diese zwei Fälle haben also mit „Ozaena" überhaupt nichts zu thun.

Das hinderte aber nicht an der Auffindung eines „characteristischen" Befundes auch in diesen zwei Fällen, nämlich den von Fettanhäufung in den Drüsenepithelien, gegenüber der die fibröse Entartung nur „als Folge der Reaction des gesunden Gewebes gegen die Erkrankung", zu gelten habe.

Zuckerkandl's 4 Fälle von „genuiner Atrophie" können ebenfalls für diese Erörterung nicht in Betracht kommen, da mit keinem Worte auch nur das Vorhandensein von Secret erwähnt ist, und — ohne Secret keine „Ozaena".

Schuchardt[127]) fand narbigen Schwund der Schleimhaut mit Verhornung des Epithels.

Seifert[128]) sieht als Hauptcharakteristicum der „Rhinitis des atrophicum foetida" teilweise oder vollständige Umwandlung Cylinder- in Plattenepithel, Verhornung und Zersetzung der abgestossenen Lamellen an, wogegen B. Fränkel[129]) neben häufiger Beobachtung dieses Vorkommen's auch zweimal die oberflächlichen Schichten nicht verhornt fand.

Nach Réthi[130]) endlich beruht das Wesen der „Ozaena" auf den Veränderrngen der Drüsen und der fettigen Degeneration.

Viel Köpf', viel Sinn'!

Eine einheitliche anatomische Charakteristik ist hiernach kaum aufzustellen.

Was aber beweisen alle die Befunde im Sinne unserer zweiten Frage? Nichts. Die Behauptung, dass eben diese veränderte Schleimhaut ein verändertes Secret, die characteristischen stinkenden Borken absondere, ist eben nur eine Behauptung. Die Autoren haben sich bis heute nicht einmal darüber einigen können, wie das stattfinden solle. Während E. Fränkel[131]) diese Borken als das Produkt abnormer chemischer Zusammensetzung des Secretes der anatomisch alterirten drüsigen Elemente betrachtet und das Vorhandensein einer Eitersecretion der atropischen Schleimhaut leugnet, spricht Zuckerkandl[132]) mit seinen Anhängern ebenso beweislos als sicher von einem chronischen eitrigen Nasencatarrh als Ursache der Muschelatrophie.

Kein einziger mikroskopischer Befund endlich beweist uns, dass das vorgefundene Secret gerade von den verändert befundenen Stellen herstamme, kein einziger widerstreitet der Möglichkeit, dass vielleicht nur die Ablagerung dieses Secretes an den befallenen Schleimhäuten secundär jene Veränderungen hervorbrachte; und wenn auch die Möglichkeit, dass die noch übrigen Drüsen einer atrophischen Schleimhaut etwas produciren, zuzugeben ist, so fehlt doch bis jetzt noch jeder Beweis, dass eben diese Drüsen abnorme Produkte liefern. Anatomisch ist derselbe auch niemals zu führen.

Man ist bakteriologisch dem Problem näher getreten. Löwenberg[133]) hat den „microbe de l'ozène" gefunden, das heisst, er hat eine morphologisch wohl characterisirte Bakterienart constant in allen Fällen von „Ozaena", sonst nie in kranken noch gesunden Nasen gefunden. Das wäre wenigstens einmal ein constanter Befund. Dass aber dieser „Kokko-Bacillus" Atrophie der Schleimhaut etc. oder Borkenproduktion verursache, dafür fehlt auch der Schatten des Beweises, ja der Umstand, dass in Culturen desselben nicht einmal der Gestank der „Ozaena" auftritt, lässt den Wert dieses Befundes noch geringer erscheinen und keine andere Folgerung ist aus den Erfahrungen mit diesem Bakterium gestattet, als dass es sich mit Vorliebe in den stinkenden Borken aufhält.

Mit Hajek's[134]) „Bacillus foetidus Ozaenae" brauchen wir uns nicht näher zu beschäftigen, da dieser Autor selbst die Belanglosigkeit desselben für die Secretion anerkannt hat.

Ob die Erzeugung auch nur des „characteristischen" Foetor's diesem oder jenem Pilz zukommt, überlassen wir gerne den beiden Entdeckern zu entscheiden. —

Man hat versucht, in einer eigentümlichen, hereditären

Disposition ein nur dieser „Krankheit“ eigenes Merkmal zu suchen. Als ob die Disposition allein schon eine Krankheit machte und es nicht durchaus notwendig wäre, auf dem Boden der durch solche Disposition bereitet ist, erst eine Anpflanzung zu machen, um ein Product zu gewinnen! Wir haben schon lange gewusst, dass es eine, scheinbar wenigstens, hereditäre Disposition zur Lungenschwindsucht gibt, ohne dass daraus zu folgen gewagt wurde, man habe damit den Schlüssel zu dieser Krankheit in der Hand, oder dass man gar so weit gegangen wäre, diese Disposition zur Diagnose zu verwerten. In der Rhinologie dagegen scheint nichts unerlaubt: Beide Arten von Trugschlüssen sind für die „Ozaena“ gezogen und mit jener wahren Freude begrüsst worden, welcher noch so falsche Verwertungen von Tatsachen, wenn nur letztere auf scheinbar exactem Wege gewonnen wurden, immer gewiss sein dürfen.

Aber wir dürfen auch den Nachweis der hereditären Disposition nicht erlassen!

Der eine Beweis für dieselbe baut sich auf den Umstand auf, dass häufig mehrere Geschwister, oft sogar alle derselben Familie, den Symptomencomplex aufweisen. Dass das viel häufiger nicht der Fall ist, vergessen die Anhänger der Dispositionstheorie anzuführen. Nehmen wir aber an, es wäre regelmässig, so ist es klar, dass daraus noch nicht die Einheitlichkeit resp. Genuinität des supponirten Processes folgen würde: dieselbe erschiene zwar noch plausibler, aber nachgewiesen wäre sie damit noch nicht.

Meine eigenen Beobachtungen beweisen aber sogar direct das Gegenteil. In der unten folgenden Liste finden wir 5 Beobachtungen an Kranken, deren Blutverwandte an demselben Uebel litten. In sämmtlichen Fällen aber wurden teils bei den Patienten allein, teils auch noch bei ihren erkrankten Familienmitgliedern, die verschiedenartigsten Herdeiterungen, meist Nebenhöhlenempyeme, als Grundlage des Bildes nachgewiesen.

Der zweite Beweis wurde erst in jüngster Zeit von Hopmann versucht. Er glaubt, in dem Bau des Nasenschädels „Ozaena“-Kranker einen Typus entdeckt zu haben, den er dahin formulirte: „Bei Kranken mit reiner Ozaena ist der Durchmesser des Septums in der Richtung von der Nasenspitze zum hinteren Vomerrande durchgehends nicht unbeträchtlich kürzer und der des Nasenrachenraumes in der Richtung von vorn nach hinten entsprechend länger als bei anderen Nasenleidenden und bei Gesunden.“

Um dieser Annahme eine feste Grundlage zu geben, stellte er auf der Basis einer grösseren Anzahl von Messungen fest, dass bei „reiner Ozaena“ der relative Durchmesser der Entfernung der Nasenspitze bis zur Rachenhinterwand und der Tiefe des Nasenrachenraumes für ersteres Mass unter 71, für letzteres über

29, (auf 100 reducirt), liegen müsse, während die entsprechenden Masse für „Rhinitis sicca“ unter 77 und über 23, für normal weite Nasen über 77 und unter 23 betragen sollen.

Vergleichende Messungen, die ich an 5 Fällen vorgenommen habe, welche im Gegensatze zu meinem übrigen Materiale abnorm weite Verhältnisse der Nase und des Nasenrachenraumes darboten, haben ergeben, dass, wie vorauszusehen, diese Zahlen für ein fremdes Material keine Geltung hatten, da der Schädelbau verschiedener Ortsbevölkerungen zu different ist, um einem absoluten Mass gleiche Verhältnisse unterlegen zu können.

Hopmann hat zwar selbst später eingesehen, dass ein derartiges absolutes Mass nicht ohne weiteres übertragbar sei, während er in seiner ersten Publication dasselbe noch als allgemein giltig mit folgenden Worten hinstellte:

„In zweifelhaften Fällen kann man getrost eine genuine Ozaena ausschliessen, wenn die Messungen annähernd normale Verhältnisse des Septums und der Rachentiefe, d. h. einen relativen Tiefendurchmesser von 77 mm und mehr ergeben, andererseits kann man mit Sicherheit eine früher activ gewesene oder noch bestehende reine Ozaena diagnosticiren, wenn der relative Durchmesser des Septums weniger als 70 beträgt und keinerlei Zeichen früherer Nasensyphilis (Narben, Septumdefecte etc.) vorliegen.“

Doch wollen wir ihm selbst dahin folgen, dass jeder Beobachter an seinem Orte durch Messungen an Gesunden und Kranken ein Vergleichsmass erhalte: Was wäre damit gewonnen? Wir hätten noch nichts weiter als einen Massstab der Tiefenverhältnisse der betreffenden Nasen, während uns bisher bei den Nasen mit stinkender Borkenbildung immer die abnorme Weite interessirt hat. Dass beide Verhältnisse, nämlich abnorme Weite und Tiefe, sehr häufig zusammentreffen, wissen wir; dass das aber nicht immer der Fall ist, weiss ebenso jeder unbefangene Beobachter und habe ich mir die Mühe gegeben, in einem Falle zahlenmässig nachzuweisen, (Nasenrachenraum 2,9 cm, Septumlänge (mit dem Nasenknorpel) 6,3 cm, also einen sehr tiefen Nasenrachenraum), in welchem die Nase selbst vollkommen normal weit war. Solche Fälle sind nicht allzu selten, man wird mir aber nicht übel nehmen, wenn ich mich mit diesem einen Beispiele begnüge.

Denn selbst wenn es Hopmann oder einem andern gelingen sollte, eine Messmethode zu entdecken, welche die Eigenthümlichkeit weiter, nicht blos kurzer Nasen darstellte, würde ich es immer noch als einen schlimmen Misgriff betrachten, aus einer erkannten (oder vielmehr angenommenen) Disposition auch die Diagnose auf die Krankheit, zu der jene doch nur die

Grundlage zu bilden hätte, zu stellen, wie dies Hopmann mit dürren Worten verlangt. Wir sehen viele sehr weite Nasen, (und Hopmann hat selbst einen derartigen Fall angeführt), in denen stinkende Borkenbildung weder besteht, noch je bestanden hat, (Hopmann diagnosticirt ja sogar retrospectiv „eine früher activ gewesene Ozaena"), und sehen viele Fälle stinkender Borkenbildung in normal weiter oder sogar abnorm verengten Nasen.

Das illustrirt am besten den rein illusorischen Wert der anatomischen Disposition. —

Wenn eine genuine Atrophie der Schleimhaut in der Nase erwiesen wäre, würde dieselbe gewiss ein vorzügliches Characteristicum und den Beweis für das Vorhandensein eines eigentümlichen Krankheitsprocesses bilden.

In der Tat hat man gemeint, in obigen mikroskopischen Befunden den Beweis für die Genuinität der Atrophie suchen zu dürfen.

Das ist ein kleiner Irrtum: Die Beobachter haben wohl anatomisch eine Atrophie mit sonst irgend welchen anderen Befunden festgestellt, dass dieselbe aber eine genuine gewesen, haben sie nicht nachgewiesen, ganz einfach, weil ein solcher Beweis anatomisch gar nicht geführt werden kann. Auch der Umstand, dass genaueste anatomische Untersuchung sämmtlicher Nachbarorgane dieselben gesund erscheinen lässt, erlaubt noch lange nicht den Schluss, dass die Atrophie eine primäre gewesen sei, denn die ursprünglich dieselbe bedingende Krankheitsursache kann verschwinden, während die secundäre Atrophie als irreparable Folgeerscheinung zurückbleibt. Dass die Ursache der Atrophie häufig spontan verschwindet, das ist aber meiner Ansicht nach leicht plausibel zu machen, wenn man z. B. sich das Vorkommen von Borkenbildung auf Grund von adenoïden Vegetationen, wie ich es früher berichtet habe [136]), und das physiologische Verhalten dieser Geschwülste, nämlich ihre gewöhnliche Rückbildung in der Entwickelungsperiode vergegenwärtigt: andererseits würde eben dieses spontane Verschwinden das Auffinden einer Atrophie scheinbar primärer Natur erklären.

Die folgenden zwei Beobachtungen werden aber besonders deutlich zeigen, was man von rein anatomischen Constatirungen primärer Atrophie zu denken hat.

XIV. Beobachtung.

XIV. u. XV. Beobachtung.

Hochgradige Atrophie der Rachen- und Nasenschleimhaut mit Borkenbildung. Beseitigung der borkigen Secretion durch Abtragung adenoïder Vegetationen.

M. S., Näherin, 18 Jahre alt, muss seit unbestimmter, aber jedenfalls längerer Zeit Eiter und besonders fest anhaftende Krusten ausschneuzen und

ausspucken. Im Nasenrachenraum sind in der durch starke Atrophie beider mittlerer und unteren Muscheln sehr weiten Nase massenhaft gelbgraue Krusten angehäuft, rechts im unteren Nasengang flüssiger Eiterschleim. Ein Lager von adenoïden Vegetationen reicht bis über den Choanenrand hinunter, ist ferner rhinoskopisch auf der Hinterwand und beiden Tubenwülsten zu sehen. Die Schleimhaut der Rachenhinterwand von trockenem Glanze, atrophisch.

Die Vegetationen wurden in 2 Sitzungen abgetragen.

4 Tage nach der 2. Sitzung: Secretion vollständig geschwunden, nicht einmal Schleim wird mehr entleert. Genaueste Ocular- und Sondenuntersuchung hatte nirgends eine Höhlenerkrankung ergeben.

XV. Beobachtung.

Hochgradige Atrophie der Rachenschleimhaut, abnorm weite Nase. Borkiger „Retronasalkatarrh". Beseitigung desselben durch Abtragung der stark hypertrophirten Tonsillen.

T. K., 23jähriges Dienstmädchen, muss seit Kindheit grosse Mengen von zähen Borken und gelbem „Schleim" mühselig aus dem Rachen loswürgen, nie jedoch aus der Nase. Nasenrachenraum und Nase sind aussergewöhnlich breit und tief, die Schleimhaut daselbst jedoch feuchtglänzend. Die Tonsillen sind enorm vergrössert bis zur gegenseitigen Berührung. Die Rachenhinterwand zeigt eine ausserordentlich dünne, trocken glänzende, firnisartig von angetrocknetem Secret überzogene Schleimhaut, ein Bild, wie es von den Autoren als „Pharyngitis sicca" beschrieben wird.

Beide Mandeln wurden exstirpirt.

2 Monate nach der Operation: Die Rachensecretion ist nach Angabe der Patientin seitdem wie mit einem Schlage verschwunden. In der That vermag die Untersuchung weder im Rachen noch in der Nase irgend welches Secret nachzuweisen. Die Schleimhaut des Rachens aber bietet noch genau denselben Anblick hochgradigster Atrophie wie vordem.

Um keine Misdeutung aufkommen zu lassen, bemerke ich hier ausdrücklich, dass ich die 2 letztgeschilderten Fälle nicht mit dem, was man „Ozaena" nennt, identificire, da bei denselben kein Gestank bestand. Dieselben sollen nur Licht werfen auf die Frage der Genuinität der Atrophie. Man sieht: anatomisch wäre in solchen Fällen, (und wer weiss, ob dieselben nicht relativ häufig sind), kein Beweis mehr zu führen. Derselbe könnte auch nur dann geliefert werden, wenn man in Einzelfällen nachwiese, dass eine „atrophische" Schleimhaut vorhanden gewesen sei zu irgend einer Zeit, und dass zu einer späteren Zeit erst auf derselben Borkenbildung eingetreten sei und zwar, (wie selbstverständlich nach dem ersten Postulat), nicht von einer circumscripten Partie, sondern von der Gesammtschleimhaut ausgehend. Es ist mir nicht ein Fall bekannt, in dem diese zeitliche Aufeinanderfolge beobachtet, nicht blos angenommen worden wäre und, so lange das nicht geschieht, ist dieser Zusammenhang nicht als erwiesen zu erachten. —

Man hat weiter geglaubt, ein specifisches Kennzeichen im ganz eigentümlichen Geruch der Borken suchen zu dürfen.

Gerne zugegeben, dass man gerade bei den, zunächst rätselhaften, Formen der stinkenden Borkenbildung, sehr häufig der gleichen Geruchsvarietät begegnet, so ist doch nicht auszuschliessen, ja es kommt wohl häufig vor, dass zwei Beobachter sich über ihre Nasenwahrnehmungen nicht einigen können und dann taucht die Frage auf, ob der feinfühligeren Nase oder dem grösseren Titel, (mitunter trifft ja auch beides zusammen), das entscheidende Recht der Autorität zufällt. Andrerseits wäre es doch etwas riskirt, wenn man den „characteristischen" Gestank nicht findet, sondern einen etwas anderen, nur deswegen von vorneherein eine andere Diagnose zu stellen. Ich habe auch noch keinen überzeugten Anhänger der „Punaisie" seiner Ueberzeugung soweit folgen sehen. Mit der Gestattung von Ausnahmen sind ja überhaupt die Anhänger der Einheitstheorie der „Ozaena" immer bei der Hand, wenn etwas nicht stimmt; so ist es auch eine beklagenswerte Ausnahme, wenn Réthi[130]) in zwei Fällen von Nebenhöhlenempyemen den für „genuine Ozeana" „characteristischen" Gestank fand.

Uebrigens, wir wollen annehmen, es gäbe keine Ausnahmen, so würde die Gleichmässigkeit des Gestankes nichts anderes beweisen, als dass ein gleichartiger Fäulnisprocess stattfinde. Für die Erkenntnis des Secretionsprocesses wäre damit noch nicht das mindeste gewonnen. —

Zu den verfehlten Versuchen, ein einheitliches System in verwirrten Anschauungen zu bringen, sind leider auch Michel's[137]) die Ansichten über die Ozaena zu rechnen, wenn er dieselbe durchweg auf Nebenhöhlenerkrankungen zurückführen will, insbesondere auf die Keilbeinhöhle. Das begründet er noch besonders durch die Erfolge seiner Therapie, die seiner Ansicht nach sich gegen diese Nebenhöhlen richtet. Er liess nämlich seine Patienten einen Teil des durch eine Ballonspritze in die Nase eingeführten Wassers in derselben durch Verschluss der Nasenlöcher zurückhalten und dann den Kopf tief nach vorne beugen. Es soll dann die Flüssigkeit in die Nebenhöhlen, vor allem in Keil- und Siebbeinhöhlen, eindringen und diese ausschwemmen.

Dieser Vorgang ist aber durchaus nicht bewiesen, wenn auch Michel für das wirkliche Eindringen der Spülflüssigkeit in die Nebenhöhlen ein „bisweilen schmerzhaftes Gefühl im Kopfe, über den Augen, das langsame, einige Zeit nachher noch stattfindende Austräufeln der Flüssigkeit" als beweisend erachtet. Diese Symptome können ebensowohl erzeugt werden durch Retention der Flüssigkeit in den Nasengängen, besonders zwischen mittlerer einerseits, oberer und unterer Muschel und Septum andererseits.

Auch dürfte der hypothetische Character der Annahme Michel's noch mehr erhellen, wenn man an die Versuche Neumann's[138]) denkt, der unter 18 Fällen nur zweimal Douchefluessigkeit in die Kieferhöhle eindringen sah, wenn nicht eine Gegenöffnung bestand, weil die in derselben enthaltene Luft nicht genügend Raum zum Entweichen neben dem Wasser hat und letzteres daher nur beim Vorhandensein zweier Oeffnungen, durch deren eine die Luft abfliessen könnte, einzufliessen im Stande wäre.

Dagegen sind die therapeutischen Erfolge Michel's sehr beachtenswert, da er eingestandenermassen zwar keinen einzigen Fall vollkommen heilen sah, jedoch nur durch die beschriebene Behandlung vollkommenes Verschwinden des Gestankes und sehr starke Secretionsverminderung erzielte. Seine Behandlung stellt also jedenfalls die beste bis jetzt bekannte Methode der Reinigung der Nase in all' ihren Schluchten und Engen dar.

Wenn man nun auch die Michel'sche Annahme in oder vielmehr wegen ihrer Allgemeinheit zurückweissen muss, so ist es andererseits ein Hauptverdienst des Autors, die Untersuchung in diese meines Erachtens durchaus fruchtbringende Bahn gelenkt zu haben. Dieses Verdienst wird durchaus nicht verringert dadurch, dass schon, wie Zuckerkandl anführt, Vieussens und Reininger der Theorie der Identität der „Ozaena" mit Erkrankungen der Nebenhöhlen gehuldigt haben, denn diese Autoren liegen wohl zu weit hinter uns zurück, als dass irgend ein Lebender aus denselben Anregung zu neuen Forschungen und Theorien gesucht haben dürfte, und auch Michel werden wohl diese Vorgänger ebenso unbekannt geblieben sein, als sie ohne Zuckerkandl's Reminiscenz auch uns heute noch wären. Obgleich nur Theorie, erscheint mir aber für unser Thema des ersteren alten Autors Ansicht doch so interessant, dass ich sie auch hier nach dem Citat wiedergeben will:

„Pituitosi vero succi in sinubus supra recensitis congesti, vel ad narium cavitatem, vel patentes ad meatus, qui a naribus ad fauces tendunt, amandentur, sique contingat, ut propter nimiam crassitiem, vel nimiam lentorem, vel propter peculiare quoddam nasi, aut praedictorum sinuum conformationis vitium, in iis diutius retineantur, per diutinam, quam inibi contrahunt, moram, solum, quibus impraegnantur, vi fermentescendo putrescunt et narium foetorem producunt."

Ein jedes Wort dieses Satzes ist so bedeutungsvoll, dass es unterstrichen werden müsste, denn es sind da Beobachtungen und Auffassungen der neuesten Zeit in ausreichendster Weise antecipirt.

Alle Momente sind also, bisher jedoch vergeblich, aufgeboten worden, um den Process als einheitlichen zu characterisiren.

Was wäre aber, gelänge dies auch jemals, damit geholfen? Noch immer fehlte die Einsicht in das Wesen des supponirten Prozesses. Diesem näherzukommen, gibt es nur den Weg der elementaren Analyse der vorliegenden Erscheinungen und diese gliedert sich in die drei Fragen:

1) Woher stammt das Secret?

2) Warum stinkt das Secret?

3) Warum hat das stinkende Secret die Form von Borken?

Diese drei Fragen decken alle Eigentümlichkeiten jedes Falles der „Krankheit". Können sie jeweils beantwortet werden, so ist das Wesen des einzelnen Falles geklärt; können sie für alle vorkommenden Fälle gleichmässig beantwortet werden, so haben wir ein festes Krankheitsbild gewonnen; wenn nicht, muss die supponirte Einheitlichkeit der „Ozaena" aufgegeben werden.

1) Woher stammt das Secret?

Übersieht man alle bis jetzt aufgestellten Theorien, welche die Krankheit „Ozaena" zu construiren und deren Aetiologie in einheitlicher Weise zu klären suchen, so findet man, abgesehen von der Michel'schen, ein grundlegendes Moment bei allen, das ist die beweislose, darum aber nicht minder sichere Voraussetzung, dass das Secret von der Gesammtschleimhaut herrühre. So leicht allerdings, wie der Autor eines bekannten Lehrbuches (der sagt: aus den Nebenhöhlen stammt es nicht und irgendwoher muss es doch kommen, darum kommt es von der Schleimhaut), macht es sich nicht jeder, man hat auch nach Beweisen gesucht. Deren hat man zwei gefunden:

Erstens die Beobachtungen von Gottstein[139]) und Jurasz[140]) am Lebenden, welche mit eigenen Augen sahen, wie auf der vom Secret gereinigten Schleimhaut nach einiger Zeit kleinste, zerstreute gelbe Pünktchen erschienen, bis dieselbe wie mit Mehlstaub bestreut erschien, endlich sich ganz mit der bekannten Kruste überzog. Gewiss müssen diese Beobachtungen, dachte ich, richtig sein und, wenn dieselben Verhältnisse, wie ja vorauszusetzen, auch bei anderen „Ozaena"-Fällen vorliegen, müssen sie sich bei diesen wiederholen. Trotzdem suchte ich lange vergeblich nach dem Auftreten dieser Erscheinung, bis es endlich eines Tages gelang, dieselbe auch an einem Falle zu beobachten. Ich habe die Beobachtung sofort niedergeschrieben und das Bild auch in Farben festgehalten:

„Auf der Fläche beider unteren Muscheln erscheinen deutlich sichtbar zerstreute gelbe Eitertröpfchen, über die Oberfläche vorragend, zwischen denen die Schleimhaut trocken erscheint. Diese Tröpfchen tragen den Foetor an sich."

Endlich, sagte ich mir, habe ich doch einen Fall, in dem das wirklich zu beobachten ist, was so viele andere Autoren annehmen: eine von Anfang an stinkende Flächeneiterung. Leider — war die Freude kurz. Diese Erscheinung wurde an demselben Fall niemals mehr, trotz noch wochenlanger sorgfältiger Inspection beobachtet und zum Schlusse stellte es sich heraus, dass die Secretion aus beiden Kiefer- und Stirnhöhlen herstammte; speciell in letzteren liess sich nach der breiten Eröffnung ausgedehnte Caries nachweisen. Das Phänomen aber beruhte nicht auf einer Production der Eitertröpfchen aus der Schleimhaut selbst, sondern darauf, dass der von oben, aus dem mittleren Gange herabfliessende Eiter sich in so dünner Schicht gleichmässig verteilte, dass man ihn gar nicht sah. An einzelnen vorragenden Punkten der Schleimhaut staute er sich zu kleinen Tröpfchen und so musste der Anschein erweckt werden, als ob diese aus der Schleimhaut selbst unmittelbar herauträten. Ich habe dann den ungemein täuschenden Vorgang oft beobachtet, dass an irgend einer Stelle, meist unter der unteren Muschel, immer wieder, trotz sorgfältigen Abwischens Secret sich anhäufte, ohne dass irgendwo daselbst eine Eiterquelle sich entdecken liess, bis endlich Abwischen der unteren Muschel selbst jedesmal ergab, dass der Eiter über dieselbe von oben, unsichtbar durch die Gleichmässigkeit und Dünne der bespülenden Schicht, herabfloss.

Jetzt zweifle ich gar nicht mehr daran, dass diese Erscheinungsform auch schon viele andere Beobachter getäuscht hat.

Den Vorgang aber recht anschaulich zu machen, sei der triviale Vergleich erlaubt mit dem, was wir täglich an gewissen mit Wasser gespülten Wirtshauspissoirs sehen können. Da ist eine glatte senkrechte Wand, über die von oben Wasser herabfliesst. Es ist ganz unmöglich, durch blosse Betrachtung einen andern Eindruck zu gewinnen, als dass dasselbe unmittelbar aus der Wand herstamme, gleichsam von derselben ausgeschwitzt werde, denn die Gleichmässigkeit und Dünne der Schicht verhütet sogar, dass man bemerkt, dass dieselbe im Flusse begriffen ist, sie scheint einfach die Wand ständig zu bedecken. Wenn diese Täuschung nun schon an einer dem Blick vollkommen en face sich darstellenden Fläche erweckt wird, obgleich man noch dazu weiss, dass der Vorgang sich nicht so abspielt, als er optisch erscheint, um wie viel grösser muss nicht die Möglichkeit solcher Täuschung sein, wenn man die Fläche, wie in der Nase nur im Profil sieht und dabei nicht nur von vornherein nicht weiss, ob nicht in der Tat die Flüssigkeit an der Fläche ausgeschwitzt werde, sondern gegenteils von vornherein an letzteren Vorgang glaubt.

Um sich von dem wirklichen Verhalt zu überzeugen, ist in beiden Fällen dasselbe Mittel anzuwenden: Man drehe die Wasserleitung ab, oder lasse sie nur tropfenweise fliessen, dann wird man die Ausströmungslöcher deutlich sehen, — man tamponire oberhalb der berieselten Fläche der Nase, sofort hört der Zufluss auf und man sieht nichts mehr „aus der Fläche“ herauskommen.

Der zweite „Beweis“ für die flächenhafte Entstehung des Secretes bei der „Ozaena“ wird aus anatomischen Befunden hergeleitet und ist ein negativer: die Anatomie habe, wenigstens in der Mehrzahl der Beobachtungen, keine Herderkrankungen (in specie keine Höhlenerkrankungen), nachweisen können.

Gewiss würde dieser Grund entscheiden, wenn nicht unglücklicherweise die Einzelanalyse der in dieser Beziehung vorliegenden anatomischen Originalberichte für die Mehrzahl das gerade Gegenteil von dem ergäbe, was daraus deducirt worden ist und was dann ohne Kenntnis des betreffenden Originals einer dem andern nachcitirt hat.

Ich konnte mir, ich kann auch dem Leser, der sich in dieser dunklen Angelegenheit Licht verschaffen will, die folgende Recapitulation nach den Originalberichten, soweit mir dieselben zugängig waren, nicht ersparen: Was ich der Geduld meiner Zuhörer zumute, ist nicht entfernt so viel, als die Vergleichung der Originale und der Referate von der meinigen erforderten.*)

1. Hartmann[94]):

26jährige, an Phthisis pulm. gestorbene Frau, die seit ihrem 12. Jahre alle 2 Tage eine grosse schalenförmige Kruste aussehneuzte.

Seetion: Beide Keilbeinhöhlen sehr klein, (reehts erbsengross, links doppelt so gross), ausgekleidet von hypertrophiseher Schleimhaut, so dass die rechte kaum ein Lumen mehr besass, während in dem kleinen Lumen der linken sieh gelbliches flüssiges Seeret vorfand. Die anderen Höhlen normal. Die hinteren oberen (!) Partien beider Nebenhöhlen mit dieken, sehmutzig-grünen, fetzigen Massen von penetrantem Gerueh erfüllt, besonders oberhalb der Choanen am Dach und den seitliehen Wandungen zwisehen und hinter den Museheln. Naeh Abspritzung derselben ist die Nasenseheidewand mit zähem Schleim überzogen, am Nasendaeh (?) und in der Gegend der Tubenostien eingediektes übelrieehendes Seeret. Ein linsengrosses Geschwür vor dem reehten Tubeneingang.

Und dieser Befund ist wiederholt als negativ in Bezug auf Nebenhöhlen citirt worden!

Allgemein anerkannt ist derselbe als „Ozaena“. „In diesem Fall konnte also das Secret weder von den normal beschaffenen Siebbeinhöhlen, noch von den sehr kleinen Keilbeinhöhlen hergestammt haben“, sagt Hartmann. Warum von letzteren nicht? Weil sie zu klein waren für die Menge des Secretes? Das ist, nach unseren heutigen, an Lebenden ge-

*) Die Berichte von Zaufal und Gottstein sind mir nicht zugängig gewesen.

wonnenen Erfahrungen, nicht mehr zutreffend, da ja nach der Anamnese die Ausstossung der Borken bei dieser Patientin immer erst nach zwei Tagen stattfand; Zeit genug, um auch aus kleinen, lebhaft secernirenden Höhlen (die Schleimhaut darin war sehr geschwollen) beträchtliche Secretmassen zu fördern. Auch ist der Befund des flüssigen Eiters in der linken Höhle gegenüber den trockenen Borken in der Nase sehr bezeichnend: am Entstehungsort ist das Secret flüssig, am Ablagerungsort trocknet es erst aus. Ich glaube nicht, dass an der Abstammung des Secretes (das noch dazu in den hinteren oberen Partien der Nase lagerte) aus den Keilbeinhöhlen in diesem Falle zu zweifeln ist.

2. Krause[125]):

52jähriger Mann, an Cirrhosis hepatis gestorben. Keine Anamnese. Schleimhaut der Nasenhöhle, der sinus sphenoïdales und antra Highm. graurötlich, dünn. Untere und mittlere Muscheln klein. Schleimhaut im Nasenrachenraum und an den Tuben faltig gewulstet. Im unteren und mittleren Gange misfarbige, graubraune, dickbreiige fötide Massen.

Von der rechten Seite wurden mikroskopische Schnitte gefertigt. Kieferhöhle: „Kein Epithel erhalten". Feinfaserige Grundsubstanz, viel braunes Pigment. „Jedenfalls geringere Affection." Keilbeinhöhle: „Epithel fehlt. Infiltration gering. Pigment." „Im ganzen unbedeutende Affection." Die Siebbeinzellen werden gar nicht erwähnt!

Eine zweite Section desselben Autors:

40jähriges Weib. „Ozaena" seit vielen Jahren. Tod an Nephritis chron. interstit. Tuberculose. „Schleimhaut der Nase und ihrer Nebenhöhlen gerötet." Schnitte wurden nur aus der Schleimhaut der Stirn-, Kiefer- und Keilbeinhöhlen gefertigt, die Siebbeinzellen sind wiederum ganz übergangen!

Es ist unmöglich, zu sagen, wo das Secret dieser beiden Fälle herstammte, Herderkrankungen aber als Quelle auszuschliessen geht durchaus nicht an. Die mikroskopischen Nebenhöhlenbefunde entsprechen durchaus dem, was uns Zuckerkandl von chronisch entzündeten Schleimhäuten dieser Gegenden berichtet und ausschliessend kann ausserdem ein Bericht nicht erachtet werden, der eine Anzahl der wichstigten Herde, wie Siebbeinzellen und Rachenmandeln gar nicht berücksichtigt.

3. Eugen Fränkel[124 u. 131]):

1. Fall. 30jähriger Mann. Tod an Phthise. Hatte seit langer Zeit an sehr übelriechendem Ausfluss aus der Nase gelitten. (Ob das Secret borkig war, ist gar nicht erwähnt.) „Beide Hälften der Nasenhöhle sowie die (?) eröffnete Highmorshöhle sind mit zähem gelben Schleim erfüllt." Im Innern beider Keilbeinhöhlen „befindet sich rahmartige, misfarbene Flüssigkeit, die Höhlen selbst sind mit einer succulenten, schmutziggrau gefärbten Membran ausgekleidet", welche 2, resp. 3 mm dick ist.

2. Fall. 30jähriges Mädchen. Hochgradige Sattelnase mit intensivem Foetor. Die Section ergab Lebergumma, Knochenzerstörungen gummöser Natur an der Schädeldecke, von der Nasenscheidewand fast alles zerstört, Defect der mittleren und unteren Muscheln etc., also hochgradige ulceröse Nasensyphilis.

3. Fall. 39jähriger Mann. „Höchst ekelhafter Foetor ex naribus."

Tod an Urämie, Phthise. Knochengeschwüre des Keilbein's und der Felsenbeinpyramide, moleculäre Nekrose des Vomer, tuberculöser Natur.

4. Fall. 68jährige Frau. Tod an Apoplexie. Siebartige Durchlöcherung des Keilbeins. Nekrose am Felsenbein. Defect fast des ganzen knorpeligen Septums, Knochengeschwüre im Vomer: ulceröse Nasensyphilis.

5. Fall. 45jähriger Mann. „Seit Jahren an Foetor leidend.“ Tod an Phtise.

Sehr weite Nase. auffallend dünne Schleimhaut. Nebenhöhlen geräumig, mit blasser, durchaus intacter Schleimhaut. Die Schleimhaut der Muscheln beiderseits sowie das Septum mit festanhaftendem, schmutziggrünlichem Secret bedeckt.

In Schnitten der Schleimhaut der rechten Septumhälfte fehlten bei erhaltenem Epithel die drüsigen Elemente entweder vollständig oder man begegnet nur vereinzelten, von Gruppen lymphoïder Zellen umgebener Tubulis.

In Schnitten der regio respiratoria dagegen „ist noch ein verhältnissmässiger Reichtum an traubigen Drüsen zu constatiren, deren weite, häufig mit glasig durchscheinendem Inhalt gefüllte Ausführungsgänge sich bis an die Oberfläche hin verfolgen lassen.“ Ueber die Beschaffenheit des Nasenrachenraum's wird nichts erwähnt.

6. Fall. 28jähriger Mann. Von Jugend auf übelriechender Ausfluss aus der Nase. Tod an perniciöser Anämie.

Beide Nasenhöhlen sehr weit, enorme Atrophie der unteren Muscheln. Schleimhautauskleidung der linken Keilbeinhöhle etwas ödematös. In beiden Nasenhälften misfarbene fötide, nicht zu Borken eingetrocknete Secretmassen.

Schleimhautschnitte der regio olfactoria zeigen „ausserordentlich hochgradigen Schwund der drüsigen Elemente“, während acinöse Drüsen in nicht unbeträchtlicher Anzahl in der regio respiratoria sichtbar sind.

Der Nasenrachenraum wird nicht erwähnt.

Von diesen sechs Fällen sind von vornherein drei, nämlich Fall 2, 3 und 4, auszuschliessen, es handelt sich um specifische Geschwürsprocesse, die nichts mit der „genuinen Ozaena“ zu thun haben. Das hat allerdings nicht gehindert, dass mehrmals auch diese drei Fälle kritiklos für die Beurteilung der „Ozaena“ verwertet worden sind.

Woher stammt in den anderen Fällen das Secret? Für den Fall 1 scheint, wenn man nicht ganz von Vorurteilen befangen ist, die Antwort ziemlich klar zu liegen; ich wenigstens habe noch nie Eiter aus der Nase in Nebenhöhlen fliessen sehen, wohl aber immer umgekehrt.

Schwieriger ist die Klärung der Fälle 5 und 6. Doch scheint mir eines sicher, dass nämlich das Secret nicht von denjenigen Teilen herstammen konnte, in denen die Drüsen ganz oder nahezu fehlten, neben erhaltenem Epithel. Entweder nämlich kommt das Secret von einer Granulationsfläche, dann müsste das Epithel fehlen, oder es kommt von einer Schleimhaut, dann kann es nur aus deren secernirenden Teilen stammen, den Drüsen. Wo keine solchen sind, gibt es auch kein Secret. Tertium non datur. Das „atrophische“ Schleimhautgewebe kann also nicht das Secret erzeugt haben. Wo es sonst in diesen beiden Fällen herkam, weiss ich nicht. Auf die etwas ödema-

töse Schleimhaut der einen Keilbeinhöhle (Fall 6) kann man nicht ausschlaggebendes Gewicht legen. Ob der Eiter einem Nasengange, (der den Herd einer Eiterung auch bei „Ozaena“ mitunter bildet), ob einem Rachensecessus entstammte, lässt sich mangels eines Berichtes über diese Regionen ebensowenig sagen als diese Eventualitäten ausgeschlossen werden dürfen. Sonach muss die Frage offen bleiben, diese zwei Fälle beweisen nichts gegen, aber auch nichts für die „Flächeneiterung“.

Gehen wir weiter:

Zuckerkandl[37]):

Die hierherzurechnenden Fälle dieses Autors sind nicht gesondert angeführt, man muss sie unter der gesammten Serie von Sectionsbefunden „über die entzündlichen Erkrankungen der pneumatischen Räume“ herauslesen. Wenn die Auswahl nicht ganz den Intentionen des Autors entsprechen sollte, (obgleich ich mir möglichst Mühe gegeben habe, denselben nachzugehen), ist dies also nicht dem Berichterstatter zuzurechnen:

Fall 19. „Chronischer Katarrh combinirt mit Muschelatrophie. Nasenmuscheln atrophisch, Nasenschleimhaut dünn, atrophisch, an einzelnen Stellen etwas hypertrophisch, z. B. an den Lefzen des (?) Infundibulum, und mit erweiterten Drüsenmündungen versehen. Schleimhaut der rechten Highmorshöhle anscheinend normal, die der linken etwas geschwellt und Cysten führend.“

Fall 20. „Rhinitis atrophicans. Nasenmuscheln und Schleimhaut atrophisch; in der Nasenhöhle eine stinkende grünlichgelbe, dickliche Masse enthalten.“

Fall 22. „Rhinitis atrophicans. Die mittleren Nasenmuscheln atrophisch. Die Schleimhäute der Highmorshöhlen geschwellt und mit Eiter beschlagen.“

Fall 30. „Chronischer Katarrh mit Muschelatrophie. Die knöchernen Nasenmuscheln durch Atrophie verkleinert, Schleimhaut am freien Rande des (?) Muschelbeines als dünnes, schlaffes, polypenartiges Gebilde herabhängend, den unteren Nasengang ausfüllend. Im Sinus sphenoïdalis dexter übelriechender Schleim angehäuft.“

Soweit diese Angaben zu urteilen gestatten, haben wir es in drei dieser vier Fälle (nämlich 19, 22 und 30) mit nachgewiesenen Erkrankungen der Nebenhöhlen zu tun und es gilt für sie dasselbe, was oben bemerkt, dass das Secret dieser immer in der Nase, aber nie umgekehrt zu finden ist. Fall 20 scheint identisch zu sein mit demjenigen, der S. 243 erwähnt wird, wonach also die Nebenhöhlen sich normal verhalten hätten.

Ueber andere, bekannte, Eiterherde, besonders im Nasopharynx ist auch hier nichts angegeben, so dass die Existenz solcher nicht auszuschliessen ist. Von sämtlichen Fällen Zuckerkandl's beweist somit auch nicht ein einziger die Herkunft des Secretes von der Gesamtschleimhaut.

Folgen die Sectionen von Harke, die wie er beschei-

denerweise angibt, über „Ozaena“ „nur Negatives zu Tage brachten“. Sehen wir zu!

Fall 143. Tod an Phthise. Kein Verdacht auf Syphilis. Abgelaufener Typhus.

Im Septum vorne ein grosser Defect. In der vorderen Nasenhälfte schmierige schwarzgrüne stinkende Massen. Mässige Muschelatrophie, Schleimhaut verdünnt, misfarbig. In den vorderen Siebbeinzellen rechts grüner Eiter.

Fall 201. Tod an Phthise. Stinkende Massen in der Nase. „Schleimhaut allgemein dünn, chagrainirt.“ Muschelatrophie. Nebenhöhlen nicht erkrankt, (Rachenmandel ?, wird gar nicht erwähnt.)

Fall 229. Tod an Typhus.

Schmierige stinkende grüngelbe Massen in Nase und Nasenrachenraum. Muschelatrophie. In den Keilbeinhöhlen, welche von gelbgrünem Eiter erfüllt sind, ist die Schleimhaut blutrot, geschwollen.“

Fall 264. Tod an Pneumonie.

Stinkende grünliche sehmierige Massen in der Nase. Muschelatrophie. Schleimhaut daselbst blass, chagrainirt. Am proc. uncinatus beiderseits Schleimhautwucherung. In den Kiefer- und Keilbeinhöhlen mässige Schwellung, stärkere Rötung der Schleimhaut, in ersteren „3—4 ccm seröses etwas trübes Exsudat“. „Die entzündlichen Veränderungen der Nebenhöhlen rührten offenbar (!) von der Pneumonie her.“

Fall 367. Tod an Phthise.

Massenhafter grüner. dicker, stinkender Belag in Nase und Nasenrachenraum. Schleimhaut allgemein atrophisch. chagrainirt, Muschelatrophie. Am Septum gegenüber der linken mittleren Muschel eine erbsengrosse Schleimhauthypertrophie. Am vorderen Ende der linken mittleren Muschel und am rechten Hiatus semilunaris polypöse Hypertrophien. In der linken Kieferhöhle am Grunde etwas verdickte Schleimhaut mit kleinen Cysten mit gallertigem und schleimig-eitrigem Inhalt. In der rechten Kieferhöhle enorme gallartige Schwellung der Schleimhaut, kein freies „Exsudat.

Fall 276. Tod an Ileus.

Schleimhaut blass chagrainirt, ohne Belag. Starke Muschelatrophie. In der linken Kieferhöhle „Schleimhaut dauernd geschwollen, blass, vielfach mit Cysten mit schleimigem und schleimig-eitrigem Inhalt durchsetzt“.

Also, was man „Rhinitis atrophieans sine foetore“ nennt.

Wir haben also, abgesehen von diesem letzten, fünf Fälle von „Ozaena“, davon vier Nebenhöhlenerkrankungen aufweisen, welche nach klinischen Erfahrungen vollkommen ausreichen, um die fötiden Secretmassen, welche gefunden wurden, zu produciren.

Wenn man für diese „überzeugenden“ Befunde geltend machen will, dass z. B. im Fall 367 kein Secret in den so ausserordentlich stark veränderten Kieferhöhlen gefunden wurde, ebenso wie im Fall 19 bei Zuckerkandl, so berührt man damit einen Defect, an dem die anatomischen Beobachtungen überhaupt leiden: dieselben können nur mit Sicherheit einen einmaligen Befund ergeben, während an Lebenden Vorgänge beobachtet werden können. Für vorliegende Frage aber lehren uns letztere, dass erkrankte Nebenhöhlen zeitenweise ganz leer sein können, während sie anderemale Eiter etc. enthalten.

Es existiert noch eine Notiz[92]) über drei Sectionen von

Suchannek, bei deren zweien er die Nebenhöhlen nicht erkrankt gefunden habe. Ueber andere Herde ist nichts gesagt. Auch ist die Notiz zu kurz, um hier verwertet werden zu können.

Fassen wir die Sectionsresultate zusammen, so sind im ganzen autoptisch untersucht 15 Fälle von „Ozaena", einer von „Atrophia sine foetore". Unter diesen 16 Fällen fanden sich 11 mal nachgewiesene Nebenhöhlenerkrankungen (Hartmann, 1. Fall von Krause, 1. Fall von Fränkel, Fall 19, 22 und 30 von Zuckerkandl, Fälle 143, 229, 264, 276, 367 von Harke); in den übrigen fünf Fällen sind teilweise wichtige Nebenhöhlen gar nicht angeführt (Fälle von Krause), teilweise fehlen die Befunde anderer Herde (Krause, 5. und 6. Fall von E. Fränkel, Fall 20 bei Zuckerkandl, Fall 201 bei Harke, deren Erkrankung nachgewiesenermassen das Bild der „Ozaena" hervorzubringen im Stande ist.

Der einzige Beweis für die Flächensecretion bei „Ozaena", den anatomische Untersuchungen mit Sicherheit hätten erbringen können, der negative ist also bisher vollkommen gescheitert, die anatomische Forschung hat Herderkrankungen bei der „Ozaena" teils direct nachgewiesen, teils das Bestehen solcher nicht auszuschliessen vermocht.

Aber damit ist die Frage nach der Herkunft des Secretes nicht gelöst; die anatomischen Untersuchungen haben andererseits auch so häufig weitgehende Veränderungen der Nasenschleimhaut selbst ergeben, dass man auf diese gestützt, behaupten konnte, das Secret stamme doch in der Hauptsache von der Gesamtschleimhaut her; die Nebenhöhlen (und, füge ich hinzu, auch andere Herde) erkrankten nur secundär. Das ist eine Behauptung, die zwar vollkommen in der Luft schwebt, da sie anatomisch gar nicht bewiesen werden kann, aber — sie ist auch auch auf Grund der anatomischen Befunde nicht zu widerlegen. Hier kann nur die Beobachtung der Vorgänge am Lebenden helfen. Ist die Secretion der Nasenschleimhaut das wesentliche, so kann das Bild durch Behandlung irgendwelcher erkrankt gefundenen Herde nicht verändert werden, ist dagegen die Erkrankung der letzteren das wesentliche, die Nasenschleimhaut aber nur secundär erkrankt, so muss die Aufhebung der Secretion aus den Herden genügen, um auch kein Secret in der Nase mehr erscheinen, um die Erscheinungen der „Ozaena" verschwinden zu machen.

Das ist der einzig mögliche Beweis. Er kann nur am Lebenden geführt werden.

Und er ist geführt worden.

Schäffer[81]) war der erste, der „Ozaena" durch Behand-

lung von Nebenhöhlen geheilt und damit den ätiologischen Zusammenhang in seinem Fall bewiesen hat.

Derselbe berichtet unter Nr. 34 über ein 26jähriges Fräulein: „Leidet seit Jahren an Ozaena. Alle Anzeichen wiesen darauf hin, dass die Eiterung hauptsächlich aus den Keilbeinhöhlen stamme. Ich öffnete zuerst die linke und ein Jahr darauf die rechte mit dem glänzendsten Erfolge. Patientin war nach zwei Jahren von ihrem lästigen Leiden befreit."

Das ist die erste präcise, wenn auch leider nur sehr kurze Angabe über Ursprung von „Ozaena" aus Nebenhöhlenerkrankungen, es ist zugleich der erste Fall genauer Mitteilung von Heilung dieser Krankheit.

Es ist nur zu bedauern, dass Schäffer nicht das nötige Gewicht auf die Tragweite des mitgeteilten legte, was schon damals zu intensiveren Forschungen angeregt haben müsste. Nichts destoweniger lenkte sich die Aufmerksamkeit derer, die sich überhaupt genauer mit Nebenhöhlenerkrankungen beschäftigten, ganz von selbst nach und nach mehr auf den Zusammenhang derselben mit der „Ozaena".

Ich habe dann diesen Beweis fortgesetzt, indem ich an einer Reihe von Fällen durch ausschliessliche Behandlung der erkrankten Nebenhöhlen die stinkende Borkenbildung beseitigte.

Ich habe weiter nachgewiesen, dass das Secret nicht immer gerade aus Nebenhöhlen stamme, dass auch andere Herderkrankungen genau dieselben Erscheinungen machten, in specie Erkrankungen des lymphatischen Rachenringes, (2 Fälle von „Ozaena" durch Eiterung aus Rachenmandeln, 2 Fälle von nicht stinkender Borkenbildung und Atrophie durch Eiterungen aus der Rachen- resp. Gaumenmandel).

Expemla trahunt: Bresgen[92]) hat eine ganze Serie von Fällen veröffentlicht, in denen Nebenhöhlenerkrankungen gefunden, diese ausschliesslich behandelt und dadurch die Secretion beseitigt wurde.

Neuerdings bin ich in der Lage, die Anzahl der durch Nebenhöhlenerkrankungen bedingten Fälle von „Ozaena" zu vermehren, aber auch an einem Falle den Nachweis zu führen, dass Herdeiterung aus einem Nasengange sogar genügt, das Bild hervorzubringen.

In sämmtlichen Fällen aber, die mir seit nunmehr fünf Jahren untergekommen sind, habe ich keinen einzigen ohne Herderkrankung gefunden, wenn es mir auch nicht überall gelingen konnte, den strikten Beweis zu führen, dass diese Herdeiterungen ausschliesslich das Secret lieferten, da ich nicht sämmtliche Fälle behandeln, nicht in allen behandelten den Verlauf bis zur Heilung beobachten konnte. An sämmtlichen

behandelten Fällen aber, auch denen, die nicht als geheilt betrachtet werden konnten, hat sich durch geeignete Behandlung des jeweiligen Herdes sofort eine Aenderung wenigstens der Secretion, fast immer sofortiges Aufhören des Gestankes erzielen lassen, was doch unter allen Umständen die Unwesentlichkeit der anderen Befunde beweist. Ich lasse eine kurze Uebersicht meiner Beobachtungen folgen.

Soweit es nicht besonders vermerkt ist, handelte es sich immer um stinkende Borkenbildung in sehr weiten Nasen, zurückdatirend auf die Kindheit. Als Heilung ist nur dauernde Gestank- und Secretlosigkeit bezeichnet.

XVI. — XL. Beobachtung.

1. Der Fall ist unten, S. 64 ausführlich berichtet.

2. 31jähriger Mann. Empyem sämmtlicher Nebenhöhlen rechts. Die stinkende Borkenbildung wurde beseitigt, doch blieb noch Eiterung aus der rechten Stirnhöhle zurück, zu deren Behandlung sich Pat. nicht entschliessen konnte. Ob nicht später auch wieder Gestank aufgetreten ist, lässt sich infolge dessen nicht ausschliessen.

3. 28jähriger Mann. Seit 6 Jahren stinkende Borkenbildung. Vollkommene Heilung nach Behandlung einer Nekrose in der linken Keilbeinhöhle.

4. 37jähriger Mann. Doppelseitiges Stirnhöhlenempyem. Die Operation beseitigte Gestank und Borkenbildung. Da Pat. später die Behandlung abbrach, mit seinem Zustand zufrieden, bevor die Eiterung noch ausgeheilt war, ist eine Wiederkehr der Symptome nicht auszuschliessen.

5. 30jähriger Mann. Nase rein. In beiden sichtbaren Keilbeinhöhlen flüssiger Eiter, der aber gleich an der Vorderwand in Borkenform angetrocknet erscheint. Nicht behandelt.

6. 36jährige Dame. Empyem sämmtlicher Nebenhöhlen beiderseits. Operation. Flüssige Secretion ohne Spur von Gestank hält noch aus den Stirnhöhlen an, da deren endgiltige Ausheilung aus äusseren Gründen unterbleiben musste.

7. 17jähriges Mädchen. Reeessus in der Rachenmandel. Exstirpation der letzteren. Heilung.

8. 14jähriges Mädchen. Rachenmandel. Exstirpation derselben bewirkt Aufhören des Gestankes und der Borkenbildung. Die noch übrige geruchlose und flüssige Secretion entstammte vielleicht der Keilbeinhöhle. Evadit.

9. 18jähriges Mädchen. Rachenmandel. Nicht fötide, reichliche Krustenbildung. Exstirpation. Heilung.

10. 23jähriges Mädchen. Nicht stinkende Krustenbildung im Nasenrachenraum. Sehr grosse Tonsillen. Exstirpation. Heilung.

11. 34jährige Frau. Empyem der mittleren Siebbeinzellen und der Kieferhöhlen beiderseits. Nach Freilegung der Siebbeinherde dauerndes Verschwinden des Gestankes, trotzdem die Kieferhöhlen erst 3 Wochen später eröffnet wurden. Secretion nach dreimonatlicher Behandlung minimal, flüssig, geruchlos. Hat sich weiterer Beobachtung nach 3 Monaten entzogen.

12. 44jährige Frau. Sehr weite Nase, hochgradige Atrophie der unteren Muscheln. Leicht fötide Secretion, weich borkig, seit 6 Jahren Empyem der mittleren Siebbeinzellen und beider Keilbeinhöhlen. Operation. Heilung.

13. 24jähriger Mann. Seit 3—4 Jahren Borkenbildung, zeitweise fötid. Starke Atrophie der mittleren Muscheln. Empyem beider Keilbeinhöhlen. Operation. Besserung. Behandlung noch nicht abgeschlossen.

14. 22jähriger Mann. Mutter und Bruder schneuzen ebenfalls stinkende Borken aus! Letzter Zeit ist der Auswurf nur zeitweise fötid, früher immer.

Empyem der mittleren Siebbeinzellen beiderseits. Polyp am Siebbein und in der Keilbeinhöhle rechts. Operation. Heilung.

15. 14jähriges Mädchen. Hochgradige „Ozaena". Empyem der hinteren Siebbeinzellen und Keilbeinhöhlen beiderseits. Operation. 10—11 Monate nachher besteht noch minimale geruchlose Secretion ohne Borkenbildung.

16. 16jähriges Mädchen. Seit einem Jahre höchst fötide Borkenbildung. Sehr weite Nase. Empyem beider Kieferhöhlen. Vergrösserte Rachenmandel. Operation. Gestank beseitigt, Secretion nur flüssig, selten gelb, minimal; steht noch in Behandlung.

17. 32jähriger Mann. Schwester an langwieriger Naseneiterung gestorben! Circumsripte Eiterung im linken mittleren Nasengang. Caries an der lamina cribrosa. Amputation der linken mittleren Muschel. Eiterung sistirt. Keine Controle.

18. 26jähriger Mann. Dieser Fall wurde gemeinsam mit Prof. Gottstein beobachtet, der ihn zuvor für „Rhinitis atrophicans fötida" erklärt hatte. Die Borken stanken sofort, wenn Pat. die Nasenausspülungen 1 oder 2 Tage aussetzte. Ich konnte Empyem der mittleren Siebbeinzellen beiderseits constatiren. Die Amputation der linken mittleren Muschel gelang nur unvollständig, da ich nur ungeeignete Instrumente zur Verfügung hatte. — Nach ungefähr einem Jahre teilte mir Prof. Gottstein mit, dass, trotzdem die Nase nicht gespült noch tamponirt wurde, der Gestank nicht mehr vorhanden ist. Die Borken lösen sich leichter. Ob diese Aenderung durch die Operation hervorgebracht sei, bezweifelte (brieflich) Prof. Gottstein lebhaft, weil nur ein einseitiger Eingriff stattgefunden hatte. Ich constatire hier nur die stattgehabte Aenderung, welche, auch nach einseitigem Eingriff, meinen Erfahrungen nach nichts ungewöhnliches ist. (s. u. Fall 24.)

19. Schwester des vorigen Pat. Dieselben Symptome. Eiterung aus der rechten hintersten Siebbeinzelle. Keine Behandlung.

20. 52jähriger Mann. Früher immer stinkende Borkenbildung, seit 6—7 Jahren solche ohne Foetor. Vater und Geschwister haben an demselben Uebel gelitten! Sehr weite Nase, Muschelatrophie, beide mittleren Muscheln aber trotz der Verkleinerung gedoppelt. Beiderseitiges Empyem der hinteren Siebbeinzellen. Operation. Heilung.

21. 20jähriges Mädchen. Flaches Lager adenoïder Vegetationen. Nach Entfernung derselben sofort Verschwinden des Gestank's, Nachlass der Secretion, selbe mehr in flüssiger Form. — Nach Entfernung noch eines ganz morschen Restes vollkommenes Aufhören der Secretion. Heilung.

22. Mutter der vorigen, 47 Jahre alt. Flaches adenoïdes Lager, in der ausserordentlich weiten Nase rechts ein morscher, blasser, höckeriger Wulst an der unteren Lefze des hiatus semilunaris. Grosse Knochenhöhle innerhalb des Siebbeinlabyrinth's rechts.

Nach Abtragung des adenoïden Polsters verringerte sich der Gestank ausserordentlich, nach Freilegung der Siebbeinhöhle verschwand derselbe und wurde die Secretion sehr spärlich und nur flüssig.

23. Tochter der vorigen, 13 Jahre alt. Keine Atrophie, Eiterung fötid, doch nicht borkig. Beiderseits Siebbeinempyem. Nicht behandelt.

24. 22jähriger Mann. „Verdoppelung" der linken mittleren Muschel bei im übrigen höchstgradiger Atrophie und Weite der Nase. Eiter quillt aus dem oberen Nasengange links, woselbst auch vorne rauher Knochen nachweisbar: circumscripte Nasengangseiterung. Freilegung dieses Herdes durch Entfernung des Vorderendes der mittleren Muschel beseitigt sofort den Gestank, Borken werden nur mehr rechts und in geringerer Menge ausgeschneuzt. Mit der Sonde kann man jetzt von vorne ein weiches flaches adenoïdes Polster rechts an der Rachenhinterwand nachweisen, von dem noch die eiterige Secretion herstammt. Obgleich dasselbe postrhinoskopisch nur als leichte Unebenheit erscheint, entfernt das Gottstein'sche Messer eine derbe, über

haselnussgrosse Masse. Seitdem nur mehr etwas Secretion von der Muschelwunde links, sonst alle Erscheinungen verschwunden. Heilung.

25. 20jährige Frau. Sofort Empyem der hinteren Siebbeinzellen rechts nachweisbar. Die sehr hochgradige „Atrophie" ist links derart vorgeschritten, dass von der mittleren Muschel überhaupt nur eine Andeutung mehr vorhanden ist. Innerhalb dieses morschen Restes dringt die Sonde durch die enge Ostium in einen fast nussgrossen, rauhwandigen, eiterführenden Hohlraum: Empyem auch in den mittleren Partien des linken Siebbein's.

Nach Amputation der rechten mittleren Muschel wurde sofort der Gestank kaum merkbar, haftete nur mehr den links entleerten Borken an. Nach zwei Tagen wurde auch links die Höhle freigelegt. Seitdem hat überhaupt der Foetor dauernd aufgehört, trotzdem die Secretion noch lebhaft, borkig, andauerte. Das hatte seinen guten Grund, indem endlich, nach mehrmaliger vergeblicher Punktion, in der rechten Kieferhöle schleimig-eiteriges Secret in Ballen sich vorfand. Aufmeisselung dieser Höhle, worauf die Secretion bald sehr gering wurde. Wird noch behandelt.

Wir haben also 10 Fälle, in denen die Behandlung der Herderkrankungen allein die Secretion vollkommen beseitigte, weitere 9, in denen das gleiche Verfahren den Gestank, unter längerer Beobachtung, aufhören machte, die Secretion aus der Borkenform in flüssige überführte und ausserordentlich verminderte. Für diese Fälle ist also meines Erachtens der stricte Nachweis des herdförmigen Ursprunges der Absonderung erbracht. Fall 18 will ich wegen nichtgenügender Controle als unentschieden betrachten.

Dasselbe Prädicat kommt dem Fall 17 aus eben diesem Grunde zu, ebenso dem Fall 13.

Herdeiterungen wurden aber auch in diesen drei Fällen sicher nachgewiesen. Das letztere gilt auch für die gar nicht behandelten Fälle 5, 19 und 23.

Den springenden Punkt dieser Betrachtung aber bildet die Frage: Sind diese Herderkrankungen die einzigen Secretionsquellen oder sind sie, im Sinne von Zuckerkandl, nur secundär im Verlaufe eines die Gesamtschleimhaut beherrschenden Processes miterkrankt? Wäre das letzere der Fall, so müsste die Secretion auch dann, wenn die aufgefundenen Herde ausgeheilt sind, in gleicher Weise fortbestehen. Das fand bei 19 meiner behandelten 23 Fälle nicht statt und damit ist bewiesen, dass in diesen 19 Fällen, welche alle Erfordernisse des Begriffes (um mich dieser Euphemie zu bedienen) „Ozaena", nämlich seit Kindheit bestehende stinkende Borkenbildung in sehr weiten Nasen aufzeigten, die Schleimhaut ausserhalb der behandelten Herde nichts mit der Secretion zu thun hatte. Wenn wir hinzufügen, dass für die übrigen 6 Fälle dies so wahrscheinlich war, als nur die Umstände es zu machen gestatteten, so glaube ich, für mein Material wenigstens, den Nachweis erbracht zu haben, dass die aufgefundenen Herderkrankungen nichts accidentelles, dass sie im Gegenteil das wesentliche, bedingende sind.

Allgemeingiltigkeit kann sich nun dieser Satz nur erwerben, wenn das gleiche Verhältnis auch an anderem Material, am Lebenden, nachweisbar ist. Dazu gehört natürlich wahllose Verwertung aller der Fälle, welche die oben herausgehobenen Merkmale besitzen, zur Untersuchung.

In diesem Sinne ist nur noch Bresgen[92]) vorgegangen und gelangte zu genau den gleichen Resultaten. Von 11 Fällen war keiner, in dem nicht das Secret ausschliesslich von Herderkrankungen herstammte.

Réthi[130]) berichtet dagegen über nur zweimalige Nebenhöhlenaffection unter 64 Fällen.

Gewiss muss das nachdenklich stimmen und es wäre leicht, sich darüber hinwegzusetzen mit der Annahme einer Verschiedenartigkeit des Materials: Eine zu wohlfeile Krücke, auf die ich mich nicht stützen möchte. Gegenteils scheint mir auch für die neueren Untersuchungen dieselbe Fehlerquelle vorzuliegen, welche schon früher verhindert hat, dass überhaupt erst einmal Grund zu anderen als den bis damals herrschenden Anschauungen gelegt wurde. Das ist die häufig ausserordentliche Schwierigkeit, am Lebenden das Bestehen von Herdeiterungen zu erkennen.

Wenn z. B. Hopmann behauptet, dass man sich leicht von dem Bestehen einer solchen überzeugen könne, so ist mir das der beste Beweis dafür, dass, (ich glaube mit dieser Annahme Niemand Unrecht zu thun), vielen Beobachtern das Bestehen solcher Herde ebenso heute noch entgeht, als es ihnen früher entgangen ist, zu der nur wenige Jahre zurückliegenden Zeit, da solche Herdeiterungen als Curiosa seltenster Art angesehen wurden.

Hat mir doch auch Prof. Gottstein brieflich anerkannt, dass, obgleich seine Auffassung von der Existenz einer genuinen Rhinitis atrophicans nicht erschüttert sei, „allerdings fötide Nasenerkrankungen in Folge Nebenhöhlenaffectionen viel häufiger vorkommen, als wir früher allgemein angenommen haben.“

Und vielleicht wird man noch nachdenklicher gestimmt, wenn ich hinzufüge, dass ich selbst noch im Laufe der letzten zwei Jahre zwei Kranke, natürlich vergeblich, an Hals- und Kopfbeschwerden behandelte und erst bei Wiedervorstellung derselben nach Jahresfrist das Vorhandensein fötider Kieferhöhlenempyeme erkannte. Da es naheliegt, diese mangelnde Erkenntnis meiner subjectiven Unerfahrenheit und Ungeschicklichkeit zuzumessen, darf ich noch zufügen, dass beide Fälle vorher von einem der hervorragendsten Vertreter unseres Faches ebenso in längerer Beobachtungszeit nicht erkannt wurden.

Irrtümer zu begehen, ist menschlich, sie zu verbessern ist es notwendig, sie sich einzugestehen und schändet auch den Erfahrenen nicht: jeder Fortschritt in der Erkenntnis geht nur über

die Trümmer älterer Meinungen. Wenn z. B. Bresgen[141]) noch im Jahre 1891 schrieb: „Eine Mitbeteiligung der Nebenhöhlen habe ich bei dieser Form noch nicht zu beobachten Gelegenheit gehabt", um drei Jahre später zu der Einsicht zu gelangen, dass dem doch so sei, so kann man nur Achtung vor einem so redlichen Streben nach Erkenntnis haben.

Zur Erläuterung der ausserordentlichen Schwierigkeiten dieser Erkenntnis in vielen Fällen empfehle ich dem Leser die Kenntnisnahme nachfolgender Krankengeschichte, die übrigens in ihrer Complication nicht vereinzelt unter meinen Erfahrungen steht. Gegenteils kann ich versichern, dass ich mitunter mehrere Wochen zugebracht habe, um endlich die Verhältnisse zu klären.

XLI. Beobachtung.

XLI. Beobachtung.

„Ozaena." Heilung durch Behandlung mehrerer Nebenhöhlenempyeme.

Es ist dies mein erster Fall und betrifft eine 37jährige Dame, die ich damals, September 1890, noch mit der Bezeichnung „Ozaena" im Journal eingetragen finde.

Seit der Kindheit litt sie an Eiterung aus der Nase, die seit vier bis fünf Jahren fötiden Charakter angenommen hat. Es bilden sich weiche Borken, die nur mittels Ausspülens der Nase entfernt werden können und nach deren Entfernung die Nase geruchfrei wird. Subjectiv besteht Anosmie. Ein Teil der Borken gelangt auch in den Rachen und muss von da, besonders morgens, unter mühsamem Würgen herausbefördert werden. Der Kopf ist fortwährend eingenommen ohne besonderen Schmerz. Starkes Trockenheitsgefühl im Halse.

Die Untersuchung zeigt beiderseits durch Atrophie der unteren Muscheln sehr erweiterte untere Nasengänge, belegt mit vorwiegend links angehäuften Eiterborken. Beide mittleren Muscheln sind verkürzt, doch stark verbreitert, berühren beiderseits eng das Septum. Die linke ist nach unten noch so ausgedehnt, dass sie in Mitte der Nase den unteren Nasenraum ebenfalls fast verschliesst, daher Atmung links fast unmöglich. Dabei ist die Schleimhaut blassrosa, teils kleinkörnig, teils lappig degenerirt, ausserordentlich morsch, so dass die Sonde unter Blutung bei leichtem Drucke schon sie durchdringt. In den Choanen ist das Bild fast normal, nur dass alles, auch die mittleren Muscheln, atrophisch ist. Die hintere Rachenwand zeigt firnisartigen dünnen gelben Secretbeleg, unter dem die Schleimhaut blass und atrophisch ist.

Nach Entfernung der Borken aus der Nase sieht man deutlich flüssigen Eiter sich beiderseits zwischen mittlerer Muschel und Septum, links auch vom oberen und äusseren Teil der mittleren Muschel hervordrängen.

Der Tumor, den das Vorderende der mittleren Muschel links bildete, wurde mit der heissen Schlinge abgetragen. Trotzdem dauerte die Eiterung gleichmässig fort, wurde aber nach Weihnachten immer noch fötider. Der Tumor wuchs nach. Die Sonde gelangte jetzt durch den sehr dünnen Knochen der Muschel hindurch in eine Höhle, aus der sich sofort stinkender Schleimeiter entleerte. Diese Höhle, es handelte sich also um eine Knochencyste der mittleren Muschel, wurde nun breit eröffnet. Die Eiterung daselbst versiegte, dauerte aber im übrigen unvermindert fort.

Nun wurde die ganze Vorderhälfte der mittleren Muschel, deren Knochen durchweg cariös war, mit einer Knochenzange, (auf die Operationstechnik werde ich später eingehen), abgetragen und dabei weiter Caries und Empyem der

vordersten, obersten Siebbeinzellen gleich unter der Stirnhöhle gefunden. Diese wurden ausgekratzt und tamponirt, die Secretion verringerte sich, ohne jedoch aufzuhören. An der Stelle, wo die mittlere Muschel dem Septum angelegen hatte und die jetzt freigelegt war, zeigte sich eine rauhwandige Perforation, die auf der rechten Seite durch die mittlere Muschel noch verdeekt wurde.

Neue Sondirung zeigte Verbreitung der Eiterung auch noeh über den Rest der linken mittleren Muschel, da überall aus dem Knochen desselben sich Eiter entleerte. Daher wurde auch dieser abgetragen. Trotzdem bestand die Eiterung noch fort und es zeigte sich jetzt deutlich ihr Ursprung an der Aussenwand der linken Nasenhöhle aus dem hiatus semilunaris. In der That ergab eine Probepunction Eiter in der Kieferhöhle.

Am 22. Mai 1891 eröffnete ich daher dieselbe in Narcose von der fossa canina aus. Es entleerte sich furchtbar stinkender käsiger Eiter; die von Granulationen besetzte Wand wurde ausgekratzt und mit Jodoformgaze tamponirt.

In den nächsten vier bis fünf Tagen sistirte nun die Eiterung vollständig, dann stellten sich wieder leichte Borken in der Nase ein, während die Kieferhöhle ganz leer und trocken blieb.

Trotzdem begann die Eiterung wieder aufs neue und es zeigte sich, dass dieselbe noch aus der Keilbeinhöhle und aus einem haselnussgrossen, nach oben an die Orbita, nach vorne fast an die Nasenwurzel angrenzenden Hohlraume, der vordersten orbitalen Siebbeinzelle, unterhalten wurde. Infolge von Infection von dieser aus begann aueh die Kieferhöhle, sobald der Tampon gelockert wurde, wieder fötiden Eiter abzusondern.

Wollte ich alle Einzelheiten der Befunde und weiteren Behandlung anführen, würde dieser Bericht die doppelte Grösse erreichen, genug: in Narcose entfernte ich noeh sämtliche Knochen- und Weichteilpartien, die irgendwo Unebenheiten hervorbrachten, hinter denen Eiter stagniren konnte, eröffnete besonders breit die Keilbeinhöhle und den beschriebenen Hohlraum und entfernte dann nach oberflächlicher Abheilung der Wunden die Tampons der Kieferhöhle, die bisher alle paar Tage gewechselt worden waren, drainirte dieselbe mit Gummidrain und liess durchspülen.

Die Patientin blieb dann lange Zeit aus und kam mit Foetor wieder, nachdem derselbe schon lange Zeit verschwunden gewesen war.

Die Kieferhöhle war neuerlich inficirt, wurde jedoch durch geeignete Mittel, (worüber später), bald wieder trocken gelegt.

Mai 1892 bei einer Wiedervorstellung zeigte sich die Kieferhöhle leer. (Patientin spritzte nur alle paar Tage aus Vorsicht noeh durch), in der Nase befanden sich noch einige dünne, teils flüssige, teils vertrocknete Eiterbeläge ohne jeglichen Geruch, die von der Patientin alle Tage leicht durch eine Nasendouche entfernt werden können und die, wie sehr deutlich zu sehen, herstammen aus nicht überkleideten Wunden des Knochens am unteren Rande der Kieferhöhlenmündung und an der Keilbeinhöhle. Die Nase ist aber immer durchgängig für Luft, aus dem Rachen kommt gar kein Secret mehr, so dass dort auch die lästige Trockenheit ganz aufgehört hat und der Gestank ist, wie gesagt, ganz versehwunden. Der Kopf ist vollkommen frei und der Allgemeinzustand hat sich ganz wesentlich gehoben, so dass die früher sehr magere Dame jetzt eine ganz beträchtliche Rundung gewonnen hat. —

Soweit hatte ich seinerzeit berichten können: es war damit noch nicht abgetan: Einige Monate darauf klagte die Patientin, dass sich wieder Gestank einstelle und mitunter Borken von gleieher Beschaffenheit wie früher nach hinten kämen. Ich habe mindestens zehnmal in längeren Zwischenräumen die Nase untersueht: weder die Exhalationsluft noch die dünnen und spärlichen Eiterbeläge verriethen den mindesten Foetor und ieh wäre geneigt gewesen, die Angaben der Dame auf Parosmien zurückzuführen oder kurzweg mich zu entschliessen, den Fall als ebenso rätselhaft wie die „Ozaena genuina“ anzu-

sehen. Endlich sah ich aber eines Tages an der linken Septumseite einen kleinen halbfesten Eiterbelag, nach oben und unten ohne erweisbaren Zusammenhang mit irgend einer verdächtigen Stelle. Die Sonde wurde dort angelegt und führte auf rauhen Knochen, dieser war durchgebrochen in einen Hohlraum innerhalb der rechten mittleren Muschel, die ich unterdessen, da aus der rechten Nasenseite seit langer Zeit nichts gekommen war, ganz vernachlässigt hatte, und in der That: dort sass der so lange gesuchte Herd des stinkenden Eiters. Er wurde freigelegt und, es sind seitdem zwei Jahre vergangen, von diesem Augenblicke an ist der Gestank und die neuerliche Borkenbildung verschwunden, links secernirte die vorderste Keilbeinhöhlenpartie noch etwas flüssigen, vollkommen geruchlosen Eiter, die Patientin aber, früher des Gestankes wegen zu jedem Eingriff bereit, erklärt sich für geheilt, so dass sie auch nicht einmal die Abheilung dieser Partie beschleunigt sehen will.

Fasse ich alle diese Tatsachen und Erwägungen zusammen, so gelange ich zu dem Satze, dass

1. Eine Flächensecretion der Nase bei „Ozaena“ noch nirgend erwiesen, dass

2. Im Gegenteil der Nachweis der Herkunft des Secretes von Herderkrankungen für eine grosse Reihe von Fällen sicher erbracht, für eine andere Reihe in hohem Grade wahrscheinlich gemacht worden ist.

2) Warum stinkt dieses Secret?

Der Gestank hat den Rhinologen das meiste Kopfzerbrechen gemacht, dieses Symptom hat der „Krankheit“ ihre Benennung gegeben, dieses soll sie auch nach vielfachen Annahmen charakterisiren. Diejenigen Autoren, die so ausschliessliches Gewicht auf dasselbe legen, vergessen aber die Würdigung der anderen Momente und es geht doch nicht an, die Borkenbildung und die Atrophie einfach aus dem Spiele zu lassen. Der einfachste Hinweis auf die Hinfälligkeit dieser einzigen Stütze besteht aber in der Frage, was denn stinken würde, wenn gar kein Secret da wäre? Und gewiss hat der Gestank mit der Production des Secretes gar nichts zu thun.

Ich kann mich auch hier auf das beschränken, was ich an meinen Fällen als sicher erkannt habe.

Am einfachsten löst sich auch diese Frage durch das Kreuzexperiment: Diejenigen Momente, deren Beseitigung wiederholt die Beseitigung auch des Gestankes zur Folge hat, dürfen als Ursache desselben angesehen werden.

Diese Momente sind nun verschiedenartige: In einer Reihe der voraufgeführten Fälle verschwand der Gestank vollständig, sobald nur dem Eiter freier Abfluss geschaffen war, (Fall 1, 2, 6, 11, 12, 15, 18, 22, 24, 25), die Annahme ist demnach gerechtfertigt, dass derselbe nur auf Retentionsfäulnis innerhalb der Höhlen oder an ihrem Ausführungsgange beruhte.

Zweimal, (Fall 8 und 21), verschwand der Gestank des noch weiter abgesonderten Eiters, nach Abtragung adenoïder Vegetationen. Nachdem ich bei mehreren Gelegenheiten beobachten konnte, dass ein am oberen Choanenrand nach hinten fliessendes Secret sich an der vergrösserten Rachenmandel sozusagen staute, so dass auch der Ausfluss aus den ursprünglichen Herden selbst aufgehalten wurde, kann ich die Einwirkung dieser Geschwülste auf die Gestankerzeugung auch nur im obigen Sinne als Retentionsfäulnis deuten.

In einem Fall, (3), war der Foetor zweifellos auf einen Sequester zurückzuführen, nach dessen Entfernung er sistirte.

Dreimal endlich trat der Gestank an den Borken, die sich aus dem noch nicht beseitigten Secret zu bilden wieder anfingen, immer erneut auf.

Diese Fälle stehen im Gegensatze zu einigen anderen, bei denen auch die Borkenbildung noch ziemlich lange bis zur Heilung, jedoch immer geruchlos, bestand. In allen drei Fällen war das frische, flüssige Secret, wie es unmittelbar an den Ausmündungen der Höhlen gewonnen werden konnte, geruchlos, erst in der Nase bildete sich der Foetor. Trotzdem für beide Arten, sowohl die geruchlosen als die fötiden, das Moment der Ablagerung am Nasenboden, welche die Umwandlung der Secretion in Borken bewirkt, gleicherweise galt, ist durchaus nicht von der Hand zu weisen, dass bei letzteren Fällen die Ablagerung um so viel länger stattfand, dass es zur Fäulnis kommen musste. Hierfür spricht mir insbesondere, dass in allen anderen Fällen die Patienten, nachdem erst einmal der erste Eingriff stattgefunden hatte, die Borken, sofern noch solche auftraten, leicht und häufig ausschneuzen konnten, während gerade bei diesen drei Patienten das Secret sich in dem sehr ausgebuchteten Nasenboden staute und von dort auch nur mit grösster Mühe entfernt werden konnte.

Also nicht einmal für diese Fälle braucht es der Annahme anderer als rein mechanischer Momente zur Erklärung. (Hier kommt denn auch Hopmann's Disposition zur Geltung, insoferne die anatomischen Verhältnisse zur Bildung von Borken aus flüssigem Secret disponiren.)

Wenn also wirklich bakteriologische Untersuchungen noch irgend welches Interesse beanspruchen könnten, ist gegenüber den bisher vorliegenden Bacillenzüchtungen hervorzuheben, dass die Geruchlosigkeit des frischen Secretes mit Sicherheit darauf hinweist, dass es sich nur um saprophytische Spaltungen handeln kann, dass also irgend welche specifische Einwirkung irgend welcher Bacterienarten auf die Erzeugung des secretorischen

Processes gerade aus diesen Beobachtungen heraus wieder verneint werden muss.

Diese Betrachtung wäre unvollkommen, (da alle obigen Darlegungen einen specifisch „ozaenösen“ Process von anderen fötiden Eiterungsprocessen der Nase zu scheiden nicht gestatten), wenn nicht auch auf die Bedeutung des Gestankes bei denjenigen Eiterungen eingegangen würde, die nicht die Merkmale der „Rhinitis atrophicans fötida“ tragen.

Als Ursachen des Gestankes haben hier zu gelten: entweder Fäulnisvorgänge an den Entstehungsorten, wie sie durch Weichteil- oder Knochennekrosen oder auch Fremdkörper bedingt werden, (zu letzteren rechne ich besonders auch die cariösen Zähne bei dentalem Kieferempyem), oder Fäulnis des vorher nicht fötiden Eiters innerhalb der ergriffenen Höhlen. Ich habe solche reine Stagnationsfäulnis mehrfach an Kieferhöhlen, einigemale auch an Keilbeinhöhlen beobachtet: das ausgeschneuzte Secret war fast oder ganz geruchlos, höchstens periodisch fötid, während der innerhalb der Höhlen, an deren Grunde gelagerte Eiter mephitisch stank.

Endlich habe ich an zwei Fällen dasselbe mechanische Moment beobachten können, welches die Fortdauer des Gestankes bei einigen Fällen von „Ozaena“ verursacht hatte. Beidemale handelte es sich um multiple Empyeme, die erst seit einigen Jahren bestanden, mit stinkender Borkenbildung in nicht weiten Nasen, abgesehen davon, dass bei beiden die unteren Nasengänge infolge tiefer Ausbuchtungen des Nasenbodens sehr geräumig waren. Solange die Absonderung andauerte, staute sich das Secret in diesen Buchten und blieb borkig und fötid.

Wie vorauszusehen, waren also die Ursachen des Gestankes bei denjenigen Herdeiterungen, die das Bild der „Ozaena“ boten, identisch mit den Ursachen derselben bei anderen stinkenden Eiterprocessen der Nase.

Von letzteren nehme ich auch nicht die syphilitischen aus. Wo deren Secret, und das ist ja nichts seltenes, stinkt, da kann man sicher sein, dass es sich nicht bloss um eine secundäre Atrophie, um einen ganz abgelaufenen Process handelt, sondern dass nekrotisches Gewebe in der Nase oder ihren Nebenhöhlen steckt. Es lohnte sich, wegen zu reichlichen, wohl jedem Rhinologen zur Verfügung stehenden Materials, nicht, hiefür Beispiele anzuführen, es muss nur ausgesprochen werden, dass mir noch kein Fall stinkender Borkenbildung nach Ausheilung syphilitischer Nasengeschwüre untergekommen ist, in dem nicht der Nachweis dieses Umstandes auch dadurch zu führen gewesen wäre, dass der Gestank, auch wenn die Borkenbildung

nicht aufhörte, nach Entfernung von Sequestern oder Auskratzung morscher Knochenpartieen wich.

Es lohnt sich aber, dies ausdrücklich hervorzuheben, weil vielfach solche „syphilitische Ozaenen“ unablässig weiter durch specifische Kuren und Nasendouchen gequält werden, natürlich ohne irgend welchen Nutzen, bis sie endlich einmal in eine Hand geraten, die die, nebenbei gesagt, unglaublich vernachlässigte Sondirung*) vornimmt, (um gar nicht von einfacher Ocularuntersuchung, die oft schon zum Ziele führt, zu reden). Dann findet man leicht die wahre Ursache des Gestankes und kann diesen schnell beseitigen.

Es ist wahr, der Gestank syphilitischer Nasen unterscheidet sich zumeist von allen anderen durch die mitunter geradezu unleidliche Intensität, das hat aber keinen anderen Grund als den, dass die bei der Syphilis bekanntlich oft ungemein rasche und ausgebreitete Nekrose so grosse Massen von todtem, faulendem Material schafft, dass der Gestank nur von dem der Gangrän erreicht wird. Dafür ist es aber auch, mir wenigstens, unmöglich, einen Qualitätsunterschied beider Gestanksorten herauszufinden.

Die Frage nach der Ursache des Gestankes kann nicht genügend beantwortet werden, ohne dass Rechenschaft gegeben wird, warum in einer Reihe von Fällen borkiges Secret geliefert wird, welches aber nicht stinkt.

Es ist gewiss nicht leicht, eine allgemeingiltige Antwort zu geben, umsomehr als die Fälle dieser Art, die man auch als „Rhinitis atrophicans sine foetore“ bezeichnet hat, zu den selteneren gehören. Am ehesten wird man die Erklärung genehmigen können, dass es zumeist solche Fälle sind, in denen Heilungseffecte, wie wir sie oben an Fällen stinkender Borkenbildung durch Kunsthilfe erzielt sahen, durch die Natur im Verlaufe der Krankheit erreicht wurden. Das gilt also für Fälle, in denen früher Gestank bestand und man muss dann annehmen, dass entweder nekrotische Knochen oder Weichteile sequestrirt und dann ausgestossen wurden oder, was häufiger, ungünstige, Retention verursachende Abflussverhältnisse durch Erweiterung der Ausführungsgänge, komme diese durch Alterswachstum oder entzündliche Atrophie vorher geschwellter Teile zu Stande, sich ändern.

Auch Fälle abgelaufener Syphilis, die nicht als solche erkannt werden, mögen hier unterlaufen. Wenigstens ist es so häufig, in durch Syphilis ausgeräumten Nasen nach langen Jahren

*) Diese Vernachlässigung ist allerdings keine allgemeine, insbesondere ist hier die eifrige Empfehlung der Sondirung durch Schuster[142]) anerkennend hervorzuheben.

noch und nachdem schon lange alle nekrotischen Teile verschwunden sind, geruchlose Borkenbildung zu finden, dass es nahe liegt, diese Ursache auch für manche Fälle anzunehmen, in denen der syphilitische Ursprung nicht ohne weiteres erhellt.

Zu letzterer Annahme drängt mich die Beobachtung, dass grosse Defecte der Muscheln derart vernarben können, dass später dieselben einfach atrophisch erscheinen, ohne doch im wesentlichen andere Formen darzubieten, als vorher, abgesehen von der Verkleinerung. Dies habe ich ganz besonders schön beobachten können dort, wo ich selbst Muscheln ganz oder partiell abgetragen habe. Speciell gedenke ich eines Falles von Tuberculose der Nasenschleimhaut, die die untere linke Muschel derart ergriffen hatte, dass ich genötigt war, dieselbe, Knochen und alles, fast bis ganz hinten, mit der Knochenzange abzutragen. Nach der Verheilung hätte ich ohne Kenntnis meines Eingriffes niemals erkennen können, dass ein solcher stattgefunden hatte, denn es hatte sich die restirende Schleimhaut wieder derart formirt, dass eine atrophische untere Muschel vorzuliegen schien. Aehnliches, wenn auch nicht so ausgeprägt, sah ich noch öfter. (Auch Walb[143]) konnte „einen Defect am Knochengerüste nirgendwo constatiren, ebensowenig, dass ein Knochenstück entfernt worden", an einem Patienten, dem ein anderer Arzt Knochen ausgebrochen hatte.) Ausserdem weisen auf Syphilis als Ursache der Atophie gewisse, an der mittleren Muschel vorzugsweise auftretende Wucherungen hin.

Nach Ablauf einer Nasensyphilis ist es nicht selten, blasse, brüchige, leicht gekörnte oder auch glatte, bald lappige, bald mehr kugelige Geschwulstbildungen, meistens der Schlinge zugänglich, in der Nase zu sehen. Dieselben bestehen ausser aus Wucherungen von Bestandteilen der Schleimhaut, besonders der Schleimdrüsen, meistenteils aus einer starken, kleinzelligen Wucherung von dem Aussehen eines Medullarsarcoms.

Solche Geschwulstbildungen konnte ich auch in mehreren Fällen von scheinbar primärer Muschelatrophie constatiren, Fälle, die nur deswegen, weil kein Defect sichtbar war, sich nicht als syphilitische bezeichnen liessen. Denn in der That lassen nur Defecte eine stricte Unterscheidung für manche Fälle abgelaufener Syphilis zu, so dass beim Anblick mancher Nase man sich sagen muss, ohne die Löcher der Scheidewand etc., (falls nicht noch sonstige für Syphilis characteristische Residuen, wie Löcher im Gaumen etc. vorliegen) wäre es nicht möglich, die Weite der Nase als durch Muschelulceration enstanden, zu erkennen.

Dass gerade bei abgelaufener Nasensyphilis die Borken nicht mehr stinken, scheint mir darin begründet, dass die Ab-

sonderung einerseits nicht so reichlich, die Weite der durch Syphilis zerstörten Nasen andererseits so gross ist, dass eine Austrocknung des Secretes früher zu Stande kommt, als die Fäulnis Zeit hat, Platz zu greifen. Denn letztere kann nur bei Anwesenheit von Flüssigkeit zu Stande kommen. Trockne Substanzen faulen nicht.

Das ist übrigens die einzige Beziehung zwischen Gestank und Borkenbildung; von jener mystischen Anschauung, wonach gerade nur in den Borken jener „charakteristische" Foetor zu Stande komme, kann nichts als bewiesen gelten, als der Umstand, dass gerade eine intensive und rasche Umwandlung des Secretes in Borken geeignet ist, Gestankbildung zu verhindern. Das leitet uns aber zur Beantwortung der dritten Frage:

3) Warum hat das stinkende Secret die Form von Borken?

Da, wie allgemein wohl, (mit Ausnahme von E. Fränkel), zugegeben wird, die Borken nichts sind als getrockneter Eiter, so bleibt nur eine physikalische Erklärung, dass nämlich dieses Secret wasserärmer oder die Möglichkeit der Austrocknung grösser sein muss, als sonst, oder dass beide Bedingungen zusammentreffen. Die erstere Bedingung ist noch nicht experimentell untersucht worden, doch habe ich entschieden bei einigen Fällen den Eindruck gewonnen, dass dem so sei. Gerade diejenigen Fälle nämlich, in denen die grösste Neigung zur Borkenbildung bestand, zeigten ein vorwiegend schleimiges, geballtes Secret, während in anderen wieder mehr der flüssige, ungeformte Charakter vorwog. Gleichgiltig aber, wie das Secret beschaffen, wenn es sogleich nach der Production entleert würde, könnte es noch nicht trocken sein, es muss also sich so lange in der Nase aufhalten, bis es ausgetrocknet ist, sonst entstehen keine Borken. Die Bedingungen für diese Austrocknung existiren ja vorwiegend in sehr weiten Nasen, weil dort die Luftmenge grösser und die auf grössere Flächen sich verteilende Secretschicht dünner ist; dass aber dieser Umstand allein nicht zur Erklärung zureicht, zeigt das Zustandekommen von Borken auch in engen Nasen. Es liegt noch viel mehr daran, dass der Exspirationsstrom zur Entfernung der Borken nicht zureicht, entweder weil seine Dichtigkeit und damit seine Geschwindigkeit zu gering ist, um als genügende vis a tergo zu wirken oder weil er über das Secret wegstreicht, anstatt dasselbe von hinten zu erfassen, wie dies bei den weiten und tiefen Buchten abnorm weiter Nasen zutrifft, oder weil er gar nicht in gewisse Buchten gelangt, die sich in engen Nasen schon von vornherein

finden oder durch Schwellungen resp. Neubildungen zu Stande kommen.

Endlich kann auch alles dieses nicht zutreffen und das Secret wird doch nicht herausgeblasen, weil es von vorneherein zu klebrig ist, als dass es so leicht von der Schleimhaut losgerissen werden könnte. —

Fassen wir das Ergebnis der vorstehenden Betrachtungen oder vielmehr tatsächlichen Feststellungen zusammen, so bleibt nichts von jenen mystischen Hypothesen übrig, deren man bis vor kurzer Zeit nicht entraten zu können glaubte, um den Symptomencomplex der „Ozaena“ zu erkären, als Resultat erscheint dagegen:

1. Ein einheitliches pathologisches-anatomisches Bild, welches nur bei stinkender Borkenbildung in weiten Nasen zu finden wäre, gibt es nicht,
2. Eine hereditäre oder anatomische Disposition, welcher ein eigentümlicher, als „Rhinitis atrophicans foetida“ bezeichneter Process entsprechen müsste, gibt es nicht,
3. Dass überhaupt ein solcher Process, d. h. eine eigentümliche Entzündung der Gesamtschleimhaut der Nase, welche sich in Production stinkender Borken und Atrophie äussert, existire, ist unerwiesen,
4. Die Existenz einer „genuinen Atrophie“ ist unerwiesen,
5. Dass sämtliche Fälle von stinkender Borkenbildung auf Nebenhöhleneiterungen beruhten, ist widerlegt.

Mit einem Worte: Keine der bisher geltenden Theorien noch überhaupt die Existenz einer „Krankheit“ Ozaena sind erwiesen.

Dagegen ist erwiesen:

1. Dass in einer Reihe gründlich untersuchter Fälle das Secret von Herdeiterungen verschiedener Art herstammte,
2. dass die Bildung von Borken sowohl wie von Gestank unter verschiedenen Bedingungen zu Stande kommt und
3. dass beide Erscheinungen häufig gleichzeitig, häufig aber auch jede für sich vorkommen und zwar sowohl mit als ohne Atrophie der Schleimhaut.

Daraus lässt sich weiter abstrahiren, dass wir nicht die Berechtigung haben, den Namen „Ozaena“ anders denn in symptomatischem Sinne zu gebrauchen und dass der Name „Rhinitis atrophicans foetida“ bis zur Erbringung besserer Beweise für die Existenz eines Processes, der durch diesen Namen bezeichnet wird, fallen gelassen werden muss.

Gehen wir weiter in der Betrachtung des Secretes, so fällt bei vielen chronischen Fällen von Naseneiterungen eine Periodicität der Eiterung auf und zwar in doppeltem Sinne. Man erfährt z. B. von den Patienten, dass die Absonderung hauptsächlich des Morgens nach dem Erwachen resp. in den nächsten Stunden darnach am stärksten ist oder allein zu diesen Zeiten auftritt. Man hat nun diese Eigenschaft den Antrumempyemen allein vindiciren, sie sogar dadurch von anderen Herdeiterungen unterscheiden wollen, und zwar mit Hinsicht auf die Bauart der Kieferhöhle. Darnach ist ja allerdings die Ausführungsöffnung bei der Rückenlage ziemlich am höchsten, in Bauchlage am tiefsten gegen die Grundausbuchtung der Höhle gelegen und strömt in letzterer Lage die etwa darin enthaltene Flüssigkeit am leichtesten ab. Ganz gewiss entleert sich daher eine Nachts über in Rückenlage gefüllte Kieferhöhle beim Aufrichten leichter in die Nase und dann nach aussen.

Andererseits aber zeigt sich dieselbe Erscheinung auch bei den Erkrankungen anderer Höhlen, und wenn dieselben, abgesehen von der Keilbeinhöhle, auch schon in Rückenlage sich in die Nase entleeren können, so besteht diese Möglichkeit doch auch für die Kieferhöhle, wie ich mehrmals sah. Aber das so entleerte Secret wird bei Nacht nicht weiter nach aussen befördert und häuft sich daher geradeso in der Nase resp. in den Ausführungsgängen der Nase an, um dann beim Aufrichten, oft erst durch die Bewegung, recht in den Bereich des Luftstromes gebracht, jedenfalls aber erst im wachen Zustande derart belästigend zu werden, dass die Ausschneuzung dadurch veranlasst wird.

Es ist daher das einmalige Ausschneuzen grosser Massen am Morgen ebensowenig charakteristisch gerade für die Highmorshöhle, als sie notwendig bei dieser vorkommen muss. Denn es gibt auch Fälle letzterer Art, in denen den ganzen Tag über ziemlich gleich viel von Zeit zu Zeit ausgeworfen wird.

Die andere Periodicität ist die, dass die Eiterungen aus der Nase oft monatelang minimal, ja unmerklich werden, um plötzlich wieder mit früherer Heftigkeit aufzutreten. Gewöhnlich sind jedoch die Perioden nicht so langdauernd, sondern erstrecken sich nur auf Wochen oder mehrere Tage. Ihr Verhalten zu den Jahreszeiten resp. zur Witterung ist bei den verschiedenen Individuen durchaus different, in jedem einzelnen Falle aber constant. Das heisst, bei dem einen verschlimmert sich der Zustand im Sommer bei trockenem Wetter, vielleicht durch den Staub etc. veranlasst, bei anderen unter dem Einfluss rauher Witterung. Letzteres ist allerdings das häufigere.

Fast regelmässig aber tritt mit dem Nachlass der Eiterung,

(falls sich derselbe nicht auf längere Zeit erstreckt), eine Verstärkung der sonstigen Beschwerden ein, daher ist derselbe weniger als eine Verminderung, denn als eine Retention der Secrete aufzufassen, als deren Ursache zufällige oder durch Schwellung umliegender Partieen, wie bei Catarrh, veranlasste Verlegung der Ausführungsgänge zu betrachten ist. Allerdings kommen nicht bei jedem Schnupfen derartige Zuschwellungen zu Stande, im Gegenteile fühlt mancher Patient gerade dann Erleichterung. Ob das auf stärkerer Verflüssigung zäher Secrete, ob auf anderen Umständen beruht, kann nur von Fall zu Fall entschieden werden.

Eine weitere Eigentümlichkeit ist die Einseitigkeit der Eiterung. Doch ist diese mehr in positivem Sinne zur Diagnose einer einseitigen Affection zu verwerten, als dass sie, wenn nicht vorhanden, gegen eine solche sprechen würde. Denn obgleich der Eiter nachgewiesenermassen in einem concreten Falle nur aus den Gebilden der einen Nasenseite stammt, kann er doch von hier aus in den Nasenrachenraum fliessen und von dort aus durch beide Nasenseiten nach vorne ausgeschneuzt werden. Wenngleich nun die Patienten oft unrichtig das Vorhandensein einer einseitigen Absonderung läugnen, da sie nicht merken, dass der Eiter nur aus einer Seite kommt, so ist doch das geschilderte Vorkommnis doppelseitiger Secretion bei einseitiger Herderkrankung nicht zu selten. Man sieht dann in beiden Seiten Eiter angehäuft und hat alle Mühe, nachzuweisen, woher derselbe eigentlich stammt. Es wäre daher durchaus verfehlt, aus einem derartigen Befunde ohne weiteres folgern zu wollen, dass eine doppelseitige Affection vorliege. Wie eine solche weiterhin auszuschliessen, wie auf ihre wahre Quelle zurückzuführen, das gehört zur speciellen Diagnostik.

Erscheint das Secret immer nur auf einer Seite, so wird die Vermutung gerechtfertigt sein, den Herd auch auf dieser Seite zu finden, aber — es gibt eben in der Pathologie keine mathematischen Gesetze — Burger[144]) hat die erstaunliche Tatsache der Anhäufung von Borken auf der einen Seite beobachtet, welche in Wirklichkeit nur von einem Kieferhöhlenempyem der anderen Seite stammten und ich habe einen ganz analogen Fall gesehen, bei dem das Secret gleichfalls durch den oberen Pharynx hinübergelangt war, zwei weitere, bei denen verborgene Septumperforationen den Verkehr vermittelten.

Endlich kann auch das Paradoxon einer Naseneiterung ohne Entleerung von Eiter aus der Nase beobachtet werden. In einer Reihe von Fällen, in denen man aus anderen Symptomen eine Nebenhöhleneiterung erschliessen resp. als Ur-

sache feststellen kann, geben die Patienten auf das bestimmteste an, dass ihre Nase nicht übermässig secernire, ja sogar sehr trocken sei. Forscht man aber weiter, so ergibt sich, dass sie an starker „Verschleimung im Halse“, oder wie immer die oft recht rätselhafte Bezeichnung, die Kranke den beobachteten Erscheinungen beilegen, lauten mag, leiden. Es fliesst nämlich sämtliches Secret in den Nasenrachenraum, von da in noch tiefere Teile und wird, besonders morgens, und am häufigsten in Form zäher Borken oder Kugeln unter heftigem, mitunter zu Blutungen führenden Räuspern und Krächzen losgehustet oder — gewürgt.

Die Erscheinungsstelle des Eiters wird häufig in diagnostischer Absicht beachtet. Mit Recht, soweit das den Verdacht in bestimmte Richtung lenkt, zum diagnostischen Beweis aber reicht dieses Symptom meistenteils nicht zu. Denn der Eiter kann sich innerhalb der Nase viel weiter verbreiten, als seiner ursprünglichen Ergiessung entspricht und kann, begünstigt durch den coulissenartigen Aufbau des Naseninnern, gerade dort deutlich sichtbar werden, wo er erst hingeflossen ist, während der Weg, auf dem er dorthin gelangte, unsichtbar bleibt. Wir haben so Stirnhöhleneiter weit hinten und Keilbeinhöhleneiter weit vorne, Kieferhöhleneiter hinten am Septum und Secret der vorderen Siebbeinzellen am hiatus semilunaris gesehen. Je nachdem die untere Muschel mehr nach vorn, mehr nach hinten geneigt ist, fliesst Antrumsecret in die Nase oder den Nasenrachenraum; je nachdem das ostium maxillare eng gebaut hoch oben oder weit klaffend gleich über dem Muschelknochen sitzt, sehen wir den Eiter scheinbar aus der Keilbeingegend fliessen oder den unteren Nasengang erfüllen. Eiter, der mittleren Muschel anklebend, kann bei enger Nasenstructur zwischen jener und dem Septum durch Capillarität bis zur lamina cribrosa aufsteigen oder durch die pumpenartig wirkenden Stösse der in engen Nasen stark strömenden Luft hinaufgetrieben werden, — wir haben von alledem Beispiele gesehen.

Auch jene Secretmengen, welche mitunter dem Nasenboden auflagern, entstammen bald diesem Raum selbst, bald den entferntesten anderweitigen. Man beachte stets, dass fast jeder Hohlraum der Nase ebensowohl Herd als Stapelpatz von Eiter sein kann.

Hat man Verdacht, dass der Eiter nicht daher komme, wo er erscheint, so kann man sich dadurch helfen, dass man den Weg durch Einlegen eines kleinen Wattetampons zwischen der Erscheinungs- und vermuteten Ursprungsstelle unterbricht. Nach einigen Stunden oder einem Tage nachcontrolirend sieht

man dann den originären Eiter, abgedämmt von weiterer Ausbreitung, an seinem wirklichen Herd.

Dies Mittel, zwar sicher, doch in der Ausführung sehr viel Exactheit und genaue Beobachtung erfordernd, versagt aber ganz, will man zwischen Nasen- und Racheneiterung unterscheiden.

Um zu ermitteln, ob der in beiden Räumen, (dem obersten Pharynxabschnitt und der Nase), resp. nur in einem derselben lagernde Eiter aus der einen oder anderen Höhle stamme, müssen weitere Beobachtungsmittel hinzugezogen werden. Findet man den Nasenrachenraum zwar mit Secret mehr oder weniger gefüllt, aber in seinen Wandungen normal, so muss natürlich ohne weiteres in der Nase gesucht werden.

Aber auch positive Befunde pathologischer Veränderungen in demselben schliessen nicht den nasalen Ursprung aus. Insbesondere beim Vorhandensein adenoïder Vegetationen darf man sich nicht allein auf diesen Befund verlassen, wie die Beispiele von gleichzeitigem Nebenhöhlenempyem zeigen.

Sieht man zwar die Hauptmenge des Eiter's im Nasenrachenraum, solchen aber auch beispielsweise vorne im mittleren Nasengange an einer Stelle, hinter der keine Exspirationsluft eindringen kann, so darf man versichert sein, dass hier, nicht hinten der Erkrankungsherd zu suchen ist, da hinten erzeugter Eiter nur durch Exspiration nach vorne und oben gelangt, nicht hinauffliessen kann. Das ist nur ein Beispiel für viele Eventualitäten, die sogleich die Untersuchung in bestimmte Bahnen zu leiten geeignet sein werden.

Bei grösserer Unklarheit ist eben nur, nach geeigneter Entfernung des Secretes, eine ganz genaue Inspection und Sondenuntersuchung im Stande, den wahren Herd des Eiters zu entdecken, und fast immer wird man gut thun, sich nicht mit noch so erheblichen pathologischen Befunden zu begnügen, ehe nicht die normale Beschaffenheit aller jener insbesondere weiter nach vorne gelegenen Stellen nachgewiesen ist, an denen noch Eiter erblickt werden kann.

Ganz besonders gilt das, wie schon hervorgehoben, für die mittleren Nasengänge, während im unteren Nasengange befindlicher Eiter nicht in ebensolchem Masse Verdacht auf eine Erkrankung derselben erwecken muss, da dieser viel mehr als allgemeiner Ausflusskanal für anderwärts herstammende Secrete dient.

Die Schwierigkeit einer Differentialdiagnose kann es mit sich bringen, dass man sich nicht entschliessen kann, den einen oder den anderen positiv vorhandenen Befund mit Sicherheit als Ursache der Eiterung auszusprechen. Dann ist es zur Ent-

scheidung notwendig, dass man zunächst den einen Herd in Angriff nimmt. Heilt dann die Eiterung, gut, wenn nicht, so weiss man bestimmt, dass der andere, (resp. ein anderer), Haupt- oder Mitschuldiger ist und kann sich gegen diesen wenden.

Nicht unerwähnt darf auch der Unterschied zwischen der Lunge und der Nase entstammendem Eiter bleiben. Die Fälle, dass an Naseneiterungen Leidende für lungenkrank angesehen werden, bilden durchaus keine Seltenheit. Sorgfältige Erforschung der Art, wie der Auswurf zu Tage gefördert wird, bringt leichte Entscheidung; auch der dümmste Patient weiss anzugeben, ob er denselben aushustet oder zuerst mittels angestengter Aspiration aus der Nase aufzieht. Eventuell muss man ihm letzteren Akt vordemonstriren. Dass im Zweifelsfalle die Lunge auch und zwar wirklich sorgfältig untersucht werden muss, sollte eigentlich selbstverständlich erscheinen.

Von sehr grosser Wichtigkeit ist schliesslich noch ein Umstand, der mir schon vielfach aufgefallen ist und der bisher entbehrten Beachtung sehr wert erscheint, dass nämlich häufig zugleich zweierlei Secret in eiternden Nasen auftrittt: So sieht man einmal schleimige, bernsteinfarbene geformte Ballen und formloses, gelbes, bald zäheres, bald flüssigeres Secret. Während das letztere, mitunter in recht spärlicher Menge, allein sich der unmittelbaren Inspection darbietet, entleert sich ersteres in solchen Fällen häufig erst dann, wenn man mit der Sonde in die Nasengänge resp. in Nebenhöhlen eingedrungen ist. Diese Unsichtbarkeit der geballten Klumpen legt die Annahme nahe, dass dieselben den eigentlichen Herden, die formlosere und mehr eitrige Absonderung nur den mit der Nase zusammenhängenden Rändern derselben entstamme.

Anderemale, nachdem die Nase aufs sorgfältigste von mehr oder weniger massenhaftem Eiter gereinigt worden ist oder auch, nachdem man solchen, z. B. durch Probedurchspülung, aus gewissen Hohlräumen herausbefördert, dieselben also scheinbar ganz entleert hat, wird ein oder der andere Teil des Gesichtsfeldes durch mitunter grössere Mengen wasserfarbenen jedoch fadenziehenden, formlosen Schleims verhüllt, der bestimmt aus irgend einem Hohlraum kommen muss, da nur gewisse Teile der Nase, meist der obere vorderste Abschnitt, sich damit immer wieder, auch nach dem Abwischen, anfüllen. Dieses Nacheinander ist darauf zu beziehen, dass in vielen Höhlen das Secret zunächst rein schleimig ist, während die Eiterproduction längere Zeit beansprucht. Der zuerst entleerte Eiter stammte also aus einer früheren Secretionsperiode, während der unter unseren Augen immer wieder auftretende Schleim das Product der während der Zeit der Beobachtung fortdauernden

Secretion darstellt, welche noch nicht Zeit genug gefunden hatte, ebenfalls eitrig zu werden. Die Kenntnis dieses Umstandes besitzt ausserordentliche Wichtigkeit für die Diagnose, die aus demselben erhellende Gleichwertigkeit des Schleims mit dem flüssigen Eiter erlaubt, ja zwingt uns, unsere Beobachtungen an ersterem auf den gleichen Hohlraum, der uns als Quelle des letzteren erscheint, zu beziehen und so massgebende Folgerungen in Bezug auf Grösse und Lage des Eiterherdes anzustellen.

Eine, wenn auch seltener, bei Naseneiterungen auftretende Absonderung besteht in

II. Blutungen aus der Nase.

Mitunter kennzeichnen sich solche nur durch bräunliche, rötliche oder schwarze Verfärbung des Secretes, häufiger treten beim Schneuzen geringe streifige Blutbeimengungen auf, die man bei gelegentlicher Untersuchung meist auf die typische Blutungsstelle vorne am Septum zurückführen kann. Dort entstehen sie beim Losreissen von Borken, welche hier als an einer trockeneren Stelle mit Vorliebe kleben bleiben, sei solches Losreissen durch Schneuzen, sei es durch Kratzen bewirkt. Mitunter sizt die blutende Stelle am Septum auch höher, in der Projection der mittleren Muschel, oder an den Muscheln selbst und die Gefässzerreissung ist dann gewöhnlich durch oberflächlichere oder tiefere Erosion zu erklären, wie sie bei Empyemen der Nebenhöhlen an durch Secret häufig angeätzten Stellen zu entstehen pflegt.

Besonders characteristisch aber sind ausser solchen spontanen, immerhin selteneren Blutungen diejenigen, welche bei der leisesten Berührung, mit der Sonde etc., erfolgen. Wenn man bei vorhandenen Knochenerkrankungen noch so zart z. B. in den mittleren Nasengang eindringt, kommt es fast regelmässig zur Blutung, oft in gar nicht unbeträchtlichen Mengen.

Alle diese beschriebenen Hämorrhagien aber sind doch belanglos, resp. stehen von selbst. Um so interessanter dagegen ist die Bebachtung eines Falles von annähernder Verblutung bei einem Keilbeinhöhlen-Siebbeinempyem, die ich einmal machen konnte.

XLII. Beobachtung. Der 36jährige Patient stand schon geraume Zeit wegen des bezeichneten Leiden's der linken Nasenseite und Empyem's der gleichnamigen Kieferhöhle in Behandlung. Eines Tages, ohne dass vorher irgend ein Eingriff stattgefunden hätte, fing er unterwegs aus der linken Nase zu bluten an und zwar gleich nicht tropfenweise, sondern continuirlich. Trotzdem stellte er sich erst

zwei Stunden später bei mir ein, ununterbrochen derart blutend, dass trotz vorgehaltenen Taschentüchern der Weg vom Haustor bis zum Sprechzimmer eine blutige Fährte darstellte. Soweit sich bei der andauernden starken Blutung sehen liess, kam selbe hoch oben zwischen mittlerer Muschel und Septum her, war aber so gewaltig, dass trotz fest eingestopfter Wattetampon's das Blut in plätscherndem Strahl durch die rechte Nasenseite und Mund abfloss. Eben griff ich, um endlich so der Blutung beizukommen, zur Bellocque'schen Tamponade, als, es mochten vielleicht fünf Minuten seit meinen Bemühungen verflossen sein, Patient collabirte und ohnmächtig wurde. Sogleich stand jetzt die Blutung und kehrte auch, trotzdem ich sogleich den Ohnmächtigen, fast Pulslosen invertirte und ihm später heissen Grog einflösste, nicht mehr wieder; es scheinen dann die vorderen Tampons genügt zu haben.

Am folgenden Tage zeigte sich nach Entfernung der Tamponade noch deutlicher ein Coagulum in der sehr engen Nase hinten oben in der Gegend der hinteren Siebbeinzellen und der Keibeinhöhle. Es bestand daselbst ein Empyem mit sehr ausgebreiteter Caries und es ist sonach zweifellos, dass durch den fortschreitenden Geschwürsprozess dort ein Ast der arteria nasalis posterior arrodirt worden ist. Uebrigens ist nachfolgend trotz sehr energischer operativer Behandlung, der unter anderem fast die ganze mittlere Muschel zum Opfer fiel, niemals mehr eine spontane Blutung eingetreten, auch waren die den operativen Eingriffen folgenden Blutungen sehr gering zu nennen.

Auch in einem zweiten Falle von fast unstillbarem Nasenbluten, zu dem ich zugezogen wurde, konnte ich den Ursprung der Blutung aus der hinteren oberen Nasenpartie, wahrscheinlich aus derselben Arterie, sowie das Bestehen einer Eiterung in dieser Gegend feststellen. Doch wurde dieser Fall nicht weiter beobachtet.

In der Literatur kommt hier und da, in der Praxis jedenfalls öfters ein Fall von so schwerem oder doch ähnlich starkem Nasenbluten vor. So ist besonders erwähnenswert der Fall von Scholz[96]), bei dem eine tödtliche Blutung aus dem angefressenen sinus cavernosus erfolgte. Dieser und die eben geschilderten dürften anregen, bei ähnlichen Vorkommnissen sich darum zu bekümmern, ob nicht etwa auch eine tiefere Herderkrankung vorliegt.

Nächst den eben geschilderten abnormen Secretionen tritt bei den chronischen Empyemen am häufigsten die Verstopfung der Nase in die Erscheinung, wie sie durch

hervorgebracht wird. Wenn auch in neueren Veröffentlichungen ihr Vorkommen bei diesen Erkrankungen häufiger erwähnt wird, so hat sich doch, wie es scheint, die Ansicht bei einer Anzahl von Autoren eingeschlichen, als ob diese Bildungen durch Verursachung von Secretention erst die Empyeme, besonders der Kieferhöhle, veranlassten. Diese halten also die Geschwulst für primär. Etwas conniventer ist Bayer[145]), der bald die Empyeme bald die Polypen für das primäre hält. In neuester Zeit finden wir, wenigstens bei Killian[39]), Bemerkungen, welche die stricte Auffassung der Polypen als Folgeerscheinung erkennen lassen.

Mein Standpunkt in der Frage, zunächst die Polypen betreffend, ist der, dass diese Geschwülste in der Mehrzahl aller Fälle so gut wie pathognomonisch für Nebenhöhlenempyeme resp. Herdeiterungen in Nasengängen sind. (Inwieweit diese Auffassung sich mit der von Woakes[146]) deckt, soll weiter unten erörtert werden.)

Um keine Irrungen aufkommen zu lassen, wollen wir unter die Bezeichnung „Polypen“ nur die gallertartig aussehenden glatten Geschwülste subsumiren, nicht papilläre Tumoren. Eine Bezeichnung nach histologischer Eigenart ist nicht gut angängig, da manche dieser Geschwülste fast ausschliesslich aus kleinzelligem, Maschen bildenden Gewebe aufgebaut sind, andere vorwiegend specifische Elemente der Schleimhaut, Drüsen, enthalten. —

Schon lange hatte mich die Frage nach der bekannten Recidivfähigkeit beschäftigt, sowie darnach, ob diese Geschwülste etwas sui generis darstellten, oder ob sie nicht in engerem Zusammenhange mit den gewöhnlichen, der Nasenschleimhaut homologeren Hypertrophien stünden.

Nun fand ich fast jedesmal neben den Polypen Eiterung, allerdings erst seit der Zeit, da ich mich intensiv um die „Nebenerscheinungen“ der Polypenbildung kümmerte. Es wäre vielleicht nahe gelegen gewesen, sich mit der einfachen Constatirung dieses Nebeneinander zu begnügen, wie das in einem sehr bekannten Lehrbuche geschieht; in der Tat aber ist es gerade die Vernachlässigung dieses Zusammenhanges in praktischer Hinsicht, die in den meisten Fällen das Immerwiederkehren der Geschwülste ermöglicht.

Bemerkenswert ist jedenfalls, dass ich, auf den Zusammenhang aufmerksam geworden, in mehreren Fällen bei Nachrevision eine Eiterung auffinden konnte, in denen ich vorher eine solche nicht notirt hatte. Dass überhaupt Eiterung viell öfter vorhanden ist, als constatirt wird, geht mit Sicherheit auch aus dem

Umstande hervor, dass ich oft Patienten aus anderen Händen mit erheblichen Empyemen erhalte, ohne dass diese diagnosticirt oder behandelt worden wären, während Polypen und deren Recidive mehrfach exstirpirt worden waren.

Die aetiologischen Beziehungen dieser Geschwülste, speciell zu den Herdeiterungen der Nase können nur dadurch geklärt werden, dass man unterschiedslos jeden Einzelfall in dieser Richtung untersucht. Die obige These hätte nie aufgestellt werden dürfen, wenn nur das häufige Vorkommen der Geschwülste bei Empyemen constatirt worden wäre. Ich habe früher, und auch jetzt, jeden Polypenfall gleichmässig registrirt und dabei mich durch die Wucht der Tatsachen auf das angeführte Verhältnis leiten lassen. Zu meinem Bedauern hat sich noch kein Autor weiter veranlasst gesehen, die Gesammtheit seiner vorkommenden Polypenfälle derart zu sichten. Die häufig berichteten Fälle von Empyemen, bei welchen des Vorhandensein's von Polypen Erwähnung gethan wird, sind daher für die Klärung der Frage ganz untauglich, ebenso wie die neuerlich mehrfach gefallene Bemerkung, dass man viele Fälle von Polypenbildung ohne Empyeme gesehen habe, weiter gar nichts beweist, als was ich selbst schon gesagt hatte, dass es nämlich Polypenbildung auch auf anderer Grundlage gibt.

(Uebrigens hätte man wohl vermuten können, dass auch ich Empyeme nur dort finde, wo Eiter vorhanden ist.)

Von der gesamten neueren Literatur ist in dieser Beziehung nur die Berichtsammlung von Harke verwertbar, wo ebenfalls alles unterschiedslos registrirt ist. Diese spricht nun allerdings nicht gegen meine Erfahrungen:

Fall 24. Schleimpolyp der lateralen Lefze des rechten hiatus semilunaris. — Eiter in beiden Kieferhöhlen.

Fall 83: Polypenbildung in mässigem Grade an den hiatus semilunares. — Eiter in der rechten, seröse bräunliche Flüssigkeit in der linken Kieferhöhle und beiden Keilbeinhöhlen.

Fall 99: Feingestielter Schleimpolyp am linken foramen accessorium. — Eiterschleim und Polypen in der linken Kieferhöhle etc.

Fall 214: Von der linken bulla ethmoïdalis entspringt ein Schleimpolyp. — Eiterung der Stirn-, Keilbein- und Kieferhöhlen.

Fall 287: Rechts am proeessus uneinatus und in der Umgebung des hiatus semilunaris Schleimhautpolypen. — Eiter in den vorderen Siebbeinzellen und der Kieferhöhle rechts, links wahrscheinlich auch in Kiefer- und Keilbeinhöhle.

Fall 307: Kleine polypöse Wucherung an der bulla ethmoïdalis rechts. Eiter in der rechten Keilbeinhöhle und vorderen Siebbeinzellen, in der rechten Kieferhöhle gallertige Schwellung der Schleimhaut, kein Secret.

Hierzu kommen noch drei Fälle, die nach der Beschreibung nicht sicher als Polypen angesprochen werden können, der Kritik aber nicht entzogen bleiben sollen:

Fall 121: Starke polypöse Schwellung am linken processus uncinatus. — Nebenhöhlen ohne Befund.

Fall 145: Polypöse Hypertrophie des Vorderendes der linken mittleren Muschel. — In der Keilbeinhöhle kleine Blutungen, sonst kein Befund.

Fall 367: Polypöse Schleimhauthypertrophien am Vorderende der linken mittleren Muschel und am hiatus semilunaris rechts. — In der linken Kieferhöhle am Grunde etwas verdickte Schleimhaut mit kleinen Cysten mit gallertigem und schleimig-eitrigem Inhalt, in der rechten enorme gallertige Schwellung der Schleimhaut ohne freies Secret. — Massenhafter stinkender grüner Belag in Nase und Nasenrachenraum.

Diese Serie, sämtliche bei Harke auffindbare Geschwulstbildungen, welche mit Polypenbildung auch nur etwas zu tun haben, umfassend, muss doch zu denken geben.

Um diesen Gedankengang weiter anzuregen, bringe ich hiernach, wiederum unterschiedslos berichtet, sämtliche mir neuerdings untergekommene Fälle von Polypenbildung, nach deren kritischer Lektüre vielleicht auch das eine klar wird, warum zwar die allermeisten Nasen, in denen Polypen wachsen, Empyeme aufweisen, warum aber „viel häufiger" Polypen ohne Empyem beobachtet werden.

1. W. R., w. Von Prof. X. mehrfach Polypen entfert. Wurde nie sondirt. Jetzt wieder Polypen in beiden mittleren Gängen, ausgehend von den vorderen und mittleren Siebbeinzellen. Kein Secret.

XLIII.—XCV. Beobachtung.

2. B. S., m., 67 J. Linke Nase angefüllt mit trockenen und flüssigen Eitermassen. Mittlere Muschel blass. brüchig, uneben. Im mittleren Gang nach aussen ausgebreitete Caries. — Abtragung der mittleren Muschel. — Am nächsten Tage Vorquellen einiger kleiner, vorher unsichtbarer Polypen. Eiter in den mittleren Zellen.

3. G. S., m., 40 J. Von Prof. B. in B. und X. in Y. mehrfach Polypen entfernt, wurde noch nie sondirt. Beide Nasen voll kleiner und mittelgrosser Polypen. Die Sonde weist sogleich ausgebreitete Caries am Siebbein, beiderseits der mittleren Muscheln naeh.

4. C. S., m., 32 J. Seit 3 Jahren Naseneiterung etc. Reichliche Eiterkrustenbildung links. Erst nach dreitägiger Reinigung durch Tampons Sondirung möglich: rauhwandige Höhle aussen oben vor der linken mittleren Muschel. Ein minimaler Polyp an der unteren Lefze des hiatus semilunaris.

5. E. P., w., 44 J. Seit Jahren intermittirende, bald graue, bald gelbe Nasensecretion. An der etwas verbreiterten rechten mittleren Muschel vorne zwei erbsengrosse Polypchen. Im mittleren Nasengang beiderseits rauher nackter Knochen.

6. A. E., m., 4½ J. Seit 1 Jahre Naseneiterung nach Pneumonie. Beide Nasen angefüllt mit reichlichem Schleimeiter. Adenoïde Vegetationen. Nach Entfernung derselben wird Atmung frei, Secretion noch vermehrt. Am vordersten Teil der linken mittleren Musehel ein herabhängender Polyp. die Sonde dringt lateral in eine sehr weite rauhwandige Höhle, aus der sich der Eiter entleert: Empyem der linken vorderen Siebbeinzellen.

7. J. K., m., 48 J. Seit 3 Jahren nach Influenza profuse Naseneiterung. Im linken mittleren Nasengang mehrere Polypen. Körnige Verbreiterung der unteren und mittleren Muscheln. Die Sonde dringt beiderseits von aussen in weite rauhwandige Hohlräume der mittleren Muscheln. die Eiter enthalten: Empyem der mittleren Zellen. — Nach 3 Monaten: lappige, glatte Vergrösserung des Vorderendes der rechten mittleren Muschel. Constatirung von Kieferhöhlenempyem beiderseits.

8. K. H., m., 41 J. Secretion nie vermehrt. Rechte Nase fast undurchgängig durch Schwellung der unteren Muschel und Crista septi. Links gute Durchgängigkeit, am Vorderende der mittleren Muschel eine graue, bewegliche, halbkugelige, weiche Geschwulst, Polyp. Die Sonde weist überall normale Schleimhautbekleidung nach.

9. A. F., m., 20 J. Seit Kindheit profuse stinkende Eiterung aus der linken Nase und dem Rachen. Links schmale lappige Polypen vom Vorderende der mittleren Muschel herabhängend, seitlich quillt reichlicher flüssiger rahmiger Eiter nach. Sondirung weist ausgedehnte Caries der Siebbeinzellen nach. Kieferhöhle?

10. Auf S. 28 unter Fall 1 beschrieben.

11. Auf S. 28 unter Fall 6 beschrieben. Rauher Knochen im mittleren rechten Gang, aus dem der Schleimeiter kam.

12. Auf S. 28 unter Fall 2 beschrieben. Ausserdem reichliche Polypenanhäufung in der linken Nase und im mittleren rechten Gang. Empyeme des linken Siebbeinlabyrinthes, der Keilbein- und Stirnhöhle, der mittleren und hinteren Zellen und Keilbeinhöhle rechts.

13. H., w., 48 J. Rechts Polypen von Prof. X. in Z. entfernt. Empyem der rechten Kieferhöhle, von Prof. Y. in Z. operirt.

14. C. S., m., 50 J. Vor 3 Jahren bestand reichlicher gelber Ausfluss durch den Rachen, Nasenverstopfung, Kopfschmerz. Vor 2 Jahren wurden dann beiderseits Polypen durch Prof. X. in F. constatirt und dann durch Prof. Y. in Z. entfernt. Sondirung hatte nie stattgefunden. Bei der Exstirpation waren links auch Knochen entfernt worden, wegen Engigkeit des Zuganges, wie dem Pat. gesagt wurde. Seitdem ist auch die Eiterung verschwunden. Jetzt zeigt sich Defect des grösseren Teils der linken mittleren Muschel, Keilbeinhöhle ganz freiliegend, ebenso einige Siebbeinzellen.*) Wie mir der Pat. versicherte, hat man ihn nie nach der Secretion gefragt, gesehen hat man sie auch nicht, da sie ausschliesslich durch den Rachen stattfand. Die einzig richtige Therapie, Freilegung der eiternden Hohlräume, war also unbeabsichtigt geschehen und man konnte den Operateur an der erfolgten Heilung schuldlos sprechen. Ein typischer Fall für die vielen „Polypen ohne Empyeme!“

15. T. V., w., 46 J. Seit 6 Jahren links Naseneiterung, heftigste Kopfbeschwerden, Melancholie, Stimmverlust (Pat. war eine hervorragende Sängerin gewesen). Seit $1^1/_2$ Jahren wiederholte Polypenexstirpationen durch Prof. X. in Z. Nie Sondirung. — Massenhafter fötider und immer nachquellender Eiter, den Einblick in die linke Nase verschleiernd. Die Sonde stösst an der mittleren Muschel überall auf rauhen, morschen Knochen, fast alle Zähne des linken Oberkiefers fehlen, der 2. molaris wackelt. Bei der Extraction desselben durch einen Zahnarzt strömt sofort eine grössere Eitermenge nach: Empyem der linken Kieferhöhle.

16. J. S., m., 58 J. Seit 15 Jahren totale Nasenverstopfung. Keine Secretion, keine Blutungen. Nasenknochen und -Weichteile auseinandergedrängt. Nase und Oberrachen ausgestopft mit Polypen von Erbsen- bis Taubeneigrösse, von den mittleren Muscheln und dem Nasendach ausgehend, insgesamt ungefähr 80. Ausserdem noch grosslappige Hypertrophieen der unteren Muscheln. Während der Exstirpation entleerten sich mehrmals reichliche zähe Schleimeitermengen und zwar aus grossen Cysten der Polypen selbst. Das ganze Siebbeinlabyrinth war durch Druck resorbirt. — Keine Nebenhöhlenerkrankung.

17. K. F., w., 36 J. Mehrfache Polypenexstirpation in A. und B. Nie sondirt. Polypen beiderseits vorne an den mittleren Muscheln. Eiter beiderseits in den vorderen Siebbeinzellen.

*) Der Fall ist in meinem „Atlas der Krankheiten der Mundhöhlen etc.“ unter Fig. 63 abgebildet.

18. A., m., 48 J. Seit vielen Jahren vermehrte Schleimabsonderung im Rachen. Linke Nase oben verlegt durch eine starke Lappenbildung der mittleren Muschel, derb, glatt und rötlich. Nach Abtragung derselben zeigt sich grauer Schleim am unteren Rande der mittleren Muschel, die Sonde dringt in einem jetzt sichtbaren Spalte der mittleren Muschel in eine von glatter Schleimhaut ausgekleidete Höhle: Catarrh einer mittleren ectatischen Zelle.

19. O. H., w., 25 J. Seit 14—17 Jahren Naseneiterung. Vor 2 Jahren von Doc. Dr. X. in B. mehrere Polypen entfernt, nie sondirt. Von Dr. Y. in B. Empyem der linken Kieferhöhle, von Prof. Z. in B. ein solches der mittleren Siebbeinzellen und endlich von mir ein Empyem der linken Stirnhöhle constatirt und operirt.

20. Auf S. 28 unter Fall 3 berichtet.

21. K. W., m., 36 J. Seit mehreren Jahren Eiterung, aber nur aus dem Rachen. Im linken mittleren Nasengang ein haselnussgrosser derber Polyp; nach der Exstirpation dringt die Sonde in eine kleine, ausgekleidete, Eiter führende Höhle, eine der vorderen Siebbeinzellen. Später noch mehrere Polypen in dem mittleren Nasengang, lateral davon nackter, glatter Knochen. Freilegung der ebenfalls eiternden, glattwandigen Keilbeinhöhle.

22. E. v. H., w., 46 J. Seit 12 Jahren Atembeschwerden, Herzklopfen, Asthma; Behandlung von 16 Aerzten fruchtlos, bis endlich durch Prof. X. in Z. Nasenpolypen entfernt wurden, worauf endlich Erlösung von ihrer „Herzkrankheit". Durch 5 Jahre wurden nun immer wiederkehrende Recidive der Polypen, das letzte vor 3 Monaten beseitigt, nie sondirt. — Viel gelber Schleim wird immer nach dem Rachen entleert. — In beiden mittleren Nasengängen viel Eiterschleim, rechts breite Verwachsung der mittleren Muschel mit dem Septum. Sondirung weist den Ursprung der Secretion in den mittleren Siebbeinzellen und der Keilbeinhöhle rechts, ohne Knochenerkrankung, links aus dem mittleren Gange, nach, ausserdem knöcherne partielle Choanenatresie rechts.

23. H. G., m., 47 J. Seit 1½ Jahren Nasenverstopfung und Secretion von gelbem Schleim. Beide Nasen angefüllt mit bohnen- bis haselnussgrossen Polypen zwischen Septum und mittleren Muscheln. Sondirung ohne Ergebnis. Der Ursprung der Secretion konnte wegen Abbruch der Behandlung nicht festgestellt werden.

24. M. L., m., 45 J. Seit 2—3 Jahren fötider Auswurf, hauptsächlich aus dem Rachen. Lappige Polypenbildung der linken mittleren Muschel. Empyem beider Kieferhöhlen und des freiliegenden rechten Keilbeinraum's, sowie beider Stirnhöhlen.

25. H. P., m., 37 J. Seit 3—4 Jahren fötide Naseneiterung. Von Prof. X. in A. beide Kieferhöhlen vereitert gefunden und angebohrt, von Dr. Y. in A. beiderseits Polypen entfernt und Eröffnung der Stirnhöhlen vorgeschlagen. — Beide Nasenseiten voll stinkenden Eiters an beiden mittleren Muscheln, diese über und über bedeckt mit kleinen polypösen Wucherungen, zwischen denen die Sonde überall in rauhwandige Hohlräume in morschem brüchigem Knochen dringt. Empyem beider Siebbeinlabyrinthe.

26. E. S., m., 45 J. Rechte Nase verstopft durch mehrere graue, kugelige, im mittleren Nasengange wurzelnde, etwa haselnussgrosse Polypen. Keine abnorme Secretion. Sondirung ohne Ergebnis.

27. J. F., m., 46 J. Seit vielen Jahren vermehrte häufig eitrige Secretion der Nase. Ein kleiner Polyp im rechten mittleren Gange von Dr. X. in Y. entfernt, dabei rauher Knochen am Siebbein constatirt. Beiderseits anscheinende Duplicatur der mittleren Muscheln, reichlicher Eiter quillt aus beiden Spalten, links auch medial der mittleren Muschel nach. Beide Kieferhöhlen wurden punktirt, dabei reichlicher Eiter in die Nase geblasen, dann auch eröffnet. Anhaltende Secretion veranlasste Dr. X. noch links mittlere Siebbeinzellen zu eröffnen.

in denen sich auch Eiter fand. Es ist noch in suspenso, ob die Eiterung den Kieferhöhlen angehörte oder ausschliesslich den Siebbeinräumen.

28. J. D., m., 55 J. Seit 4 Jahren nach Influenza stinkende profuse Eiterung. Links reichlicher Eiter an der mittleren Muschel. Dieselbe ist gespalten, mit mehreren Polypen besetzt. Die Sonde dringt durch den Spalt in eine weite rauhwandige, wallnussgrosse Knochenhöhle ein. Punktion vom unteren Nasengang und Durchspülung der Kieferhöhle entleert furchtbar stinkenden käsigen Eiter.

29. Auf S. 28 unter Fall 4 berichtet.

30. Auf S. 28 unter Fall 5 berichtet. Empyem beider Kieferhöhlen und sämtlicher Siebbeinzellen.

31. Asthma, viel Schleim im Rachen. Im rechten mittleren Gange viel Schleimeiter hinter einer lappigen, polypösen Vergösserung des Vorderendes der mittleren Muschel, ausserdem noch mehrere kleinere polypöse Excresenzen auf der oberen Fläche. Sondirung weist im mittleren Gang überall Schleimhautbekleidung nach.

32. K. F., m., 25 J. Seit Kindheit eitrige Nasen- und Rachensecretion. Im Sommer 1890 von mir eine Hypertrophie der linken unteren Muschel hinten entfernt. Nach der Eiterung wurde damals von mir nicht gefragt und dieselbe ganz übersehen. Später stellte sich Empyem beider Kieferhöhlen heraus.

33. J. K., m., 51 J. Seit 4—5 Jahren Eiterung der rechten Nase, später erst Verstopfung derselben. Im Jahre 1890 wurden von mir mehrere Polypen entfernt, die Eiterung übersehen. Im Januar 1894 wurde furchtbar stinkender Eiter aus der rechten Kieferhöhle entleert und diese dann operirt.

34. F. B., m., 33 J. Polypoïde Hypertrophieen der Schleimhaut der mittleren und unteren Muscheln. Keine abnorme Secretion.

35. J. D., m., 45 J. Seit $^1/_2$ Jahre furchtbare Kopfschmerzen und starke Eiterung rechterseits. Am Vorderende der rechten mittleren Muschel ein blassroter kleinhaselnussgrosser Polyp. Nach aussen oben gelangt die Sonde in das durch Zerstörung der Zellwände in einen weiten Hohlraum verwandelte Siebbeinlabyrinth. Auch in der Keilbeinhöhle findet sich Eiter und Polypen.

36. A. B., m., 45 J. Seit mehreren Jahren mehrfache Recidive von Polypenbildung von Prof. X. in Z. operirt. In beiden Nasen zahlreiche bis haselnussgrosse Polypen an den mittleren Muscheln und am Nasendach. Auch in den Gängen ist die Schleimhaut überall polypös verändert, endlich erweisen sich auch sämtliche Siebbeinzellen, sowie die Lefzen der Keilbeinhöhle von Polypen besetzt, Nie bestand Eiterung, auch lässt sich jetzt weder eine solche noch irgend eine Herderkrankung nachweisen.

37. J. K., m., 28 J. Schwellung beider unterer Muscheln, an der Innenfläche der linken mittleren Muschel sitzt ein linsengrosses Polypchen. Keine Secretanomalie.

38. H. O., m., 22 J. Seit mindestens 12 Jahren stinkende Borkenbildung, hauptsächlich im Rachen. Am Vorderrande der rechten mittleren Muschel ein etwa haselnussgrosser lappiger Polyp. Lateral von beiden mittleren Muscheln dringt die Sonde in rauhwandige weite Knochenhöhlen, aus denen sich Eiter entleert: Siebbeinempyem.

39. S. F., m., 36 J. Seit mindestens 5 Jahren schlechte Nasenatmung. Ausschneuzen von gelbem Schleim etc. Damals von Prof. X. in A. Hypertrophieen links abgetragen. Lappige polypöse Verdickung des Vorderendes der rechten mittleren Muschel, kleine Polypenwucherungen im mittleren Gang, leichte Wucherung auch an der linken mittleren Muschel. Eiter in den unteren vorderen Siebbeinzellen und der Keilbeinhöhle rechts, ohne Knochenerkrankung, sowie in der rechten Kiefer- und linken Stirnhöhle.

40. F. M., m., 22 J. Seit 12 Jahren Nasenverstopfung und starke Rachenabsonderung von, häufig fötiden, grüngelben Ballen und Borken. Von Dr. A. in B.

ein Stück, anscheinend Hypertrophie, herausgenommen, nie sondirt. Die Sonde dringt lateral der mittleren rechten Muschel in einen von morschen Weichteilen und Knochen ausgekleideten eiternden Hohlraum. Nach Freilegung derselben zeigen sich kleine Polypchen am Aussenrande der mittleren Muschel und nach vorne gegen das Nasendach zu.

41. M. H., w., 77 J. Seit geraumer Zeit Nasenverstopfung. Beide Nasen angefüllt mit Polypen und glasig aussehenden papillären Wucherungen der unteren Muscheln. Links Eiterschleim, von dem auch vorher oft ausgeschneuzt worden sein soll. Sondirung ohne Ergebnis. Das hohe Alter der Pat. veranlasste sie, nach Herstellung einiger Luftdurchgängigkeit die Behandlung abzubrechen, so dass die Herkunft des Secretes unklar blieb.

42. A. M., w., 13 J. Seit mehreren Jahren viel „Catarrh“ und Husten, Kopfschmerzen etc. Adenoïde Vegetationen. Massenhafter Schleimeiter am Nasenboden beiderseits. Starke Hypertrophie der hinteren unteren Muschelenden, lappige Hypertrophie der vorderen mittleren Muschelpartieen. Nach Abtragung der Rachenmandel hält die starke Schleimeiterproduction an. Es zeigen sich mehrere graue Schleimpolypen im mittleren linken Gang. Endlich lässt sich die Herkunft des geballten Eiterschleims aus beiden Kieferhöhlen nachweisen, die dann eröffnet werden.

43. M. L,, w., 43 J. Nasentuberculose. Die rechte Kieferhöhle und einige Siebbeinzellen links werden teils durch den Krankheitsprocess, teils durch operative Eingriffe eröffnet und fangen Eiter zu produciren an, (nicht specifischer Natur). Zwei Jahre später, während die operirten Partieen keine Recidive zeigten, fängt die Schleimhaut der linken mittleren Muschel an zu glasig aussehenden Lappen, Polypen, zu entarten.

44. J. S., w., 25 J. Seit 6—7 Jahren Eiterabsonderung, seit 4 Jahren Nasenverstopfung. Grosser Retronasalpolyp links, multiple Nasenpolypen beiderseits. Das ganze Siebbeinlabyrinth, beide Kiefer- und Stirnhöhlen erwiesen sich nach und nach als eitererfüllt.

45. K. M., w., 20 J. Im Nasenrachenraume ein haselnussgrosser Polyp, aus der linken Choane entspringend. Linke Nase durch Polypen total verstopft, enthält reichlichen Eiterschleim. Sondirung dringt beiderseits von der mittleren Muschel in Knochenhohlräume. Patient entzog sich, nach dürftiger Herstellung der Luftdurchgängigkeit, weiterer Beobachtung.

46. J. H., m., 21 J. Seit 5—6 Jahren Eitersecretion, seit $^1/_2$ Jahre Nasenverstopfung. Beiderseits multiple Polypen an der mittleren Muschel und gegen den oberen Nasengang zu. Knochen der Muschel vielfach defect, die Sonde weist in zahlreichen nach aussen oben gelegenen Knochenhohlräumen Eiter nach: Beiderseitiges Siebbeinempyem.

47. A. F., m., 17 J. Bohnengrosser Polyp am unteren Rande der linken mittleren Muschel. Schleimsecretion aus dem mittleren Gange. Hyperämie der unteren Muschel. Sondirung sonst negativ.

48. M. M., w., 31 J. Seit 4—5 Jahren Naseneiterung, seit 1 Jahr Verstopfung rechterseits. Von Prof. X. in A. werden Polypen entfernt. Kieferhöhlenempyem aufgefunden und von Dr. Y. in B. operirt. Sondirung hat nie stattgefunden. Eiterung besteht, trotzdem aus der Kieferhöhle bei der Spülung fast nichts entleert wird, in reichlicher Weise fort. — Eiter medial der mittleren Muschel, die am Septum anliegt. Die Sonde dringt nach aussen und vor der mittleren Muschel in mehrere eiterführende Hohlräume mit brüchigem Knochen: Siebbeinempyem. Ausserdem kommt nach Freilegung dieser Räume noch immer reichlicher flüssiger Eiter im mittleren Gange von oben nach, woselbst auch die Sonde in eine weite Höhle vordringt: Stirnhöhlenempyem.

49. E. W., w., 25 J. Seit 5 Mon. reichl. gelbe Schleimabsonderung, seit $2^1/_2$ Mon. Nasenverstopfung. Beiderseits je ein kleiner Polyp im mittleren Gange, Hypertrophie beider unterer Muscheln. Sondirung negativ. Nach Ab-

tragung der Polypen wird die Secretion bald rein schleimig. Probepunktion und Durchblasung beider Kieferhöhlen ergibt Anfüllung derselben mit glasigen Schleimmassen: Kieferhöhlencatarrh.

50. M. F., w., 44 J. Seit 2—3 Jahren links, zeitweise stinkende, Eiterung. Mittlere Muschel scheinbar duplicirt: Lateralwulst mit aufsitzendem kleinem Polypen. Probepunktion der linken Kieferhöhle fördert höchst fötiden Eiter.

51. B. S., w., 45 J. Seit 1/2 Jahre reichliche Racheneiterung, seit 1/4 Jahre rechts Nasenverstopfung und Schwellung an der äusseren Nase. Zwei sehr grosse Lappenpolypen der mittleren Muschel, der Knochen derselben (am exstirpirten Stück) stellenweise entblösst, rot und rauh. Aus mehreren Siebbeinzellen quillt reichlich Eiter nach, ausserdem freie Communication mit der stark eiternden Stirnhöhle.

52. A. L., m., 40 J. Seit langen Jahren „Rachencatarrh". In der linken Nase Eiterborken an der mittleren Muschel, daneben ein lappiger Polyp am Vorderende derselben. Der Eiter entstammt dem mittleren Gange. Keine Knochenerkrankung.

53. M. M., 31 J. Seit 4 Jahren beiderseits reichliche Eiterung, seit 1 Jahre Nasenverstopfung. Von Prof. X. in A. viele Polypen entfernt, nie sondirt. Beide Seiten gefüllt mit bohnen- bis haselnussgrossen Polypen der mittleren Muscheln. Die Sonde dringt daneben überall in offene, Eiter führende Hohlräume: Siebbeinzellen. Ausserdem rechte Kieferhöhle vereitert.

Von 53 Patienten, an welchen Polypenbildung beobachtet wurde, wiesen also 43 sichergestellte Herdeiterungen auf, nur 6 hatten sicher keine abnorme Secretion, während 4, bei denen abnorme Secretion wohl constatirt wurde, deren Herkunft jedoch nicht eruirt werden konnte, vollster Objectivität zu Liebe, nicht mitgezählt werden sollen. Von meinen früheren 33 Polypenfällen wiesen nur 5 keine gleichzeitigen Herdeiterungen auf.*) Somit ergaben sich auf 82 an Polypenbildung erkrankte Individuen 71 mit sichergestellten Herdeiterungen, also 86 Procent.

Von diesen 71 Patienten litten:

9 an Kieferhöhlenempyem, (3 doppelseitig),
1 „ Kieferhöhlencatarrh,
20 „ Siebbeinempyem, (6 doppelseitig),
10 „ Gangeiterungen, worunter 7 mit Knochenerkrankungen, (3 doppelseitige),
1 „ Keilbeinhöhlenempyem,
30 „ combinirten Eiterungen, und zwar:
6 „ Siebbein und Kieferhöhle, (4 doppelseitig),
(2 mal wurde dieselbe Combination nicht sicher gestellt),
1 an Siebbein und Stirnhöhle.
8 „ Siebbein und Keilbeinhöhle,
3 „ Sieb-, Keilbein- und Kieferhöhle,
3 „ Siebbein, Kiefer- und Stirnhöhle, (1 doppelseitig),

*) Die seinerzeit (1. Aufl., S. 53) im fünften Fall nur vermuteten Empyeme wurden später durch Section sichergestellt; andere als eitrige Nebenhöhlenerkrankungen werden diesmal nicht mitgezählt.

2 an Siebbein, Kiefer-, Stirn- und Keilbeinhöhle,
1 „ Siebbein und Kieferhöhle rechts, Stirnhöhlen beiderseits,
1 „ Keilbeinhöhle rechts, Stirn- und Kieferhöhlen beiderseits,
1 „ Stirnhöhle links, Siebbein und Keilbeinhöhlen beiderseits,
1 „ Keilbeinhöhle links, Siebbein beiderseits,
1 „ Stirnhöhle links, Siebbein, Kiefer- und Keilbeinhöhle rechts.

Von den 11 Fällen ohne abnorme Secretion war in einem die Geschwulst auf syphilitischer Basis in der Nähe eines alten Defectes entstanden, in einem anderen bestand congenitale Choanenatresie mit Secretretention, zweimal waren auch die Siebbeinhohlräume von der Geschwulstbildung ergriffen, ohne nachweisbare Ursache, und auch in den übrigen 7 Fällen konnte keine solche aufgefunden werden. Es bleibt für diese letzteren nur die Annahme, dass die Wucherungen schon durch minimale Reize angeregt wurden, eine Annahme, welche einigermassen durch die Erfahrung gestützt wird, dass auch bei pyogenen Polypen sich eine grosse Verschiedenheit in bezug auf Recidivfähigkeit und Wachstumschnelligkeit sowie Ausbreitung kundgibt, welche nicht wohl anders denn durch eine mindere oder stärkere Neigung zur Wucherungsbildung zu erklären angeht.

Ein besonderes Interesse beanspruchen die zwei Fälle von Polypenbildung bei Kindern unter 15 Jahren. Es sind die einzigen mir bisher untergekommenen und beide beruhten auf Nebenhöhleneiterungen, in einem Falle sehr schwer nachweisbarer Art, (drei Probepunktionen.)

Es ist auch hier noch besonders hervorzuheben, dass von den oben berichteten mit einer einzigen Ausnahme kein Fall doppelseitiger Eiterung mit Polypenbildung complicirt war, ohne dass auch diese auf beiden Seiten aufgetreten wäre. Die Polypenbildung bei den einseitigen Empyemen war dementsprechend auch nur einseitig. Schon dieser Umstand ist lehrreich genug.

An der Beweiskraft desselben ändert auch der Umstand noch nichts, dass Jeanty[28]) viermal doppelseitige Polypenbildung bei einseitigem Kieferhöhlenempyem fand, da er nur das Empyem dieser Höhle berücksichtigt hat und Eiterungen anderer Nebenhöhlen nicht stricte ausgeschlossen erscheinen.

Wenn wir die combinirten Empyeme bei Seite lassen, so stellen also die Eiterungen im Siebbein das grösste Contingent zu den polypösen Erkrankungen, ein Resultat, das uns im Hin-

blick auf die auch von Zuckerkandl anatomisch bestätigte klinische Erfahrung, dass Polypen am häufigsten am Siebbeine wurzeln, nicht verwundern darf.

Am häufigsten sitzen sie an der mittleren Muschel, jedoch kommen sie auch am Nasendache vor, (s. o. Fall 16, 36 und 40). Nach Zuckerkandl[37]) gibt es das allerdings nicht: „Niemals sah ich, wie dies von einigen Autoren angegeben wird, Polypen am Nasendache oder an der Lamina cribrosa entspringen . . . Es ist wohl nicht unmöglich, dass Nasenpolypen auch an der oberen Wand der Nasenhöhle entspringen können, aber ein Beweis hiefür wurde bisher nicht erbracht. Die Aussage von Petrequin verdient nicht viel Beachtung, denn sie basirt nicht auf anatomischen Untersuchungen . . . Mir ist ein solcher“ (nämlich Polyp der oberen Nasenwand) „bei 300 Sectionen nicht vorgekommen.“

Man sieht, das ist ziemlich heiss gekocht. Zum Glück braucht es nicht so heiss gegessen zu werden, denn wir dürfen bloss bei demselben Autor etwas rückwärts blättern, so heisst es im 2. Band, S. 79, dreiviertel Jahre früher:

„Als neu hebe ich einige Fälle hervor, wo die Geschwulstbasis bis an das Nasendach (Nasenrücken, Lamina cribrosa) emporreichte . . .“ Als Belege für diese dem Autor so bald nachher unbekannte Angabe sind dann angeführt 3 Fälle auf S. 79 — 81 und S. 139 (Fall 2) mit Abbildungen auf Taf. 5, Fig. 4 und 5. —

Das häufige Nebeneinander von Polypen und chronischen Empyemen gibt uns schon einen Fingerzeig in der Richtung, welche Erscheinung zuerst bestand und die andere bedingte. Wenn wir bei 220 Patienten mit Herdeiterungen über ein Drittel mit Polypen behaftet antreffen, dagegen unter 82 mit Polypen behafteten bei nur elfen keine solche Erkrankung nachweisen können, ergibt sich schon von selbst, dass die Polypen nicht nur als accidentia aufzufassen, dass sie in einem causalen Verhältnis zu jenen Eiterungen stehen müssen. Und dieses kann nur derart sein, dass die Polypenbildung hervorgerufen wird durch die chronische Eiterung.

Stünde es umgekehrt, so wäre wohl nicht zu verstehen, warum es doch einzelne Fälle von Polypenbildung ohne Eiterung gibt. Diese letztere wäre jedenfalls als Retentionseiterung aufzufassen, könnte also nur dann ausbleiben, wenn noch genügende Durchgängigkeit für Luft bestände. In vieren meiner „reinen“ Fälle aber war absolut kein Durchweg mehr vorhanden und trotzdem bestand keine Eiterung.

Wir zweifeln nicht daran, dass auch folgender Vorgang häufig ist: Ein chronisches Empyem einer Nebenhöhle verur-

sacht Wucherungen in der Nase, die Luftdurchgängigkeit wird vermindert oder aufgehoben und infolgedessen beim Schneuzen der infectiöse Eiter in eine oder die andere noch nicht erkrankte Höhle getrieben, so dass auch diese vereitert.

Ein Teil der combinirten Höhlen-Erkrankungen mag durch solche Autoinfection erklärt werden.

Dass aber eine solche auch ohne schon vorhergehende selbständige Erkrankung wenigstens einer Höhle stattfinde, müsste erst noch nachgewiesen werden.

Doch es bedarf keiner negativen Beweise.

Schon die histologische Beschaffenheit der Gallertpolypen, ihr Aufbau aus oder ihr Infiltrat mit kleinen Rundzellen, die Umwucherung besonders der Gefässe und Drüsen mit solchen Zellen, der continuirliche Zusammenhang endlich der Geschwülste mit der basalen Submucosa resp. dem Periost lässt uns ihre rein entzündliche Genese erkennen, eine Auffassung, in welcher ich mit Zuckerkandl auf Grund zahlreicher Untersuchungen durchaus übereinstimme.

Besonders deutlich erscheint aber dieser entzündliche Character, wenn man an Suchanek's [95]) Befunde acut catarrhalisch entzündeter Schleimhaut denkt. Hier, wie dort dasselbe Bild „areolären Bindegewebes mit weiten, serumerfüllten Maschen. Auffallend grosse mit feinkörnigem (erstarrtes Albuminserum) Material gewissermassen ausgegossenen Saftspalten", acut entzündliches Oedem, welches sich von dem gleichen chronischen, wie es sich uns in den Gallertpolypen darstellt, eigentlich in nichts unterscheidet.

Auch makroskopisch am Lebenden ist kein Unterschied aufzufinden zwischen acut oder chronisch entstandenem Entzündungsödem. Der Zufall liess mich eine für diese Analogie ebenso seltene als wertvolle Beobachtung machen.

XCVI. Beobachtung. Beide Kieferhöhlen waren eröffnet und fest austamponirt worden. Während vorher nicht die Spur von Geschwulstbildung in der Nase zu beobachten gewesen war, zeigte sich am nächsten Tage beiderseits an der unteren Lefze des hiatus semilunaris ein grauer glänzender, durchaus polypenähnlicher, mit der Sonde beweglicher Tumor. Entfernung des Tampon's. Am nächsten Tage sind die Tumoren, links ganz, rechts fast ganz verschwunden. Tags darauf auch rechts nichts mehr zu sehen.

Also acute Bildung von Gallertpolypen durch entzündliches Oedem, verstärkt durch Saftstauung infolge der Tamponade.

Lassen schon diese Ergebnisse die Entstehung von Polypen durch die Entzündungsreize, zu welchen doch Eiterungen vornehmlich zu zählen sind, begreiflich erscheinen, so weisen die klinischen erst recht auf das Bestimmteste zu der Erklärung, dass die Polypen immer secundär erst durch die Eiterung entenstehen, (natürlich, wo letztere vorhanden ist).

So konnte ich einmal ein Empyem der Kieferhöhle constatiren, bei welchem Polypen sich gebildet hatten. Diese wurden „radical“ abgetragen. Nach einem halben Jahre waren bereits die Recidive an derselben Stelle, an der unteren Lefze des ostium maxillare, wieder da.

XCVII. Beobachtung.

Ein andermal fand ich beiderseits lappige Hypertrophien der unteren Muscheln. Diese wurden entfernt. Nach zwei Jahren Wiedervorstellung. Diesmal bestanden beiderseits Polypen im mittleren Nasengange. Jetzt wurde trotz mangelnder sonstiger Hinweise auf Empyeme inquirirt; dieselben wurden trotz Leugnens des Patienten, der seine citrige Absonderung, wie so häufig, für normal hielt und die Hauptmenge nach hinten durch Räuspern entleerte, constatirt. Es handelte sich um eine schwere Eiterung in beiden Kieferhöhlen, beiden Siebbeinlabyrinthen und Keilbeinhöhlen, sogar fötiden Characters', und jetzt stellte sich erst heraus, dass dieses Leiden sich schon auf 5—6 Jahre zurückdatirte. Es waren also nachweislich die Polypen erst 5 Jahre nach den Empyemen aufgetreten.

Weiterhin konnte ich dreimal noch das Entstehen von Polypen im Verlaufe von Empyemen direct beobachten.

Aus der Kleinheit der Polypen in anderen lange bestehenden Fällen liess sich ebenfalls erschliessen, dass dieselben erst ziemlich spät im Verlaufe des Grundleiden's aufgetreten sein konnten, ein Umstand, der erklärt, warum man verhältnismässig so viele Empyeme ohne Polypenbildung sieht. Endlich ergab die genaue Anamnese in 22 Fällen, dass die Eiterung aus der Nase schon recht lange bestanden hatte, ehe es zur Verstopfung derselben kam. Mehrmals war letzteres Ereignis erst nach über zehn- bis zwanzigjährigem Bestande der ersteren Affection eingetreten.

Die Gegenprobe endlich auf das supponirte Verhältnis war der Umstand, dass Polypen, welche heillos immer wieder recidivirt waren, und zwar jahrelang nach immer erneuten Eingriffen, dauernd ausblieben, nachdem vorhandene Empyeme geheilt resp. gebessert worden.

Das sind meines Erachtens genügende Beweise dafür, dass

1. Polypen der Nase in überwiegender Häufigkeit im Zusammenhange mit Herdeiterungen stehen und dass

2. wo Eiterungen gefunden werden, diese ausschliesslich die Ursachen der Wucherungen sind, nicht umgekehrt, abgesehen von den Nacherkrankungen anderer Höhlen im Verlaufe eines schon vorhandenen Empyems.

Obgleich diese Auffassung, schon im Hinblick auf das damit gegebene leichte Verständnis der Recidivfähigkeit der Nasenpolypen, selbtverständlich erscheinen sollte, war die Notwendigkeit zu ihrer hier erfolgten sachlichen Begründung doch gegeben durch das teils einander widersprechende, teils zweifelhafte Verhalten vieler Autoren zur vorliegenden Frage, von denen ich nur Bayer[145]), Schäffer[81]), Moldenhauer[83]), Killian[39]),

Heryng[117]), Ruault[118]), Bosworth[66]) anführe, ohne viele andere, die sich auch in dieser Frage geäussert haben.

Wenn Woakes behauptet, noch nie einen Fall von Polypen der Nase gesehen zu haben, in dem er vergeblich nach Nekrosen gesucht hätte, so widersprechen dem meine oben wiedergegebenen Erfahrungen, wenn auch nur zum Teile. Auch ist es entschieden einseitig, alle Polypen gerade auf Siebbeinerkrankungen zu beziehen, da andere Nebenhöhlen- und Herdeiterungen gerade so gut polypöse Wucherungen zur Folge haben; ebenso wie die Angabe W.'s, dass er eine normale mittlere Muschel überhaupt selten gesehen habe, als eine unbegreifliche Uebertreibung zu bezeichnen ist.

Im Gegensatze hiezu steht Zuckerkandl's[37]) Behauptung, „mit Ausnahme der auf luëtischer oder tuberculöser Grundlage basirenden Fälle, in keinem Falle Caries oder Nekrose des Siebbeines neben Polypen beobachtet" zu haben. Da derselbe an früherer Stelle bei einem derartigen von ihm berichteten Fall selbst die Luës fraglich erscheinen lässt, muss es wohl ein bedauerlicher lapsus memoriae sein, der ihn so apodiktisch das Gegenteil behaupten lässt. Dieser Fall aber, beschrieben im Band II, S. 82, und abgebildet ebendort, Fig. 1 auf Tafel 6, zeigt uns einen an der lateralen (Keilbein-) Sinuswand entsprungenen, am Foramen sphenoïdale festgewachsenen Polypen zugleich mit einem Geschwür auf der Medianseite der mittleren Muschel, „an dessen Hintergrunde nekrotische Knochenstücke sich befinden und in deren Umgebung der Muschelknochen verdickt ist".

Die Bezeichnung „Luës (?)" seitens Zuckerkandl's, (ihre Richtigkeit ist ihm sonach selbst noch zweifelhaft), begründet sich wahrscheinlich ausser dem ihm ungewohnten Anblick des Knochengeschwür's darauf, dass vor der mittleren Muschel eine strahlige, sehnig aussehende Narbe sitzt. Ich kann die Veränderungen ebenso wenig wie der Autor für sicher syphilitisch halten. Im Gegenteil: Einen Nasenpolypen neben einem floriden Geschwür habe ich noch nie gesehen, trotz Kenntnis vieler Fälle. Ein einzigesmal sah ich eine, vielleicht nicht einmal sicher als Polyp zu bezeichnende, derbe, etwas gallertige und breit aufsitzende Geschwulst in der Nähe eines alten Defectes. Auch sind mir in der Literatur keine Beobachtungen über Polypen bei Nasensyphilis bekannt, abgesehen von den Wucherungen, wie sie sich unmittelbar um nekrotische Knochenpartien herum bilden, sehr verschieden in Aussehen und Consitenz von wirklichen Polypen.

Sehr erklärlich erscheint dagegen das Bild in Zuckerkandl's Fall, wenn man annimmt, dass ein Keilbeinhöhlen-

empyem vorgelegen habe. Polypenbildung sowohl, als insbesondere Geschwürsbildung auf der Innenseite der mittleren Muschel, an der sich das Secret dieser Höhle anhäuft, sind dabei nach klinischen Erfahrungen nichts so aussergewöhnliches, die Narbe aber kann gerade so gut von einer Geschwulstexstirpation herrühren, als von einem Geschwür. Das strahlige Aussehen derselben wenigstens bietet absolut nichts characteristisches für letztere Entstehung, da meine Beobachtungen mir eben solche Narben nach fremden und eigenen Operationen in Nase und Kehlkopf vielfach gezeigt haben.

Der Mangel klinischer Geschichten zu den anatomischen Befunden Zuckerkandl's macht sich hier wieder in störendster Weise geltend. —

Ein ähnliches Verhältnis, doch kein so enges, wie die Schleimpolypen zu den Empyemen, haben die Hypertrophieen. Insofern stimmen sie mit jenen überein, als sie mitunter durch Empyeme erzeugt werden und als ihre anatomische Gestaltung unbeschadet ihrer sonstigen Dignität die grössten Variationen aufweist, von der blossen Verbreiterung eines Muschelendes oder Gesamtvergrösserung einer solchen bis zur Lappenbildung. Doch ist von ihnen entschieden nicht dasselbe zu sagen, wie von den Polypen, dass nämlich ihr Vorkommen wesentlich an tiefere Erkrankungen der Nase gebunden wäre. Gerade die papillären und grosslappigen Formen scheinen zumeist ganz unabhängig von solchen Vorkommnissen zu entstehen, wie denn bei diesen auch die Nasensecretion häufig sogar vermindert, jedenfalls nicht eiterig zu sein pflegt. Wenigstens habe ich unter etwa 40 bei Empyemen beobachteten Hypertrophieen kein einzigesmal eine solche Form finden können, und nur viermal war es möglich, mit der galvanocaustischen Schlinge etwas abzutragen.

In 14 Fällen kamen die Hypertrophieen gleichzeitig mit Polypen vor, in 10 waren sie isolirt. Es muss auffallen, dass diese letzeren ausschliesslich Empyemen des Siebbeins, dreimal complicirt mit Keilbeinhöhleneiterungen, ihr Dasein verdankten.

Bemerkenswert ist ferner, dass es sich viermal um recidivirende Hypertrophieen handelte, durch welchen Umstand erst meine Aufmerksamkeit auf das Grundübel gelenkt wurde.

XCVIII. Beobachtung. Besonders in einem Falle eines 51jährigen Locomotivheizer's war seit Jahren die rechte Nase durch Hyperplasie der unteren Muschel vorne verstopft, die etwas eiterige Secretion verschwand neben dieser Belästigung ganz. Trotz Galvanocaustik erschienen die flachen Schwellungen immer wieder, bis ich endlich die vorderste Siebbeinzelle cariös fand. Auskratzung der kleinen Höhle beseitigte binnen kurzem die Absonderung und die Schwellungen verschwanden ohne weiteres auf immer.

Diese Beobachtungen werden unsere Aufmerksamkeit natür-

lich, sobald es sich um, besonders recidivirende, Hypertrophieen der vorderen Muschelenden mit oder ohne nachweisbare Secretion handelt, auf die Siebbeinzellen etc. lenken, besonders wenn nicht über die Verstopfung der Nase allein, sondern die auch bei Hypertrophieen nicht allzu selten beobachteten Erscheinungen von Kopfschmerz, Benommenheit etc. geklagt wird, welche bei genauerer Untersuchung auf tiefere Herderkrankungen zurückzuführen häufig gelingt.

Bei dieser Gelegenheit möchte ich noch die von Kaufmann[149]) als „lateraler Schleimhautwulst" bezeichnete Hypertrophie der unteren Lefze des hiatus semilunaris erwähnen, welche übrigens schon vorher beobachtet und als scheinbare Duplicatur der mittleren Muschel, (Hartmann, Schech), beschrieben worden ist. Kaufmann legt ganz besonderes Gewicht auf dieselbe zur Diagnose des Kieferhöhlenempyem's, bei welchem sie in der That auch häufig auftritt. Doch ist ihre Abwesenheit nicht zur Ausschliessung eines solchen zu verwerten, da unter meinen 98 Empyemen dieselbe sich nur wenigemale fand, noch aus ihrer Anwesenheit ein sicherer Schluss auf Antrumempyem zu ziehen, da Kaufmann sogar selbst einen „Wulst" ohne Kieferhöhleneiterung sah, welchen Befund ich mehrfach bestätigen kann.

Entzündliche Neubildungen dieser Art finden sich überhaupt nicht selten, und besonders in recidivirender Form, in der engeren oder weiteren Nachbarschaft von Eiterherden der Nase vor, wo sie durch ihre lebhaft, rote, gekörnte und weiche Oberfläche den Eindruck von Granulationen gewöhnlicher Art hervorrufen. In der That bestehen aber diese Neubildungen, wie mich mehrfache mikroskopische Analysen belehrten, nicht nur aus Kleinzellengewebe, sondern aus Wucherungen der Gesamtschleimhaut, inclusive des Ephitel's, von welchem sie durchgehend überzogen sind. Deutlich den entzündlichen Ursprung verratend durch Zelleninfiltrat um Gefässe und Drüsen, bilden sie einen histologisch oft unmerklichen Uebergang zu den wahren Gallertpolypen, eine Vorstufe in der Entwickelung derselben. Bezeichnend dafür ist auch ihre, den letzteren Geschwülsten gleichkommende Recidivfähigkeit. —

Endlich ist noch besonderes Augenmerk zu widmen den Hyperämieen der Schwellkörper an der unteren Muschel etc. Hartnäckige Erscheinungen der Art beruhen ausserordentlich häufig auf tiefen Entzündungsherden, besonders auf Kieferhöhlenempyemen. Möge man nicht versäumen, dieser Eventualität seine Aufmerksamkeit zu schenken!

Nicht blos in der Nase aber übt der Eiter deletären Einfluss, auch im Ausfliessen noch inficirt er benachbarte Teile. Zunächst sehen wir seine Wirkung mitunter an der

IV. Haut.

Eczeme der Oberlippe und der Nasenflügel sind geradezu pathognomonisch für das Bestehen jener Naseneiterung, welche von vergrösserten Rachenmandeln herrührt. Ich habe noch nie bei Kindern das eine ohne das andere gesehen. Rasch verschwinden dieselben auch, sonst so renitent, nach gründlicher Exstirpation der Rachengeschwülste.

Bei Erwachsenen, besonders beim schnurrbartgezierten Geschlecht bildet sich mitunter eine noch sesshaftere Entzündung in den Bälgen der Haare des Introitus oder der Oberlippe, eine wahre Sykosis, aus. Ist letztere nur auf den Bereich unterhalb der Nasenlöcher beschränkt, so kann man sogar sicher sein, dass sie nur endonasalen Entzündungen zu verdanken ist und jeder Therapie, die diese Ursache nicht berücksichtigt, spotten wird.

Dass auch richtige Folliculitis mit Eiterbildung so secundär auftritt, ist verständlich. Die primären Formen derselben finden weiter unten selbständige Schilderung.

Infectionen auch der Gesichtstalgdrüsen in Form der Acne durch digitale Verschleppung des Naseneiter's hervorgebracht zu sehen, ist nichts seltenes, ebenso wie Erytheme an Wange und Nase mitunter auf tiefer gelegene Entzündungen hinweisen.

An dieser Stelle verdient auch eine sonderbare Erscheinung, nämlich das Hautemphysem, Erwähnung. Wanddurchbrechungen der subcutan liegenden Nebenhöhlen ermögechen den Austritt exspiratorischer Luftmengen. Wir sahen einigemale solche Luftauftreibungen der Wange und der Augenlider infolge des spontanen oder operativen Durchbruchs der äusseren Kieferhöhlenwand und Pineau[9]) berichtet über totales Emphysem der Haut aus einem Stirnhöhlenempyem. —

Wie die Haut, so werden auch der Nase benachbarte

V. Schleimhäute,

jedoch viel häufiger, in Mitleidenschaft gezogen, mitunter in geradezu characteristischer Weise.

Schon im Munde beginnt diese Wirkung.

Die rätselhafte, unter dem Namen der Leukoplakie bekannte Erkrankung der Zunge und der Wangenschleimhaut tritt als Symptom von Reizungen verschiedener Art auf, unter welchen Eiterbenetzung nicht die geringste Rolle spielt. Ohne

die Wichtigkeit der Zahnerkrankungen resp. Verwundungen durch scharfe Zähne, der Magenstörungen, insbesondere derjenigen, welche mit vermehrter oder veränderter Säuresecretion einhergehen, des starken Rauchen's, der starken Gewürze, endlich der besonderen Disposition, wie sie alten Luëtikern scheinbar eigen ist, zu unterschätzen, müssen wir es doch höchst auffallend finden, dass, erst einmal darauf aufmerksam geworden, wir so oft das Bild durch Naseneiterungen complicirt sahen.

In keinem Falle, der diese letztere Erkrankung aufweist, darf dieselbe vernachlässigt werden. Heute lässt sich zwar ihr Belang für das Zustandekommen der Schleimhautaffection noch nicht übersehen; dass aber zur Bekämpfung derselben jeder vorhandene Reiz ausgeschaltet werden muss, ist sicher und damit ergibt sich die Consequenz von selbst.

Dass auch Zähne des Oberkiefer's secundär nach Highmorshöhlenempyem erkranken, möchte ich nach einigen eigenen Erfahrungen wenigstens für möglich ansehen. Ein gewöhnliches Ereignis, als welches es Zuckerkandl betrachtet wissen will, ist es sicherlich nicht. Die mir verdächtige Form bestand in schmerzlosem successivem Zahnausfall. —

Was die Affectionen der tieferen Nahrungs- und Luftwege anbelangt, so sind die betreffenden Krankheitsbilder, nämlich die

Nasopharyngitis, Pharyngitis und Laryngitis sicca

(um nur die hauptsächlichsten zu nennen) zwar längst bekannt, ihre Entstehung aber und damit ihr Wesen bis in die neueste Zeit nicht klar gewürdigt worden.

Nur Ziem hatte darauf verwiesen, dass das Bild, welches man die Tornwaldt'sche Krankheit nennt, sehr häufig nicht auf einer Eiterung in dem Recessus der Rachenmandel selbst, sondern vielmehr auf Naseneiterung beruht und meine Erfahrungen dienen dieser Deutung nur als Stütze.

Ich habe unter meinen bezüglichen Fällen mehrmals circumscripte Ansammlungen von Schleim resp. Krusten in dem Recessus des Rachendaches gesehen, welche doch nicht auf Entzündungen dieser Partieen beruhten, sondern weiter vorn aus der Nase her kamen.

Man hat, wenn man auch noch so oft den ominösen Schleim- oder Eiterballen an ein und derselben Stelle des Rachendaches, etwa in einem dort befindlichen Schlitz des cytogenen Gewebes, vorfindet, daraus noch nicht das Recht gewonnen, zu folgern, hier liege die wahre und einzige Stelle der Erkrankung. Ich will das für die Fälle zugeben, und es sind deren nicht wenige, in denen eine an dieser Stelle applicirte passende Therapie die Absonderung vollkommen und dauernd in kurzer Zeit be-

seitigt. Nicht selten aber erklärt sich der typisch an bestimmtem Orte immer wieder entstehende Secretpfropf dadurch, dass an dieser Stelle eben der bequemste Ausfluss aus einer Nebenhöhle der Nase, vorzugsweise der Keilbeinhöhle, stattfindet. (Bei der Symptomatologie der Erkrankungen dieser Höhle soll das noch eingehend beschrieben werden.) Aber auch den Eiter anderer Höhlen, der Siebbeinzellen und sogar des antrum Highmori habe ich fast oder ganz ausschliesslich auf diesem Wege seinen Ausfluss suchen sehen.

Nicht zu vergessen ist endlich, dass durch Beträufeln mit aus diesen Gegenden herstammenden Secreten sogar eine recht sesshafte Entzündung eines Rachenrecessus eintreten kann, von der durchaus nicht anzunehmen wäre, dass sie sich nach Heilung der Nebenhöhlenerkrankung von selbst zurückbildete.

Viel ausschliessender noch bestätigt sich dieses Verhältnis bei dem „trockenen Rachencatarrh", sowohl dort, wo er sich im fornix als wo er sich auf der hinteren Rachenwand abspielt. Ich habe noch nie, seit aufmerksamer Beobachtung der vorkommenden Erscheinungen, gesehen, dass das bekannte zähe dünnschichtige, auf lederartig glänzender dünner Schleimhaut ruhende Secret dieser Schleimhaut selbst entstammte, es kam immer von oben, eine Beobachtung, welche von M. Schmidt erfreuliche Bestätigung erfährt. Die eigentümliche „Atrophie" der Schleimhaut ist immer nur die Folgeerscheinung der eitrigen Berieselung: wird die weiter oben gelegene Quelle, oft nach mühseliger Suche erst, entdeckt und abgegraben, so verschwindet sofort spurlos die Scheinsecretion der Rachenschleimhaut.

Nicht häufig ist es, diese Rachenveränderungen vereinzelt zu treffen ohne Beteiligung der ein Stockwerk tiefer liegenden Teile, des Kehlkopfes; die letzteren treten sogar oft in den Vordergrund der Klagen, so dass die Rachenerscheinungen, (deren gleichzeitiges Bestehen doch schon etwas mehr den Blick, physisch wie kritisch, nach oben lenkt), vom Patienten weniger beachtet, vom Arzte gerne übersehen werden. Und doch ist jede Untersuchung eines Kranken mit chronischen Kehlkopfbeschwerden als unvollkommen zu erachten, so lange nicht ein genauer Befund von Nase und Nasenrachenraum dieselbe ergänzt.

Waren schon, wie Michel erzählt, seine Patienten oft erstaunt, dass es ihnen in der Nase fehle, während sie doch ihres Halses wegen Hilfe begehrten, so ist jedem Untersucher anzuraten, nicht bei diesem Staunen stehen zu bleiben, sondern sich zu überzeugen, dass dies Verhältnis nicht blos häufig, nein, dass es fast regelmässig ist. Auch hier wieder muss ich so unbescheiden sein, anzunehmen, dass dieselben Irrtümer, die dem

Verfasser dieser Zeilen schulmässig anerzogen und pietätvoll durch lange Zeit fort gezüchtet wurden, auch bei vielen Collegen noch liebevolle Würdigung finden. Wenn man, wie es mir erging, Fälle, die man vor Jahren nach altem Schema registirt und behandelt hat, wiedersieht und jetzt dieselben ebenfalls mit Eiterungen weiter oben behaftet findet, die sofort den secundären Character jener tiefer gelegenen Erkrankungen erkennen lassen, wird man vielleicht eher bereit sein, einen Irrtum, den man selbst zu corrigiren im Stande und genöthigt ist, anzuerkennen und die Möglichkeit eines solchen auch für die anderen Fälle unzureichender Beobachtung zuzugeben.

Im Rachen selbst kommt noch in Betracht die granulöse und hypertrophische Pharyngitis. Diese Formen der Entzündung habe ich nicht selten bedingt gesehen durch die abnormen Absonderungen im Gefolge vergrösserter Rachenmandeln: waren diese letzteren auch nicht immer eitrig, so mögen diese Beobachtungen doch sich in den Rahmen unserer Erörterungen einfügen; der Eindruck war im übrigen meist der, dass das häufige Würgen und Räuspern mehr zur Entstehung der Veränderungen beitrug, als die Benetzung der Schleimhaut mit den krankhaften Producten. Sicher ist, dass man sich viel unnütze, früher aufgewandte, Mühe in der Bekämpfung dieser lästigen Veränderungen erspart, wenn man das Verhalten der Nase und Rachentonsille dabei beachtet.

Dass die Beschwerden, welche man früher als Rachenparästhesieen reflexartig localer Würdigung und Therapie entzog, nicht blos im Gefolge solch greifbarer Pharynxerkrankungen auftreten, sondern, auch ohne sichtbare Veränderungen, der Bespülung mit nasalem Eiter entstammen können, habe ich einigemal beobachtet.

Auch die Beschwerden, welche auf die erkrankte Zungenmandel, (deren Bedeutung mir übrigens in neuester Zeit gar zu hoch angeschlagen erscheint), zurückgeführt werden, mögen den Beobachter nicht an der Inspection der oberen Luftwege hindern: vielleicht wird man dann auch öfters, wie es wenigstens mir widerfuhr, weiter oben etwas sicheres finden, was man unten hypothetisch suchte.

Wenn man zur Erklärung der Stimmstörungen bei Rachenkatarrh bisher mit vollem Rechte die Ermüdung der Kehlkopfmuskeln durch das gewaltsame, oft unablässige Räuspern und Würgen und andrerseits die Erschwerung der Stimmgebung infolge der gestörten Resonnanz von Seiten der unregelmässig geschwellten und deformirten Rachenwandungen und der mangelhaften Action der Rachenmusculatur herangezogen hat, so konnte ich eine directe Schädigung der Kehlkopfschleimhaut durch herabrieselnden Naseneiter mehrfach constatiren. Dieselbe

war dabei wohl unterschieden von den Veränderungen, die ein einfacher, wenn auch von oben fortgesetzter Kehlkopfkatarrh hervorbringt. Bei letzterem ist das Kehlkopfinnere düsterrot gefärbt, öfters geschwellt, die Stimmbänder speciell häufig in rote Wülste umgewandelt. Im Gegensatz zu diesem Bilde fand ich mehrmals die gesamte Kehlkopfschleimhaut etwas blässer als gewöhnlich, leicht uneben, die Stimmbänder grauweiss bis graurot, schmutzig verfärbt, höckrig mit unebenem Rande, so dass der Eindruck nicht einer chronischen Entzündung, sondern der Epithelmaceration hervorgerufen wurde. Diese ist jedenfalls durch den fortwährenden Contact mit dem von oben herabträufelnden zersetzten Eiter bewirkt, was umsomehr zur Gewissheit wird, als diese Veränderungen im Kehlkopf mehrfach, ohne irgend welche locale Behandlung, nur durch Zerstörung der Eiterquelle in der Nase verschwanden.

Nicht weniger characteristisch ist die Borkenbildung im Kehlkopfe, die sogenannte „Laryngitis sicca“. Sie mag vielleicht beim Sklerom noch vorkommen; wo ich sie sonst sah, war sie nur scheinbar autochthon; denn auch hier wurde das Secret, dessen Austrocknung die Borken darstellte, nicht an Ort und Stelle erzeugt, sondern kam von oben herab. Die Veränderungen im Kehlkopfe waren immer rein entzündlicher, nie secretorischer Natur, was am besten dann zu Tage trat, wenn ich den Kehlkopf selbst vollkommen unbehandelt liess. Auch hier verschwanden die Erscheinungen, wenn nur die Naseneiterung beseitigt oder beschränkt wurde.

Einige illustrative Beobachtungen aus einer grössereren Reihe anzuführen, sei erlaubt:

XCIX—C. Beobachtung:

„Laryngitis sicca“, durch Naseneiterungen bedingt.

XCIX.—C. Beobachtung.

1. Frau K. F., 34 Jahre alt, ist schon mehrmals vollkommen stimmlos gewesen, unter der Zeit, seit vielen Jahren schon, heiser. Consultirt, da jetzt seit 3 Wochen wieder totale Aphonie besteht.

Die Stimmbänder sind mässig gerötet, hinten mit fest anhaftenden Borken besetzt, Schluss unmöglich. Rachenschleimhaut trocken, sehr dünn, Fornix frei, in den Choanen Eiterborken, In der Nase, die sehr weit erscheint, massenhafte stinkende Borken, (doppelseitigem Empyem der mittleren Siebbeinzellen und Kieferhöhlen entstammend). Unter chirurgischer Behandlung des Naseninneren war nach 12 Tagen der Gestank der Borken dauernd verschwunden und die Stimme vollkommen rein, ist es auch in mehrmonatlicher Beobachtung geblieben, nachdem kein Eiter mehr nach hinten, sondern alles nur mehr durch die Nase nach vorne abfloss. (Identisch mit Fall 11, S. 60.)

2. Frau K. K., 40 Jahre alt, lässt mich wegen drohender Erstickung holen. Die Patientin sitzt mühselig atmend aufrecht, lautes Stenosengeräusch ist vernehmbar und erklärt sich, da der Kehlkopf der im übrigen hochgradig heiseren Frau ganz mit grüngrauen Borken verstopft ist. Beim Würgen sieht

man aber weiter hinter dem Zäpfchen einen grüngelben Ballen, in der Nase dann massenhaften flüssigen und trockenen Eiter und die Sonde weist umfangreiche Zerstörung im Bereich der mittleren Zellen des Siebbein's nach. Behandlung konnte der hochschwangeren Frau nicht angedeihen, immerhin hat sorgfältige Reinigung der Nase durch Aufschnupfen in den nächsten Wochen weitere Borkenbildung im Kehlkopf verhütet. —

Eine andere Form chronischer Kehlkopferkrankung, in deren Pathogenese die Naseneiterungen bislang nicht beachtet wurden, ist die sogenannte Pachydermie, welche sowohl in der von Virchow als characteristisch beschriebenen Localisation und Gestaltung an den Stimmbändern als auch an anderen Stellen des Kehlkopfes von mir im Gefolge von Naseneiterungen, einmal auch auf Grund vermehrter Rachensecretion bei adenoïden Wucherungen beobachtet wurde.

Einmal täuschte das Bild sogar Tuberculose vor:

CI. Beobachtung:

Pachydermia laryngis durch Naseneiterung.

CI. Beobachtung. Der 39jährige A. B. ist schon seit der Pubertät heiser, deshalb auch vom Militär entlassen worden. Sein Vater starb an Phthise. — Letztere Zeit Abnahme der Kräfte und Husten mit spärlichem zähem Auswurf. Auf Grund dieser Verhältnisse vom behandelnden Art als tuberculös mir überwiesen, bot er im August 1891 folgendes Bild:

Percussion der Lungen ergab rechts oben leichte Verkürzung des Schalles, Auscultation subclavicular verschärftes Atmen beiderseits. Im Kehlkopf an der Hinterwand links eine blassrote leicht unebene pyramidenförmige Geschwulst, die Stimmbänder schlaff, graurot, uneben, das linke Taschenband vorne verdickt.

Ich „bestätigte" sonach den Befund des Collegen. Die oberen Luftwege hatte ich nicht untersucht.

Im December 1893 stellte sich der Patient wieder vor, in bestem Ernährungszustande und — mit ganz genau dem gleichen Befunde. Jetzt fiel mir aber ein süsslicher Foetor aus der Nase auf, den, wie ich mich erinnerte, ich auch damals schon bemerkt, aber für den Geruch von Schnupftabak gehalten hatte. Auf Befragen stellte sich nun heraus, dass seit langen Jahren viel „Schleim" aus dem Rachen käme, seit 1½ Jahren auch Borken in der Nase die Atmung ganz behinderten. Seit einem Jahre hatten sich dazu heftige Schmerzen über dem rechten Auge und im Hinterkopfe gesellt.

Es erübrigt nur beizufügen, dass der Mann sonst vollkommen gesund war und beiderseits Keilbeinhöhlenempyem bestand. Dieses wurde ausschliesslich behandelt und die Stimme besserte sich ohne jegliche Behandlung des Kehlkopfes.

Es ist sehr naheliegend, gegen die Abhängigkeit der oben bezeichneten Affectionen von Naseneiterungen einzuwenden, dass doch die Localtherapie derselben bisher nicht ohne Erfolg geübt worden ist und in der That ist es richtig, dass man diese Catarrhe durch milde Localbehandlung des Rachen's bezw. Kehlkopfes allein bessern kann, insoferne man durch dieselbe erzielt, dass das zähe, auflagernde Secret verflüssigt oder mechanisch weitergeschafft wird. So kann man durch Beseitigung von Re-

cessus im adenoïden Gewebe bewirken, dass das durch die Retention der Secrete in den Schleimhautvertiefungen verursachte quälende Loswürgen einer leichten Expectoration Platz macht.

Das gibt dann jene Scheinheilungen, wie sie, nirgends so häufig als bei Erkrankungen der Schleimhäute, ebenso die Patienten befriedigen als die Aerzte täuschen, die ihre Kranken nach solchen Kuren oft gar nicht oder nur nach langen Jahren wiedersehen.

Wenn man oft erfahren hat, dass die einzige Klage, mit der an umfangreichen Nebenhöhlenempyemen Leidende sich vorstellen, sich auf die Rachenbeschwerden bezieht, wird man sich darüber nicht wundern. Die Tragweite der Rachenbehandlung in manchen solchen Fälle kennzeichnet sich besonders durch folgende

CII. Beobachtung:

Borkenbildung bei heilendem multiplem Empyem in Folge adenoïder Vegetationen.

CII. Beobachtung.

Es bestand Empyem sämmtlicher linksseitiger Nebenhöhlen. Trotzdem sämmtliche andere ausgeheilt waren, nur aus der Keilbeinhöhle sich noch eine ganz geringe Menge von Wundsecret entleerte, bildeten sich noch an der hinteren Rachenwand kleine, aber insofern äusserst belästigende Borken, als bis zur Losstossung einer jeden immer heftige Asthmaanfälle auftraten. Endlich gelang es, zu erheben, dass diese Borken sich constant im Fornix der erkrankten Seite hinter einem Wulst adenoïder Vegetationen bildeten. Die Abtragung dieser hat dann mit einem Schlage die Borkenbildung zum Aufhören gebracht. — Ein zweiter vollkommen analoger Fall bedarf nur der Erwähnung. —

Eine nicht geringe Anzahl und darunter gerade die wichtigsten Folgeerscheinungen von Naseneiterungen, sowohl acuten als chronischen, wickelt sich unter dem Bild von

VI. Subjectiven Störungen

ab.

Vorzüglich im Bereich der Gefühls-, aber auch in dem der Empfindungssphäre treten sie auf, mitunter, ja sogar recht häufig, von solch erheblichem Gewicht, dass sie in der Beachtung des Patienten sowohl als der Würdigung seitens des Arztes als selbständige Erkrankung aufgefasst, „idiopathisch“ werden. Bei dem Eifer, mit welchem jede Specialität für sich die wichtigsten Krankheitserscheinungen des Menschen in Anspruch nimmt, (was man in gerade jetzt moderner Richtung als „Aufdecken der Beziehungen der X . . . ologie zu Allgemeinleiden“ bezeichnet), ist es nicht verwunderlich, dass jeder Specialität nur die nebensächlichsten Symptome als unbestrittene Domäne bleiben. Mit diesen beginne daher unsere Betrachtung.

Störungen des Geschmack- und Geruchsinn's.

Nach meinen Erfahrungen kann man keiner Localisation der Eiterung eine Prävalenz in Bezug auf Vernichtung des Geruchsinnes zusprechen. Vielleicht findet Jemand einmal Interesse daran, uns osmometrische Daten über das Verhalten der ververschiedenen Höhlenerkrankungen etc. an die Hand zu geben; ich muss meine Unkenntniss in dieser Richtung zugestehen.

Auch die Form der Eiterung ist nicht massgebend. Durchgängig findet sich behauptet, dass bei der „Ozaena"-Form der Geruch vernichtet sei. Trotzdem habe ich in einigen Fällen denselben erhalten gefunden.

Es ist merkwürdig, zu sehen, wie in manchen Fällen der Geruchssinn ganz verschwunden, in anderen bei vielleicht noch heftigeren Erkrankungen kaum geschädigt ist. Der Umstand nun, dass sich die Anosmie bei welcher Localisation der Eiterung immer vorfand, dass sie aber, regelmässig möchte ich sagen, nach Aufhören der Eiterung auch verschwand, hat mich zu der Ansicht gebracht, dass es nicht directe anatomische Schädigungen der Riechmembran, auch nicht immer Unzugänglichkeit derselben für die Luft infolge von Schwellungen etc. sei, was die Geruchsperception hindere. Dieselbe wird vielmehr in manchen Fällen durch den Eiter selbst beeinträchtigt.

Es war z. B. zu auffallend, wie in einem Fall von „Ozaena" wo ich fast das ganze Naseninnere der einen Seite mit Zange und scharfem Löffel bearbeiten musste, der Geruch, der seit wenigstens 20 Jahren absolut geschwunden war, nach Beseitigung der foetiden Eiterung wiederkehrte. (Auch durch die nichterkrankte linke Nasenseite, durch die aber fortwährend auch Borken ausgestossen wurden, war vorher nichts gerochen worden.)

Ferner, wie bei Recidiven von Eiterungen der Kieferhöhle, der Siebbeinzellen etc. der zuerst wiedergewonnene Geruch sogleich verschwand, um bei beginnender Besserung prompt auch sich wieder allmälig einzustellen.

In einem weiteren Falle war der Geruch bei doppelseitigem Empyem sämtlicher Höhlen, ausser den Stirnhöhlen, nur wenig vermindert. Der Eiter aber floss fast nie in die Nase, sondern immer durch den Rachen ab. Als nun durch Beseitigung von Polypen und kranken Knochen der Abfluss nach vorne ermöglicht und bei der grossen Verwundung auch recht reichlich geworden war, verschwand der Geruch vollkommen. Später bei zunehmender Secretionsverminderung stellte er sich allmälig wieder ein, mit Schwankungen, die genau dem mitunter intermittirenden Heilungsverlaufe entsprachen.

Man wird für diese Fälle vielleicht noch einwerfen wollen, dass es sich vielleicht um durch die Eiterung resp. deren Recidive hervorgerufene Schwellungen, die den Luftzutritt nach oben behinderten, gehandelt haben könne. Dem war aber nicht so. Die sehr umfangreichen, pathologischen, wie operativen, Defecte machten das ganz unmöglich, auch habe ich jedesmal besonderes Augenmerk auf diese Verhältnisse gelenkt und kann einen derartigen Vorgang sicher ausschliessen.

Selbstverständlich gilt diese Erklärung aber nur für die Mehrzahl derjenigen Fälle, in denen der Geruch sich wieder einstellt. Diejenigen mit vollständiger und auch nach der Ausheilung andauernder Anosmie, (das sind aber die allerseltensten), müssen entweder auf centralen oder auf anatomischen peripheren Schädigungen der Riechperceptionsorgane beruhen und ein Teil der reparablen Störungen wird natürlich auch mechanisch etc. bedingt sein.

Parosmieen habe ich in chronischen Fällen nicht beobachtet, nur, aber dann recht ausgesprochen, bei acuten.

Dabei erschien bemerkenswert, dass die Geruchshallucination bei demselben Individuum im Recidiv dieselbe blieb.

Dass der Geschmack sich an diesen Störungen in Form von Ageusie und Parageusie beteiligt, ist selbstverständlich, da ja die feineren specifischen Empfindungen des „Geschmack's" in der Tat auf Geruchsperceptionen beruhen.

Die Störungen des Gesichtssinnes

sind vorwiegend subjectiver Natur. (Soweit Entzündungen etc. im Bereich des Auges hierhergehören, gelangen dieselben weiter unten zur Erörterung.)

Unzweifelhaft vorhanden sind im übrigen in manchen Fällen, wenn auch nur zeitweise, jene Gesichtsfelddefecte, welche man als

Skotome

bezeichnet. Dieselben treten vorwiegend anfallsweise auf, teils mit, teils ohne Flimmern. Nur selten wird über sie von den Patienten spontan berichtet. Ich habe einige, vielleicht ein halb Dutzend Fälle, gesehen, in denen diese Erscheinung sich auf tiefe Herdeiterung der Nase, meist der Nebenhöhlen bezog. Auch hier steht sie im engen Connex mit Kopfschmerzen, häufig mit einseitigen, was nicht hindert, dass anderemale die veranlassende nasale Erkrankung anderer als eitriger Natur ist. Ich kann an diesem Orte leider auf ein Thema, das ebenso wichtig als weitreichend ist, nicht eingehen und bemerke nur, dass die für Naseneiterungen und Nasenleiden symptomatische „Migraine ophthalmique" sich in nichts von der „idiopathischen" der Nervenärzte,

noch von der für andere Leiden, z. B. progressive Paralyse im Anfangsstadium, charakteristischen unterscheidet.

Eine andere Form der visuellen Defecte, die

Gesichtsfeldeinschränkung

erfordert eingehendere Betrachtung.

Ziem hat eine ganze Reihe von Tatsachen veröffentlicht, die beweisen sollen, dass vornehmlich beim Kieferhöhlenempyem das Gesichtsfeld recht häufig eingeschränkt sei. Eine Erklärung dafür sucht er in Circulationsstörungen des Blutstromes zwischen Nase und Auge, durch die auch der Ciliarkörper beeinträchtigt wurde. Ohne auf diese Deduction oder überhaupt auf eine Kritik seiner Beobachtungen einzugehen, ist zu betonen, dass weder ich mich in meinen Fällen von dem Vorhandensein einer solchen Störung habe überzeugen können, noch dies auch einigen anderen Autoren gelungen ist.

Dagegen führt Kuhnt[77]) analoge Befunde an und betont besonders die concentrische Einengung für Rot und Grün.

Allerdings sind auch des letzteren Autor's, hauptsächlich bei Stirnhöhleneiterungen gewonnenen, Erfahrungen nicht ungemischt. Trotzdem auch die unbedeutendsten, unzweifelhaft noch in den Bereich der Fehlergrenzen fallenden Einengungen notirt wurden, finden sich bei ihm unter 17 Gesichtsfeldaufnahmen 12 ganz normale und nur 5 mit teilweise unbedeutenden Einengungen.

Ich habe teils wahllos, teils in verdächtigen Fällen die fachmännische Untersuchung durch Herrn Dr. Rhein dahier vornehmen lassen, immer ohne Resultat.

Einmal glaubte ich schon endlich auch auf das Gesuchte zu treffen, als eine Patientin mehrere Tag lang, nachdem ich ihr in Narkose die erkrankten Siebbein- und Keilbeinhöhlen ausgekratzt hatte, über mangelhaftes Sehen auf der linken Seite klagte. Sie sah angeblich alles von der linken Mittellinie aus schwarz. Als ich bei geschlossenem rechten Auge meine Hand von der linken Seite her näherte und fragte, ob sie die Hand sähe, antwortete sie: „Ja, aber schwarz". Ich konnte ihr die Versicherung geben, dass, wenn sie nur schwarz sähe, wir damit vollkommen zufrieden sein könnten, denn dann sähe sie überhaupt. In der That hat auch hier die perimetrische Messung normale Verhältnisse ergeben.

Worauf es nun beruht, dass gerade Ziem soviele positive Befunde erhoben hat, darauf möchte es schwer sein zu antworten. Es möge aber doch hingewiesen werden auf die neuerlich so viel discutirte analoge Frage der concentrischen Gesichtsfeldeinengung bei der traumatischen Neurose. Hier führen ebenfalls die Einen sehr positive Befunde an, die von Anderen durchweg

geleugnet werden. Jüngst hat Schmidt-Rimpler[150]) einige Bemerkungen in den Streit geworfen, die vielleicht auch an dieser Stelle interessant erscheinen, Er meint nämlich, dass ein anfängliches Misverständniss bei der Prüfung am Perimeter die Anleitung zu einer nachträglichen Simulation geben könne, „indem der Untersuchte zuerst wirklich glaubt, er solle dann sein „Jetzt" rufen, wenn das von der Peripherie her zugeführte Papierquadrat ihm als solches deutlich erscheint: das Erstaunen (beziehentlich auch die Freude) des Untersuchers über eine derartige concentrische Gesichtsfeldeinengung gibt ihm dann Anlass, an diesen Angaben festzuhalten.

Es handelt sich da also um Täuschungen des Beobachters, die zwar später absichtlich, bei der ersten Untersuchung aber jedenfalls unbeabsichtigt von den Exploranden ausgeübt werden.

(Instructiv in letzterer Beziehung wirkt besonders noch ein Fall, den Engelmann[59]) mitteilt: Bei Verdacht auf Stirnhöhlenkatarrh einer Seite fand sich daselbst eine grosse Gesichtsfeldeinengung und etwas Hyperämie des Augenhintergrundes. Am nächsten Tage bei wiederholter Untersuchung war das Gesichtsfeld normal. Der Mann hatte sich sehr ungeschickt angestellt, so dass schon die Richtigkeit des ersten Befundes bezweifelt worden war.)

Es möge das hier angeführt werden, nicht, weil ich glaubte, dass Ziem als geübter Beobacter einem solchen Misverständnisse zum Opfer gefallen sei, sondern weil diese Bemerkungen den nur relativen Wert einer auf die subjectiven Angaben des Untersuchten wesentlich gestützten Untersuchungsmethode so recht deutlich demonstriren. Könnte man sich auf die Patienten, auch ohne dass der Wunsch, die Befunde umzugestalten, vorliegt, verlassen, so würde diese wie manche andere Frage sehr leicht zu lösen sein.

Immerhin aber muss das betont werden, dass die Befunde von Defecten eigentlich negative sind. Demgegenüber können positive Ergebnisse, wie dieselben ja die Befunde vollständiger Gesichtsfelder vorstellen, viel eher den Anspruch erheben, für beweisend erachtet zu werden, denn ein positives Ergebnis am Perimeter lässt sich nicht simuliren und nicht suggeriren. —

Während es mir nicht gelungen ist. in dieser Richtung objective Veränderungen an den Augen aufzufinden, möchte ich dagegen auf gewisse subjective Beeinträchtigungen des Sehvermögen's aufmerksam machen, die am besten als

Asthenopische Beschwerden

bezeichnet werden.

Von einer grösseren Anzahl Patienten mit Erkrankungen

der oberen Nebenhöhlen, (zufällig niemals jedoch bei reinen Kieferhöhleneiterungen), hörte ich die Klage über schlechtes Sehen. Nicht blos, dass das Lesen und sonstiges Nahearbeiten anstrengte und dabei die Augen ermüdeten, es wurde auch über unklares verschwommenes Sehen und Unmöglichkeit, Gegenstände in der Ferne genügend deutlich zu erkennen, geklagt.

Bekannt ist ja, wie häufig zu chronischen Nasenaffectionen sich Störungen in den Tränenwegen und der Conjunctiva gesellen. Der stärkere Feuchtigkeitsbelag des Auges verschleiert dann allerdings etwas die Gegenstände und mag so dem Patienten verminderte Sehschärfe vortäuschen.

Aber auch, ohne dass derartige Reizungen vorhanden waren, hörte ich, vornehmlich bei Siebbeinempyemen, diese Klagen, so dass man an eine wirkliche Beteiligung der recipirenden Teile des Auges denken musste, besonders, da bei einseitigen Empyemen vornehmlich nur über das gleichseitige Auge Beschwerde geführt wurde. Ich habe daher in einigen Fällen die genaueste Untersuchung des Auges durch Herrn Dr. Rhein vornehmen lassen, aber mit negativem Resultate. Objectiv war nichts zu finden und Refraction, Accomodation und Sehschärfe erwiesen sich immer als normal.

Da die Beschwerden aber von den meisten Patienten spontan, ohne Befragen vorgebracht wurden, da auch bekannt ist, wie nach Operationen in der Nase, besonders aber bei Tamponade, sich starke Hyperämie des Auges, oft mit Sehbeeinträchtigung zeigt, musste doch angenommen werden, dass etwas Wahres an den Klagen sei. Ich glaube dieselben so erklären zu können: Durch den unmittelbar unter der Schädelbasis sich abspielenden, oft an den n. opticus direct angrenzenden Eiterungsvorgang wird in der Nachbarschaft des letzteren ein Reizungszustand unterhalten, der mit Hyperämie einhergeht. Jede Anstrengung, die dem Gehirn mehr Blut zuführt, muss diesen Reizungszustand erhöhen. Insbesondere aber muss jede Anstrengung des Auges, vornehmlich der Accomodation, dasselbe reichlicher mit Blut versehen und in vermehrtem Masse in dem Organ das Gefühl der Unbequemlichkeit, der Anstrengung hervorrufen. Dies kann compensirt werden durch eine möglichste Abziehung der Aufmerksamkeit von dem Gegenstand der Betrachtung, durch ein unbewusstes Entgegenwirken des Willen's gegen die Fixation des Gegenstandes. Dieser wird also nur unbestimmt, vielleicht mit schwankenden Sehaxen, vielleicht mit absichtlich ungenügender Accomodation, betrachtet und erscheint daher, dem psychischen Sehen mindestens, wenn nicht schon dem physischen, verschwommen, undeutlich.

Das ist natürlich bei der Untersuchung durch den Arzt

nicht der Fall. Hier wird die Aufmerksamkeit, trotz der verursachten Unbequemlichkeit, in genügendem Masse angepannt, um die normale Beschaffenheit des Auges nicht zu beeinträchtigen. Es liegt also eine „psychische Asthenopie", gegebenenfalls auch eine „psychische Gesichtsfeldbeschränkung" vor, insofern Gegenstände des undeutlichen Sehen's aus Furcht vor Anstrengung des Sehorgan's und der dabei gefühlten Unbequemlichkeit vom Sehen überhaupt ausgeschaltet werden.

Ermüdet man nicht, die Aufmerksamkeit der Patienten auch in dieser ihnen unbequemen Richtung anzustrengen, so wird man sich nicht durch Angaben, die mehr der Trägheit derselben, als der Wahrheit entsprechen, getäuscht sehen.

Kuhnt[77]) hat Bedenken gegen diesen Erklärungsversuch erhoben, allerdings auf Aeusserungen, die ich nie gethan habe, sich stützend. Von einer „Hyperämie im hintersten Sehnerven", wie dieser Autor citirt, ist, wie man sieht, in meinen Bemerkungen gar nicht die Rede, ich habe mich absichtlich in den weiten Grenzen allgemein pathologisch-anatomischer Vorgänge gehalten, weil alles vorgebrachte nicht anatomisch constatirt ist. Kuhnt gibt andrerseits selbst zu, dass „Hyperämie in den Ursprungsgebieten der Vena ophthalmica nicht nur möglich, sondern direkt wahrscheinlich ist" bei Schleimhautentzündungen der pneumatischen Räume. Ist denn dem Ophthalmologen unbekannt, dass zu dem Quellgebiet der vena ophthalmica superior die vena centralis retinae gehört?

Wenn Kuhnt weiterhin meine Erklärung der Asthenopie „überaus gewagt" findet, welche Bezeichnung verdient dann seine „eigene Theorie", wonach physiologischer Astigmatismus (!) und geringgradige Hypermetropie, sowie Pupillenerweiterung infolge der sensiblen Reize das Sehen in die Ferne, (und wo bleibt die von mir angeführte Erschwerung des Nahesehens?), undeutlicher machen sollen.

Muss der Ophthalmologe erst belehrt werden, dass physiologischer Astigmatismus eben deswegen so heisst, weil er keine Beschwerden macht, dass, wenn ich schreibe: „Refraction normal", dies Emmetropie, nicht Hypermetropie bedeutet? dass Pupillenerweiterung und Sehschärfe nichts mit einander zu thun haben, abgesehen davon, dass jene bei unseren Fällen nicht beobachtet wurde?

Wie hinfällig oder plausibel aber auch die „Erklärung" Kuhnt's sein mag, sie bedarf doch vor allem tatsächlicher Grundlage. Und so behauptet derselbe auch:

„Bei meinen Patienten war ich wenigstens in jedem Falle in der Lage, einen der angezogenen Punkte mit grosser Wahrscheinlichkeit als Grund der Störung zu eruiren."

Die Schätzung des tatsächlichen Wertes dieser Behauptung erleichtert sich, wenn man folgende Citate aus Kuhnt's Krankengeschichten liest:

Fall VIII, S. 236: Asthenopische Erscheinungen. „Augen mittelgradig myopisch, centrale Sehschärfe und Farbenempfindung normal, Gesichsfelder sowohl für weiss, wie für rot-grün scheinbar nicht unwesentlich konzentrisch eingeengt, indess nicht genau aufzunehmen. Pupillenreaktion prompt; Papillen fast normal, nur gering hyperämisch."

Fall IX, S. 238—239: „Hatte Mühe, die Buchstaben deutlich zusammenzubringen", später Doppelsehen durch Dislocatio bulbi. „Die Funktionen des Auges selbst völlig normale, desgleichen der objektive Befund".

Sapienti sat.

Es genügt zu wissen, dass auch Kuhnt die Tatsache der Astenopie bei Empyen bestätigt hat, ebenso wie Caldwell[151]) vor ihm. —

Weit ernsterer Art, als die oben geschilderten sind die unter dem populären Collectivnamen der

Kopfschmerzen

bekannten Beschwerden, zu denen die asthenopischen nur eine Art Vorstufe bilden.

Die Ansichten über den Kopfschmerz bieten ein merkwürdig getreues Bild davon, wie wenig in allen Zeiten Wert auf vorurteilslose Beobachtung gelegt, wie die Deutung dunkler Symptome immer abhängig von der in der jeweiligen Entwicklungsperiode der Medicin gerade modernen Denkungsweise gewesen ist, mitunter auch von zufälligen auffallenden Erfahrungen der jeweiligen Autoren.

Die grosse anatomische Periode des 17. Jahrhundert's hatte localistische Anschauungen und einen chirurgisch-kühnen Geist gezeitigt, der bei Krankheiten des Schädel's zu vielfachen Eingriffen, Trepanationen, theoretisch aber zur Ueberzeugung führte, dass Leiden des Kopfes auch Krankheiten des Kopfes entsprächen.

Nicolaus Tulpius[152]) hatte gesehen, wie ein ausserordentlich heftiger Kopfschmerz nach einem Eitererguss durch die Nase verschwunden war und zögerte nicht, im Sinne der Aphoristiker, diese Beobachtung zu dem Rat zu verallgemeinern, man möge „in sochen Fällen" der Natur durch Niesmittel zu Hilfe zu kommen.

Auf Bartholini's Beobachtung von Kopfweh, welches durch „Steine" (wahrscheinlicher Osteome) in der Stirnhöhle verursacht war, gestützt, ferner mit Rücksicht auf die Auslösung

desselben durch Würmer in diesen Höhlen, empfahl die französische „Académie de la chirurgie“[153]) die Trepanation daselbst, wenn eine Krankheit derselben „oder einige andere Umstände dasselbe erfordern“.

Ebendaselbst findet sich mit Beziehung auf einige glückliche operative Heilungen die Empfehlung des Trepan's bei fixem Kopfschmerz, eine Indication, die bekanntlich bis zur allerneuesten Zeit wieder geschlummert hat.

Keinem der alten Chirurgen fiel es ein, sich über einen derartigen fixen Schmerz mit einer Theorie wegzutrösten, erst neuerer Zeit blieb es vorbehalten, den „nervösen Kopfschmerz zu erfinden. Bis in die letzten Jahre hinein hat es dem ärztlichen Vorstellungskreise entsprochen, einem Körperteil ein Leiden zu imputiren, dessen Ursache überall, nur nicht an diesem Teil selbst gesucht wurde. Man ist fast geflissentlich den Beobachtungen ausgewichen, welche auf locale Krankheitsherde als Schmerzerreger hinwiesen. Allerdings kann man auch den kritiklosen Empirismus jener Alten nicht empfehlen, die unbefangene Beobachtung und Vorurteilslosigkeit derselben sollte aber zur Nachahmung dienen. Es ist paradox: In einer Zeit, da man durchaus nicht im Stande war, tiefere Erkrankungen im Schädel genau zu erkennen, wusste man doch deren Wichtigkeit zu schätzen, neuerdings, da die Vervollkommnung der Untersuchungsmethoden den forschenden Blick bis tief in das Schädelinnere leitet und ihm sichere Merkzeichen sich dort abspielender Vorgänge erschliesst, braucht es Mühe, um die Realität und Bedeutung dieser Vorgänge, die doch aus ihren Wirkungen schon vorgeahnt werden mussten, gegenüber einer rein theoretischen Deutung weiteren Kreisen begreiflich zu machen.

Allerdings ist nicht wunderbar, dass der Mehrzahl der Aerzte der Geschmack an den Leistungen der Rhinologie in theoretischer sowohl, als besonders therapeutischer Richtung gründlich vergangen ist, seit die praktischen Erfolge Hack's und seiner glücklichen Zeitgenossen diese Specialität zu einer so mächtigen Fluth anschwellten, nach deren baldigem Verlaufen der Bodensatz allgemeinen Mistrauen's und specialistischer Kleinigkeitskrämerei noch weithin den Boden bedecken. Es ist gewiss keine leichte Aufgabe, dem gegenüber Tatsachen Anerkennung zu verschaffen, zu deren richtiger Würdigung in erster Linie noch die richtige Therapie gehört. Die Erkenntnisfähigkeit für alle möglichen tiefliegenden Herdleiden im Gesichtsschädel wird sich besonders auch in den Kreisen der Specialisten noch viel weiter ausdehnen müssen, bis wir unseren Collegen überzeugende Erfolge in grosser Anzahl entgegenbringen können. —

Der Kopfschmerz ist nicht immer streng zu scheiden von den sog. Trigeminus-Neuralgieen.

Man hat sich gewöhnt, die Schmerzen, welche sich unterhalb der Haargrenze im Gesichtsschädel kundgeben, mit letzterem Namen zu belegen, oberhalb derselben als Kopfschmerz zu bezeichnen. Es besteht kaum ein principieller Unterschied der Art. Als einzig massgebend für Neuralgie wäre noch Druckempfindlichkeit der betr. Nerven zu erachten. Halten wir jedoch, der Semiotik zu Liebe, an dieser Einteilung fest, so ergibt sich, dass im Gegensatz zu früheren Annahmen die Mehrzahl der Patienten an Kopfschmerz, nicht an Neuralgie leidet. Die weitaus grösste Anzahl klagt über die Stirngegend, Hinterkopf und Scheitel kommen seltener in Betracht, ohne dass sichere Druckempfindlichkeit der tastbaren Nerven bestände. Ein fester Zusammenhang der Schmerzlocalisation mit dem Sitze des Krankheitsherdes, für alle Fälle gleicher Art, existirt nicht. Im Gegenteil, es ist geradezu überwiegend häufig, den Schmerz an anderer als der erkrankten Stelle zu sehen. Geht dies doch sogar so weit, dass constante Schmerzempfindung auf der der erkrankten entgegengesetzten Seite bestehen kann. So findet man dieselbe bei Kieferhöhleneiterungen am häufigsten in der Stirn, bei Stirnhöhlenempyemen sah ich zweimal unverrückten Hinterhauptschmerz, und nicht selten schmerzen die Augen bei Keilbeinhöhlenerkrankungen. Constant ist dagegen fast immer der individuelle Sitz des Schmerzes, sehr selten hört man über herumziehende Schmerzen berichten.

Von neuralgischen Formen sah ich wenig, zweimal „typischen“ Oberkieferschmerz bei acuten Kieferhöhleneiterungen, nur einmal bei der chronischen Form (unter 75 Fällen!), einmal ebensolchen bei Siebbeinempyemen, einmal Schmerz im Warzenfortsatz infolge von Siebbeincaries und zweimal „Occipitalneuralgie“ bei Keilbeinhöhleneiterungen.

So unverlässig also die Localisation der Schmerzen seitens der Patienten für die Diagnose, so ist doch anderseits, um die hauptsächlich resp. primär erkrankte Stelle aufzufinden, der durch Palpation zu erzeugende Schmerz kein unwesentliches Hilfsmittel. Wenn es bei der Sondirung gelingt, durch Berührung eines bestimmten Punktes Schmerzen von der Art, wie sie sonst spontan gefühlt werden, auszulösen, dann kann man mit fast absoluter Sicherheit diesen als den Hauptsitz der Erkrankung ansprechen. (Dass solcher Palpationsschmerz auch bei den Durchbruch drohenden Empyemen der Stirn- und Kieferhöhle leiten kann, ist selbstverständlich.)

Ebenso gibt das Nichtmehrvorhandensein des Schmerzes, wenn man nach geeigneter Behandlung dieselben Punkte wieder

mit der Sonde aufsucht, Anhalt für die Annahme, dass sie nicht mehr entzündet sind. Die Berührung cariösen Knochen's ist für gewöhnlich ausserordentlich schmerzhaft, ist derselbe jedoch nur mehr rauh, (weil noch keine genügende Überkleidung erfolgt ist), ohne dass jedoch noch Entzündungsvorgänge sich daselbst abspielen, so kann man ihn ohne Erregung von Schmerz berühren und wird getrost in den meisten Fällen die weitere Entwickelung der Heilkraft der Natur überlassen dürfen.

Eine Periodicität im Auftreten der Schmerzen bekundet sich besonders häufig in alternirendem Verhalten zur Secretion, so dass der Einfluss einer Stauung des Eiter's auf die Schmerzerzeugung klarliegt. Das gilt allerdings meist nur für kleine Perioden. In den grossen Zwischenräumen, welche mitunter Eiterungen unterbrechen, so dass dieselben geradezu geheilt erscheinen, besteht gewöhnlich auch Schmerzfreiheit. Auch kommt es vor, dass in Zeiten eines Schnupfen's mit starker Vermehrung der Absonderung Schmerzpausen eintreten.

Im Uebrigen wechselt die Erscheinung des Schmerzes sehr stark. Manche Fälle weisen constanten, sich zeitweise steigernden Schmerz auf, während andere überhaupt nur bei Fehlern in der Lebensweise, besonders durch Alkoholgenuss, einen Ausbruch bemerken lassen. Endlich haben wir auch den unverkennbaren Paroxysmus hemikranischer Anfälle, mit durchaus freien Zwischenzeiten oder nur leichter Eingenommenheit des Kopfes in den letzteren ebenso beobachten können, wie das Aufflackern des Schmerzes nur in den Menstruationsperioden. Ueberhaupt ist zu betonen, dass die verschiedenen Typen der Kopfschmerzen infolge von Naseneiterungen sich ebenso wenig von denen in Folge anderer Nasenleiden, als den sogenannten nervösen und Migraine-Kopfschmerzen abgrenzen lassen,

Typische Migraineanfälle, (mit Erbrechen und teilweise in Form der „Migraine ophthalmique"), konnte ich in vier Fällen beobachten, dreimal heilen. (Ein Fall blieb unbehandelt.)

Die Intensität des Schmerzes unterliegt ebenso grossen, individuellen und zeitlichen Schwankungen. Mitunter dauert er ununterbrochen gleichmässig, mit kaum merklichen Unterschieden, an, so dass einige meiner Patienten erst später, nach der Heilung, so recht zum Bewusstsein davon kamen, da sie an den fortwährenden jahrelangen Kopfschmerz schon ganz gewöhnt gewesen waren. Andere waren an der Arbeit zeitweise ganz gehindert wegen der dabei zunehmenden Intensität des Leiden's, ein nicht geringer Teil war geradezu gemartert durch die Heftigkeit der häufig auch den Schlaf störenden Schmerzen. Ein Kranker war sogar durch dieselben zu vollständigem Stumpfsinn

gebracht worden, so dass er über ein halbes Jahr dumpf dahin brütete, seinem Geschäft als Wirt gar nicht mehr vorstehen konnte und Selbstmordtrieb äusserte, so dass man ihn unter Bewachung schlafen lassen musste. Unter der Casuistik der Siebbeinempyeme habe ich diesen Fall noch ausführlicher zu würdigen.

Auch Killian[39]) erzählt von einem ähnlichen Fall und mir selbst ist unterdessen noch mehrmals taedium vitae, einmal Selbstmordversuch, untergekommen.

Die Häufigkeit dieses Symptom's anlangend, so tritt dasselbe fast unausbleiblich im Gefolge der acuten Naseneiterungen ein; gerade bei diesen steigert es sich zu exorbitanter Höhe. Bei chronischen Eiterungen ist es auch recht häufig, ich fand es in 56% meiner Beobachtungen und vielfach war es dieses Symptom allein, das den Gang zum Arzt veranlasste; ja nicht zu selten wird der Rhinologe um Befreiung vom Kopfleiden angegangen von Leuten, welche gar nicht wissen, oft auf Befragen nicht einmal zugeben wollen, dass sie aus der Nase eitern.

Uebrigens kann ich hier die Mahnung nicht unterdrücken, aus dem gleichzeitigen Bestehen von Herdeiterungen der Nase und Kopfschmerzen nicht ohne weiteres die Abhängigkeit der letzteren von den ersteren zu folgern und sich dadurch gar zu Versprechungen an die Patienten verleiten zu lassen. Selbst prompte Reaction, Verschwinden des Schmerzes unmittelbar nach geeigneter Behandlung, resp. sofortiges Freiwerden des Kopfes nach der Eröffnung einer Eiter führenden Höhle, darf nicht als massgebend angesehen werden. Kopfschmerzen, auch anderer Ursache, unterliegen mitunter einer zeitweiligen Beeinflussung durch endonasale Eingriffe. Ich pflege mich nicht eher von der jeweiligen Causalität der Eiterung überzeugt zu halten, als bis der Schmerz, und zwar auf längere Zeit, vollkommen der Behandlung der Eiterung gewichen ist. Besonders vorsichtig stimmen muss zeitweiliges Aufhören und dann Wiederkehren der Schmerzen, auch wenn und trotzdem man die Herderkrankung bereits im günstigen Sinne beeinflusst hat. In einem solchen Falle wurde ich nur durch das immer erneute Auftreten der Schmerzen zu dem dringenden Verdachte einer malignen Neubildung geführt. Der Patient suchte dann anderweit Hilfe und als ich ihn nach $1^1/_2$ Jahren wiedersah, war das Bild eines Basistumor's fertig und ich habe autoptisch ein Sarkom des Keilbeinkörper's feststellen müssen.[154]) Man darf nie vergessen, dass es mehr causae sufficientes für ein bestimmtes Symptom gibt, als dass das gerade sichtbare eben diese causa bilden müsste. Auch können secundäre Veränderungen an oder innerhalb der Schädelbasis schon soweit gediehen sein, dass auch die

Entfernung des ursprünglichen Leiden's nicht mehr zureicht. Nach den glücklicherweise spärlichen Erfahrungen in dieser Richtung glaube ich, eine gewisse Apathie und schläfrigen Blick des Patienten in dieser Richtung für verdächtig, wenn auch nicht entfernt beweisend, halten zu sollen. (S. auch Begbie.[155])

Wie unangenehm Enttäuschungen so wohl fundirter Hoffnungen sein mögen, so sehr bedauerlich ist anderseits die Indolenz, mit welcher noch so häufig die schweren Klagen der an Kopfschmerz Leidenden behandelt werden.

Es ist schmerzlich, zu sehen und immer wieder zu sehen, wie in immer wiederholten Fällen auch dieses so wichtige Symptom nicht im Stande ist, die Aufmerksamkeit des Arztes, auch des Specialisten, darauf hinzulenken, dass wohl ausser den so leicht erkennbaren und wirklich an sich oft recht gleichgiltigen Polypen noch etwas anderes vorhanden sein könne, das gefunden und beseitigt werden sollte, um den armen Leidenden Erlösung von ihren oft recht heftigen Qualen zu schaffen.

Es genügt nicht, zu bemerken, bei Operationen von Polypen eröffne man häufig Eiter enthaltende Hohlräume der mittleren Muschel, man muss auch der Bedeutung dieser Eiteransammlungen dadurch Rechnung tragen, dass man sie ausheilt, mit der blossen Constatirung, (falls solche wirklich einmal geschieht), ist dem Patienten sehr wenig geholfen.

Zahlreiche Patienten, die mich mit den teilweise heftigsten Beschwerden aufsuchten, waren vorher in specialistischen Händen, oft sehr angesehenen, gewesen, ohne dass man etwas anderes getan hätte, als ihnen immer wieder Polypen auszurupfen oder gar sie blos „exspectativ“ zu behandeln. Ich will gar nicht von denjenigen reden, die vorher nur in Behandlung praktischer Aerzte, die doch naturgemäss nicht so viel Erfahrung in der Sache haben, gewesen waren. Der Beispiele, wie sehr auch dort durch Unterschätzung der durch causale Behandlung gebotenen Heilungsmöglichkeiten gesündigt wird, gibt es allerdings genug.

Wenn die innere Medicin für eine Reihe von Kopfschmerzen die Ursachen klargelegt hat, so ist es an der Zeit, endlich auch den „nervösen“ Kopfschmerz in die Rumpelkammer zn werfen, da unzweifelhaft die allermeisten unklaren Fälle durch, oft minimale, oft auch recht erhebliche Störungen im Bereiche des Gesichtsschädel's, (Nase, Ohren, Augen, Zähne), bedingt und von dort aus zu beheben sind.

„Hierher gehören“, ich citire Strümpell,[156]) „diejenigen Fälle, bei welchen der Kopfschmerz gewissermassen eine Krankheit für sich darstellt und das einzige oder wenigstens das hauptsäch-

lichste Symptom ist, über welches die Kranken klagen und gegen welches sie Hilfe suchen."

Hat der Patient noch das Recht, sein Leiden als „Krankheit" zu betrachten, so hat der Arzt gegenteils die Pflicht, dies gerade nicht zu thun: „morborum causis indagandis" geweiht, wird unser ärztliches Streben allein im Stande sein, auch therapeutische Früchte zu tragen.

Wird hiergegen noch so häufig durch die Annahme „nervösen" Leiden's gesündigt, so haben wir manchen armen Kranken auch moralisch unter dem Unverständnis leiden sehen, das ihn für einen Simulanten, im besten Falle für hysterisch oder eingebildet bezeichnet. Leider aber gibt es viel mehr eingebildete Aerzte als eingebildete Kranke. —

Wir müssen uns noch Rechenschaft abzulegen versuchen, wie der Kopfschmerz bei Naseneiterungen zu Stande kommt: Wo ein Contact geschwellter oder gewucherter Schleimhautpartien stattfindet, mag der Schmerz durch den gegenseitig von denselben geübten Druck sich erklären lassen, doch kann das nicht für alle Fälle zutreffen, da solcher Contact auch ohne Schmerz häufig beobachtet wird.

Für manche andere glaube ich eine directe Erzeugung des Schmerzes in der entzündeten Schleimhaut durch Druck der Nerven zwischen dieser und den starren Knochenwänden, mit Ausstrahlung in weitere Bahnen, annehmen zu dürfen.

Das ist wenigstens besonders wahrscheinlich für diejenigen Eiterungen, die in durchaus weiten Nasen sich abspielen, wo keine Berührungsstellen existiren.

Endlich darf die Störung der Lymph- und Blut-Circulation an der Schädelbasis nicht übersehen werden, welche allerdings rein mechanisch zu erklären nicht wohl angeht, da wir total verstopfte Nasen ohne Spur von Kopfschmerz gesehen haben. Der Deutung als reflectorischer Reizung scheint dagegen nichts im Wege zu stehen. —

Als endocephales Symptom ist noch der Schwindel, fast nur im Gefolge von Schmerz, zu beobachten. Wir sahen ihn bei den verschiedensten Affectionen, vorwiegend jedoch bei denen der Keilbeinhöhlen. Da derselbe sich aber auch bei reinen Schwellkörperreizungen vorfindet, wohnt ihm ebenfalls nichts für Eiterungen allein charakteristisches bei. —

Wesentlich im Gefolge der Schmerzen und der dadurch veranlassten Unruhe und Schlaflosigkeit, aber auch wohl direct durch Einfluss der Eiterung auf das benachbarte Schädelinnere bedingt, stellen sich noch Störungen allgemeinerer nervöser Natur ein, so besonders

Alteration der Intelligenz und Gemütsdepression,

die sich bis zur Melancholie steigern kann. Natürlich gibt es da auch die verschiedensten Abstufungen, von Arbeitsunlust, Verdriesslichkeit bis zu wahrem Stupor. Gewöhnlich sind nur die minderen Grade vorhanden, doch fehlt auch die ausgesprochenste Depression nicht.

Fast allen gemeinsam ist die geringere Arbeitsfähigkeit, bedingt durch Eingenommensein des Kopfes mit erschwertem Gedankengang, der oft sogar durch die Schmerzen ganz unmöglich gemacht wird.

Ein wegen beiderseitigen Siebbeinempyem's von mir behandelter College schilderte seinen Zustand sehr treffend folgendermassen: Druck auf den Scheitel, als ob eine Hand dort aufläge; Unmöglichkeit einen Gedanken zu verfolgen oder eine Unterhaltung zu führen, da er, eben gestellte Fragen vergessend, dieselben gleich wieder stellte; Gefühl, als ob er zehn Schritte weit von in der Nähe befindlichen Personen stehe; die eigene Stimme wurde wie in weiter Entfernung gehört; Schlafsucht und Unaufmerksamkeit, so dass erst beabsichtigte und schon geschehene Verrichtungen sich im Bewusstsein miteinander vermengten. Ein Zustand also, wie im Halbschlaf, da auch jeder sonstige Eindruck der Aussenwelt wie durch ein abschwächendes Medium hindurchgehend empfunden wurde.

Der Einfluss der chronischen Eiterungen auf das Gehirn vermittels der gestörten Lymphcirculation an der Schädelbasis spricht sich noch durch eine fast allen Leidenden dieser Art anhaftende Irresistenz gegen Alkohol und gegen Nicotin, sowie gegen psychische Affecte aus. Zuerst spontan, bei späteren Fällen auch auf Nachfrage, wurde mir von vielen Patienten die Auskunft, dass schon geringe Mengen Getränkes etc. genügten, um ihnen Beschwerden zu verursachen, resp. die Klarheit zu beeinträchtigen.

Doch findet sich diese Intoleranz auch bei Kranken, welche nicht zugleich an Kopfschmerzen leiden, wofür mir mehrere Beobachtungen vorliegen.

Besonders erwähne ich einen Hôtelwirt und einen Arzt, die beide sehr wenig resp. gar nicht von Kopfschmerz gequält wurden.

Trotzdem konnten beide nur sehr wenig von geistigen Getränken vertragen, was nach der Beseitigung der Eiterung sich änderte.

Sehr auffallend war auch noch das Verhalten jenes schon oben erwähnten Gastwirtes, der schon über ein halbes Jahr wegen seines Zustandes nur mehr Wasser getrunken hatte. Ob-

gleich gerade kein anstrebenswerter Heilerfolg, ist es doch bemerkenswert, dass er nach Beseitigung seines Empyem's das ihm vermöge seines Beruf's zustehende Recht des Misbrauch's geistiger Getränke ohne Belästigung im weitesten Masse ausübte.

Wenn auch eine Potenz in dieser Richtung zu erzielen, nicht gerade die Absicht meiner Heilbestrebungen war, so weisen doch die Resultate derselben darauf hin, wie schwer vorher die Gehirnfunctionen durch das Leiden haben beeinträchtigt sein müssen.

Die Mehrzahl der Patienten übrigens, welche derartige Symptome endokranieller Störungen aufwiesen, litten an Erkrankungen der Sieb- und Keilbeinhöhlen, nur selten traten solche bei Kieferhöhleneiterungen auf. Das darf ja nach Massgabe der grösseren Nachbarschaft mit der Schädelbasis nicht Wunder nehmen.

Aehnliche Beobachtungen in dieser Richtung hat schon vor längerer Zeit Borel[157]) angestellt. Er führt an, dass versteckte Caries des Sieb- und Keilbein's nicht selten neben Sehstörungen noch psychische Alterationen, Gedächtnisschwäche und besonders Melancholie herbeiführe, Beobachtungen, welche, allerdings nur auf zwei Fälle gestützt, verschollen zu sein scheinen.

Ich möchte hier auch noch eine mehrfach von mir gemachte Beobachtung anführen, die das Verhalten jugendlicher an schweren Knochenhöhleneiterungen der Nase leidender Personen betrifft. Die Gleichartigkeit des Betragen's dieser in mehreren Fällen erlaubt mir, dasselbe als charakteristisch hinzustellen. Es ist ein Mittelding zwischen Cretinismus und Hebephrenie, das hier den psychischen Rahmen ausfüllte. Es waren immer Halberwachsene, die von den Eltern gebracht wurden, mit der Klage, dass die geistige Entwickelung sehr zurückgeblieben sei und dass auf keine Weise dieselbe gefördert werden könne. Sie verbringen ihre nicht durch äussere Einwirkungen zur Tätigkeit angeregte Zeit in stumpfsinnigem Nichtstun, sind unlustig auch zum rohesten Vergnügen, jammern und weinen bei geringen Veranlassungen, ermüden jede Bemühung sie aufzustacheln, nicht sowohl durch Störrigkeit, als durch eine nicht zu bewältigende Apathie und Lässigkeit. Scheu vor Gesellschaft, Klagen über den Kopf, gänzlicher Mangel an Selbstbestimmung vervollständigen das traurige Bild. Zum Arzt gebracht, fallen sie sogleich auf durch ihren Blick, der zugleich Furcht vor allem und widerstandslose Ergebung in alles ausdrückt. Und so betragen sie sich dann auch. Bei der geringsten Berührung schon fangen sie zu jammern an, beteuern, auch wenn man nur mit einem Spatel ihre Zunge niederdrückt, es unmöglich mehr aushalten zu können, machen aber, im Gegensatz zu Kindern,

fast keinen Versuch, sich zu wehren. Ebenso, wie sie hierdurch die Untersuchung erleichtern, erschweren sie anderseits dieselbe dadurch, dass sie nur mit grösster Mühe zu einer Unterstützung derselben durch eigene Bewegungen etc. gebracht werden können. Die Angst lähmt ihre ohnedies schwache Intelligenz derart, dass sie gar nicht hören, was man zu ihnen sagt.

Dieser Zustand kommt in ähnlicher Weise auch bei halbwüchsigen Personen mit starken Geschwulstbildungen in der Nase vor, doch so stark ausgesprochen, wie hier geschildert, habe ich ihn nur bei Eiterungen gefunden und besonders die ständige Bereitheit zu weinen und zu jammern, kommt den mit letzterem Leiden behafteten Personen vorzugsweise zu.

Gleiches psychisches Verhalten berichtet Kuhnt[77]) von einer etwas älteren, 32jährigen Person: „Sie stiert wie benommen vor sich hin, ist völlig willenlos und apathisch und beantwortet die an sie gestellten Fragen in weinerlichem und klagendem Tone.“ Eine Stirnhöhleneiterung veranlasste dieses Benehmen, welches nach der Operation in heitere Gemütsstimmung umschlug.

Ausser der gerade in der Entwickelungszeit so ausserordentlich für die Gehirnfunction bedeutsamen Störung der Nasenatmung und Circulationsbehinderung an der Hirnbasis, wie sie schon seit längerer Zeit dem Rhinologen bekannt sind als Veranlasser jenes bei adenoïden Vegetationen häufigen Geisteszustandes, den Guye treffend als „Aprosexia nasalis“ bezeichnet hat, sind meiner Meinung nach als Hauptveranlasser jener eben geschilderten Gemütsveränderungen und Intelligenzstörung bei Eiterungen im jugendlichen Alter die ständigen Kopfschmerzen zu betrachten. In der fortwährenden Furcht vor jeder Erschütterung, die erfahrungsgemäss ihren Schmerz steigert, verschliessen sich diese Armen vor allen äusseren Eindrücken und ihre heranwachsende Intelligenz bleibt dadurch auf einem verhältnismässig kindlichen Standpunkt von Unerfahrenheit und Unkenntnis stehen. Zugleich aber verdirbt der fortdauernde Zustand der Angst ihren Charakter, da sie gerade in jener Zeit, wo aus der hilflosen Schwäche und Unselbstständigkeit des Kindes sich die selbstbewusste, widerstandsgestählte Kraft des Erwachsenen entwickeln soll, jeden Trieb zur Betätigung der zuwachsenden Fähigkeiten und Kräfte im Keime unterdrückt, so dass ihr Kraftbewusstsein ebenfalls auf kindlicher Stufe verharrt. Ihr Unbehagen an fremden unangenehmen Eingriffen äussert sich daher nicht durch Widerstand, der ihnen ganz ungewohnt erscheinen würde, sondern durch hilfloses Jammern.

Es ist vollkommen begreiflich, dass nach Beseitigung des Grundleiden's dieser Zustand sich nicht ohne weiteres ändern kann, dazu braucht es Zeit, weil die ganze, so lange gehemmte

Entwickelung von Geist und Gemüt erst nachgeholt werden muss. Diese Aenderung erfolgt aber, wenn auch langsam; so dass, wenn man nach Monaten oder länger, die geheilten Patienten wiedersieht, man oft einen ganz anderen Menschen vor sich zu haben glaubt.

Dass sehr viele Kranke mit chronischen Empyemen, welche oft schon jahrelang, noch weniger an ihrem Leiden als an der Behandlung zu dulden hatten, neurasthenisch werden, dass früher mutige Leute zu förmlichen Feiglingen entarten, darf uns nicht verwundern und ist täglich zu beobachten.

Von Störungen allgemeiner Natur ist hier noch das Siechtum des ganzen Körper's zu erwähnen, das die Patienten sich nie wohl fühlen lässt. Ist dieses schon leicht verständlich, wenn man nur an den grossen, mit andauernder Eiterung verbundenen Substanzverlust denkt, so ist auch der vergiftende Einfluss des wiederresorbirten Teil's des Secretes nicht zu vergessen und besonders die Verdauungsstörungen durch den häufig verschluckten, oft schon recht zersetzten Eiter, der nicht selten directe Magenbeschwerden verursacht. Manche Patienten, bei denen die Eiterung schon längere Zeit in erheblicher Quantität besteht, bieten daher auch den Anblick von Magenleidenden.

Erbrechen, das mitunter bei Empyemen auftritt, war deswegen auch im Bereiche meiner Beobachtung nur auf solche Magenalteration sowie besonders auf das Loswürgen im Rachen festsitzenden Secretes zu beziehen, nicht als cerebral aufzufassen, abgesehen von jenen Fällen, in denen es als Teil eines hemikranischen Anfalles erschien.

Dass auch nervöse Erscheinungen in weitentfernten Gebieten, „Fernbeschwerden", wie sie Fliess[158]) neuerdings so eingehend gewürdigt hat, hie und da bei Naseneiterungen auftreten und nach Heilung des Leiden's mit vergehen, ist sicher, wenn auch nicht häufig. Herzklopfen, Kreuzschmerzen, kalte Füsse, Schulterschmerzen, Dyspepsie werden so gelegentlich beobachtet. Die Würdigung dieser Erscheinungen kann aber an dieser Stelle nicht unternommen werden.

Dass unter den vielen Hilfsmomenten, welche je nach Gelegenheit zur Auslösung des Asthma führen, auch die Naseneiterungen eine Rolle spielen, glaube ich annehmen zu dürfen, nachdem ich mehrere Fälle gesehen habe, in denen der Reiz des in den Rachen hinabfliessenden resp. dort eintrocknenden Secretes von unverkennbarem Einfluss auf die Neurose war. Da ich jedoch, vorläufig wenigstens, überzeugt bin, dass auch dem Asthma jeweilig die verschiedensten, bald centralen, bald peripheren Vorgänge zu Grunde liegen, möchte ich bitten, etwaige

Verallgemeinerungen, die aus diesen Beobachtungen gezogen werden sollten, nicht mir zur Last zu legen.

Während gegenwärtig, bei vorgeschrittener Diagnostik, in überwiegender Anzahl solche Naseneiterungen zu unserer Kenntnis gelangen, welche sich ausschliesslich im Naseninnern abspielen, war eine noch nicht weit zurückliegende Zeit auf die Kenntnis jener Prozesse beschränkt, welche durch

VII. Uebergreifen auf die Nachbarschaft

sich manifestirten. Meist handelt es sich, ja fast ausschliesslich, um Nebenhöhlenempyeme, welche derart zu Tage treten und die Betrachtung der Wege, auf denen dies geschieht, rechtfertigt sich durch die Wichtigkeit der ergriffenen Teile.

Verhältnismässig am häufigsten entstehen wohl auf solchem Wege die

Gesichtsabscesse.

Diese sind entweder infraorbital oder orbital oder frontal resp. supraorbital gelegen.

Unter infraorbitalen Abscessen des Gesichtes im engeren Sinne können wir nur diejenigen verstehen, welche nach Durchbruch des infraorbital gelegenen Teiles des Oberkiefers zu Stande kommen, nicht solche, welche, blos in den Weichteilen fortkriechend, ihre eigentliche Entstehung von der Orbita her haben, so sehr auch die Schwellung und Eiterung der unter dem Orbitalrand gelegenen Weichteile im Bilde prävaliren mag.

Diese Abscesse können daher immer nur aus einer Kieferhöhleneiterung entstehen. Früher ist ihr Vorkommen unzweifelhaft um so häufiger gewesen, als die Empyeme der Highmorshöhle nur aus nach aussen zu Tage tretenden Erscheinungen (Schwellung, Rötung, Schmerzhaftigkeit der Vorderwand der Höhle resp. Vorbuchtung derselben) diagnosticirt wurden, und bei der Unmöglichkeit sie vorher zu behandeln, dieselben sozusagen bis zu diesem Stadium der „Reife“ gezüchtet wurden.

Heute gelangen sie nur noch selten zu Gesicht.

Ich selbst habe ein derartiges Ereignis erst zweimal beobachtet, in den S. 120 und S. 129 beschriebenen Fällen, und dann bei einer Dame, welche sich nicht zu rechtzeitigem Einschreiten entschliessen konnte. Eine Schwellung des rechten Gesichtes entstand im Gefolge eines Zahngeschwür's, wurde von dem Zahnarzt auch immer darauf zurückgeführt. Obgleich ich die Dame vor den Folgen längeren Zuwarten's warnte, liess sie sich nicht einmal ihre Nase untersuchen. Ich sah sie dann erst zufällig wieder, als der Eiter bereits den Knochen perforirt hatte. Sie musste

sich einen äusserst entstellenden Schnitt durch die Wange gefallen lassen und ist erst nach längerer Zeit mit einer tief eingezogenen Narbe geheilt worden.

Eine von Ziem [159]) bei Kieferempyem beobachtete entzündliche Schwellung der Parotisgegend, wahrscheinlich auf lymphatischem Wege entstanden, zeigt denselben Zusammenhang.

Auch durch Bahnung eines falschen Weges entsteht diese Entzündungsform. Einer meiner Kranken führte das zur Durchspülung der Kieferhöhle bestimmte Röhrchen submucös an der Aussenseite des Knochens empor. Der so erzeugte Abscess heilte nach Incision in 10 Tagen.

Verbuchtung der Vorderwand sah ich auch noch einmal, bedingt durch temporären Verschluss des ostium maxillare bei Mangel accessorischer Oeffnungen. Der Fall wird bei der speciellen Pathologie der Kieferhöhle beschrieben.

Die orbitalen Abscesse werden weiter unten behandelt.

Frontale Abscesse entstehen endlich nur bei Eiterungen der Stirnhöhle. Sie erleichtern dann die Feststellung dieser im übrigen sehr schwer zu isolirenden Erkrankungen. Eine Casuistik derselben anzuführen, halte ich bei der Einfachheit ihrer Erscheinungsform für überflüssig.

Eine sehr seltene, doch auch hier zu erwähnende Durchbruchstelle ist diejenige im harten Gaumen, welche zu einem

Mundabscess.

führen muss. Aus eigener Beobachtung stammt folgender Fall, der eine Combination dieser Folgeerscheinung mit Gesichtsabscess aufweist.

CIII. Beobachtung.

Empyem des Siebbeinlabyrinthes und der Oberkieferhöhle, mit ausgebreiteter Nekrose und Caries der Gesichtsknochen, Katarrh der Keilbeinhöhle.

CIII. Beobachtung. S. T. 68jähriger Mann, leidet seit über einem halben Jahr an Eiterausfluss aus der rechten Nasenseite, mit Verstopfung derselben. Von seinem Hausarzt wurden einige Polypen entfernt. Am 1. Mai 1890 trat derselbe in Behandlung der Abteilung für Hals- und Nasenkranke des Herrn Professor Schech. Es liessen sich einige Polypenreste an der rechten mittleren Muschel mit geringem Eiterbelag constatiren, welche mittels Schlinge und Elektrolyse zerstört wurden. Schon damals bestand der Verdacht auf eine Eiteransammlung in einer der Nebenhöhlen, jedoch blieb der Patient einige Wochen ganz aus, um dann erst mit einem neuen Recidiv der Polypen wiederzukehren. Wiederum konnte die nach der Exstirpation beabsichtigte Probepunction der Kieferhöhle nicht vorgenommen werden, da der Patient abermals ausblieb. Der Verdacht war auf diese letztere Höhle hingelenkt worden, da Schmerzen hauptsächlich in der Gegend der fossa canina geklagt wurden. (Die Palpation der rechten Gesichtsgegend ergab übrigens nur ein negatives Resultat.) Wegen dieser Schmerzen

applicirte sich der Patient eigenmächtig eine Jodeinpinselung in der Gegend des rechten Jochbogens und erschien bald darauf wieder mit starker Schwellung und Rötung in dieser Gegend, die aber nur auf diese Medication zurückgeführt wurde, bis sich einige Tage darauf Fluctuation am rechten unteren Orbitalrand zeigte. Der Bulbus war nicht prominent, dagegen die Conjunctiva stark injicirt. Da sich zugleich ein geringfügiger Eiterbelag hoch oben an der Aussenseite der mittleren Muschel, sowie an der Stelle am Vorderende, an welcher die Polypen entfernt worden waren, zeigte, wurde die Diagnose auf einen Abscess im rechten Siebbeinlabyrinth gestellt, welcher möglicherweise bis in die lamina papyracea durchgedrungen sei. Die Beteiligung der Kieferhöhle wurde als unwahrscheinlicher betrachtet wegen der hohen Lage des Abscesses und da, besonders wohl wegen der Schwellung, die Palpation nichts ergab.

Sogleich am nächsten Tage nach diesem Befund, am 7. Juni. nahm ich in Narkose die Eröffnung des Abscesses vor, nachdem eine noch vorausgeschickte Probepunction der Highmorshöhle negativ ausgefallen war. Es wurde ein Schnitt vom inneren Augenwinkel bogenförmig bis unter das Jochbein hinab geführt und sogleich entleerte sich eine sehr grosse Menge nur mässig riechenden käsigen Eiter's. Der äussere Teil des unteren Orbitalrandes fehlte vollkommen. Die vordere Hälfte des Jochbein's und das Kieferfortsatzes war noch erhalten, die obere und hintere Fläche des ersteren aber gänzlich zerstört, ebenso die untere Orbitalplatte, so dass der Bulbus nach unten vollkommen frei lag und mit dem Finger nach oben und vorne gehoben werden konnte. Nachdem der Rest des Jochbogen's abgemeisselt worden, gelangte man in eine von käsigen Massen und Granulationen erfüllte, weit offene Höhle, das antrum maxillare, und durch dieselbe nach hinten, oben und innen, in eine weitere, das Siebbeinlabyrinth, das ebenso von Käsemassen ausgefüllt war.

Einige Sequester konnten noch extrahirt werden. Es zeigte sich nun, dass ausser der vorderen auch die untere, vom processus palatinus und alveolaris des Oberkiefer's gebildete Wand der Kieferhöhle vollkommen fehlte und die Oeffnung nur noch von Schleimhaut verdeckt war, während man nach oben ganz frei bis zur lamina cribrosa gelangte. In der Abscesshöhle lag der m. pterygoideus ext. und zygomaticus frei.

Die Höhlen wurden mit Jodoformgaze tamponirt. Während der nächsten zwei Tage floss aus der rechten Nasenseite viel wässerige Flüssigkeit ab. Dieser Ausfluss sistirte dann, ungefähr gleichzeitig mit allmäligem Eintreten von Bewusstlosigkeit, Unruhe und Lähmung der rechten Gesichtshälfte und des rechten Armes. Sphinkterenlähmung. Dabei Singultus; normal frequenter und kräftiger Puls, keine Temperaturerhöhung. Herzbefund normal. Dieser Zustand dauerte mit geringem Wechsel, wie Wiederauftreten und abermaliges Aufhören des Nasenausflusses und Nachlassen des Singultus, bis zu dem am 14. August erfolgten Exitus an. Eine Erklärung des Zustandes konnte nicht mit Sicherheit gefunden werden, da die Symptome weder auf Apoplexie, noch Embolie, Abscess oder Meningitis vollkommen passten.

Mit Wahrscheinlichkeit wurde jedoch ein durch Fortpflanzung entstandener Convexitäts-Abscess der linken Hemisphäre vermutet.

Die Section ergab die Dura nicht adhaerent, stark gespannt, darunter etwas wässerige Flüssigkeit. Die Pia stark getrübt und gedehnt durch darunter befindliches seröses Exsudat. Die linke Hemisphäre zeigt in den hinteren drei Vierteln Erweichung der Marksubstanz bis zur Breiconsistenz, stellenweise rotbraune Verfärbung. Die Ganglien und sonstige Structurelemente sind nicht mehr erkennbar. Diese Zerstörung erstreckt sich nach vorne bis unter die linke Centralfurche. Die Gefässe der Basis erscheinen normal. ein Thrombus lässt sich nirgends finden. Die Dura ist auch an der Basis überall glatt, nirgends ist der Knochen entblösst oder rauh. Nach Abmeisselung der Decke der rechten Keilbeinhöhle, welche ganz intaet war, zeigt sich die Schleimhaut derselben unversehrt. aber stark ausgedehnt durch einen grossen zusammen-

hängenden Pfropf von braunrotem, sehr zähem Schleim. Die lamina cribriformis dagegen ist cariös und leicht zu durchbrechen und durch dieselbe gelangt man sofort in die Abscesshöhle, in welcher von lamina papyracea und Siebbeinzellen keine Spur mehr vorhanden. In den obersten Partien der Höhle ist nur etwas zähes Blutgerinsel enthalten, keine Eiter- oder Käsemassen.

Am Herzen viel epikardiales Fett, beide Ventrikel, besonders der linke sind mässig atrophisch, dilatirt, die Muskulatur braunrot und sehr schlaff, die Klappen schlussfähig, die Aorta gleichmässig erweitert, die Intima derselben hochgradig verkalkt und ulcerirt.

In der rechten Niere ein älterer embolischer Infarct. Im ganzen Körper keine Anzeichen von Lues oder Tuberculose.

(Nach diesem Befunde musste man als Todesursache eine Thrombose der linken arteria pro fossa Sylvii annehmen, die jedenfalls ganz ausser Zusammenhang mit der Erkrankung der Schädelknochen stand und nur auf die vorhandene hochgradige Atheromatose zurückzuführen ist.)

Dieser Fall, in dem also mit Sicherheit ein halbjähriger Verlauf vorhergegangen war, bis plötzlich bedrohliche Erscheinungen eintraten, würde höchst wahrscheinlich in wenigen Tagen zu Meningitis geführt haben, wenn nicht sogleich die ausreichende Freilegung der erkrankten Partieen stattgefunden hätte; ein drohender Ausgang, wie er in einem ganz ähnlich gelagerten Falle, den Scholz[96]) beschrieben hat, eintrat.

Ein anderes Mal, bei einer 46jährigen Frau, konnte das Auftreten einer derben, etwas fluctuirenden Schwellung über dem linken Gaumenfortsatz, also unter der gleichseitigen, eiternden Kieferhöhle, bemerkt werden, doch bildete sich dieselbe noch zurück.

Aus der Literatur ist mir eine einzige analoge Beobachtung bekannt geworden:

Snellen jr.[160]) sah den Gaumen eines 4jährigen Mädchen's von einer Fistel durchbohrt, welche in die linke Kieferhöhle führte. Ausserdem war das Empyem nach oben im unteren Augenlid durchgebrochen. —

Nicht häufig, doch in sehr beachtenswerter Weise, wird das

Auge und dessen Umgebung

in Mitleidenschaft gezogen.

Am harmlosesten ist noch die Beteiligung des Tränennasenganges. Dacryodochitis durch Fortpflanzung der eitrigen Entzündung ist sogar nichts ungewöhnliches. Seltener kommt es einmal zur Arrosion seiner knöchernen Wandungen. Dieses Ereignis habe ich zweimal eintreten sehen, resp. durch Auskratzen cariöser Knochen selbst provocirt. Der Eintritt desselben gab sich kund durch „blutige Tränen", das heisst während einiger Tage sah man, besonders nach dem Schneuzen, an dem inneren Augenwinkel entweder Eiter oder rötliche bis rein blutige Flüssigkeit über die Wangen hinabperlen. Ohne weitere Zwischenfälle verschwand dann bald dieses Symptom.

Auch die Arrosion der Orbita durch Usur oder Ver-

letzung der lamina papyracea kann ohne schwere Folgen bleiben. Abgesehen von dem obigen Fall (S. 120), sah ich solche noch zweimal bei Antrumempyem; es bildete sich sogleich nach dem Schneuzen Emphysem des Bindegewebes der Orbita, besonders unter der Conjunctiva aus, so dass Chemosis eintrat. Auch hier war in zwei resp. drei Tagen alles zurückgebildet, nachdem die Patienten sich während dieser Zeit streng des Schneuzens enthalten hatten. Der Bulbus war dabei nicht verdrängt worden, im Gegensatz zu den bisher gemachten Erfahrungen über Orbitalemphysem, wie sie bei Berger und Tyrman[161]) nachgelesen werden können. Die dort geschilderten Fälle sind übrigens fast durchweg auf Verletzungen zurückzuführen, vornehmlich des Siebbeinlabyrinthes, und kommen daher für unsere Darstellung nicht in Betracht, während die Entstehung dieses Emphysem's aus einem Kieferempyem meines Wissens noch nicht in der Literatur erwähnt ist. —

Viel häufiger wird durch derartige directe oder durch Lymphgefässe vermittelte Comunnication das Orbitalgewebe in Entzündung versetzt, es bildet sich ein Orbitalabscess. Eiterungen der Stirnhöhle und des Siebbein's sind hier vornehmlich anzuschuldigen. Welge[106]), Scholz[96]), Hartmann[162]), Schäfer[69]), Köhler[163]), Zirm[164]), Peltesohn[165]) und Hicguet[166]) haben über derartige Ereignisse berichtet, deren weitere noch unten bei Gelegenheit der Siebbeinempyeme registrirt werden. Aber auch Kieferhöhleneiter kann hier durchbrechen, wie Krieg[167]), Hartmann[168]) und Kuhnt[77]) erlebten, ebenso wie nach Snellen's[159]) Mitteilung die Keilbeinhöhle ihren Eiter bis so weit nach vorne schicken kann.

Das Bild und die Therapie des Orbitalabsesses bedürfen keiner weiteren Erörterung, nur ist für letzteren in jedem Falle die Wahrscheinlichkeit der Entstehung durch Nebenhöhlenempyeme strengstens zu beachten. Dass infolgedessen die Behandlung sich auch nicht nur auf die Entleerung des orbitalen Eiter's beschränken darf, sondern sich vornehmlich der Beseitigung des ursprünglichen Herdes zuzuwenden hat, ist darnach selbstverständlich.

An der Oberfläche des Auges kommt es am häufigsten zu chronischen Reizungszuständen der Conjunctiva. Wieviel davon directer Infection auf dem Wege der Tränenleitung, wieviel der digitalen Uebertragung von der eiternden Nase aus zukommt, wird kaum zu entscheiden sein, ebenso wie diese Frage für das Lidrandekzem offen gelassen werden muss, dessen Unheilbarkeit in vielen Fällen bei eifrigerer Forschung nach nasalen Processen einer besseren Prognose Platz machen dürfte.

Ernster aufzufassen ist die phlyktänuläre Keratitis,

welche nach Nieden's[169]) Ansicht fast regelmässig ihren Ursprung in Naseninfectionen hat.

Doch auch in die Tiefe des Auges reicht die Wirkung der Naseneiterungen. Wenn auch für die Iritis dieser Zusammenhang trotz Ziem's[170]) und Fromaget's[171]) bezüglichen Beobachtungen von Kuhnt[77]) für mindestens sehr zweifelhaft gehalten wird, so konnte doch schon für die Cataract auch letzterer Autor die nasale Aetiologie nicht durchaus von der Hand weisen. Ziem hatte schon vorher auf die häufige Abhängigkeit derselben von chronischen Kieferhöhleneiterungen hingewiesen.

Einen Fall von hämorrhagischer Retinitis aus derselben Ursache sah Kuhnt[172]).

Oefter noch kam es zur Atrophie des n. opticus.

Einen solchen Fall, in Combination mit Cataract, hat Wiedemann[120]) berichtet. Die Patientin hatte schon $^5/_4$ Jahre in augenärztlicher Behandlung gestanden und ein halbes Jahr lang Anschwellung des rechten oberen Lides bemerkt, bis die plötzlich entstandene Orbitalphlegmone eine Stirnhöhleneiterung verriet. Dass die Augenaffection auf der chirurgischen Abteilung erst nach der der Eröffnung folgenden Abschwellung bemerkt wurde, gibt Kuhnt noch nicht das Recht zu der Angabe, dass dieselbe sich erst „später nach Ausheilung der Sinuitis zeigte", auf Grund welch' irriger Annahme derselbe den Zusammenhang mit dem Empyem bezweifelt.

Wie in Schmidt-Rimpler's[173]) Falle die nach Nasenpolypenoperation entstandene entzündliche Atrophie sich erklären lässt, wissen wir nicht, dagegen hat Fliess[174]) retrobulbäre Neuritis als Folgeerscheinung eines Keilbeinempyem's dadurch sichergestellt, dass nach Ausheilung des letzteren auch die Augenfunction zurückkehrte.

Zwei Fälle von Neuritis optica verdanken wir noch der Mitteilung von Sulzer[175]), die jedoch ebenso wie Snellen's[159]) Mitteilung der ätiologischen Klarheit ermangeln.

Die Hyperämie des Uvealtractus und das Glaukom hat insbesondere Ziem gewürdigt. Auf Erklärung all dieser Phänomene, auf Differencirung insbesondere der Neuritis als endo- oder retrobulbärer will ich mich hier umsoweniger einlassen, als ich fürchten müsste, zwischen die harten Mühlsteine doctrinärer Erörterungen zu geraten.

Die meisten optischen Veränderungen befinden sich noch in durchweg embryonalem Stadium der Kenntnis und Erklärungsmöglichkeit und die voraufgeführten Daten bezwecken nur, die Aufmerksamkeit der gelegentlichen Beobachter auf dieses unzweifelhaft grosse Fruchtbarkeit versprechende Gebiet zu lenken.

Im übrigen will ich zur Anregung des Interesses ganz besonders noch auf Ziem's geistvolle Arbeiten verwiesen haben.

Eine andere Nachbarschaftsentzündung erstreckt sich auf das

Ganglion sphenopalatinum.

Dieses ganglion liegt in der fissura sphenomaxillaris in unmittelbarster Nachbarschaft der vorderen und unteren Wand der Keilbeinhöhle und der hinteren Begrenzung der hintersten Siebbeinzelle. Bei Caries dieser Wandungen ist eine Miterkrankung des ganglion daher nicht unwahrscheinlich.

In der Tat habe ich auch zweimal bei Empyem der Keilbeinhöhle und des Siebbeinlabyrinthes Symptome von Seiten dieses Nervenknoten's gesehen.

CIV. Beobachtung.

Das einemal trat nach Exstirpation der erkrankten Knochenpartien und im Verlaufe der Heilung ein Gefühl von Pelzigsein im Gesichte auf und die Sensibilitätsprüfung ergab eine Herabsetzung des Empfindungsvermögen's vom oberen Augenlide ab bis zur Oberlippe der entsprechenden Seite. Diese Störung ist auch dauernd geblieben.

Das anderemal konnte ich, nach Bloslegung der vorderen Keilbeinhöhlenwand, durch Berührung der äusseren unteren Partie derselben lebhafte Schmerzen in der Stirngegend, am Auge und in den Zähnen derselben Seite provociren.

Die allerwichtigste Nachbarregion der pneumatischen Höhlen ist die Schädelbasis. Hier führt das Uebergreifen des Processes zu

Endocephalen Eiterungen

Unzweifelhaft kommen solche viel häufiger, als bekannt, in diesem Zusammenhange vor, während andererseits eine wieder sehr wenig begründete Furcht vor Entstehung dieser fast immer tötlichen Complicationen im Gefolge von Operationen der Nasenpolypen resp. Nasentamponade noch in manchen Kreisen besteht.

Es ist hingegen sehr wahrscheinlich, dass Meningitis etc., soweit sie nach Operationen in der Nase vorgekommen, fast immer nur deswegen entstanden sind, weil eine latente Naseneiterung vorhanden war und nicht berücksichtigt wurde.

Zunächst ist die Literatur hierüber ausserordentlich dürftig. Wagner[176]) konnte aus derselben nur zwei Fälle von Meningitis sammeln, denen er selbst einen dritten von vermeintlicher Sinusthrombose hinzufügt. Gegenüber den ungemein häufigen Eingriffen in der Nase ist das doch, selbst mit Berücksichtigung der für solche Unglücksfälle sehr verminderten Publicationslust, so wenig, dass man für diese Ereignisse entschieden besondere Umstände als Vorbedingung annehmen muss.

Zunächst ist recht auffallend, dass die tötliche Erkrankung immer nach Eingriffen an der mittleren Muschel enstanden ist. Diese aber gehört bekanntlich dem Siebbein an, das nach meinen

Erfahrungen ungemein oft latent erkrankt ist. Ferner war in einem Falle (von Quinlan[177]) mehrfach ungestraft vorher in der Nase operirt worden, erst bei Inangriffnahme der mittleren Muschel erfolgte das Unglück. (Wagner hat irrtümlich den von Quinlan doppelt beschriebenen Fall für zwei verschiedene angesehen.)

In diesem so wenig wie in dem Voltolini'schen Falle scheint eine Tamponade vorgenommen worden zu sein.

In Wagner's eigenem Falle endlich sind die bedrohlichen Symptome, insbesondere eine heftige Nasenblutung am dritten Tage, teilweise schon vor der Tamponade aufgetreten. Die Tamponade allerdings scheint, so notwendig sie zur augenblicklichen Lebensrettung war, doch den Ausgang noch beschleunigt zu haben.

Wagner führt die Blutung auf eine Thrombose des sinus longitudinalis zurück. Darüber lässt sich natürlich bei dem Mangel einer Autopsie nicht rechten. Möglich wäre ja auch, wie in meinem S. 78 berichteten Falle eine einfache Arrossion der arteria nasalis posterior oder wie bei Scholz[96]) eine schon vorbereitete Usur des sinus cavernosus. Dass aber weder das eine noch das andere, drei Tage nach einer einfachen Furchenziehung am unteren Rande der mittleren Muschel, nur durch diesen geringfügigen Eingriff allein entstanden sein kann, halte ich für sicher. Ganz leicht erklärlich würden anderseits das Bild unter dem Gesichtspunkt der Annahme, dass eine latente Eiterung im Siebbein schon vorher geherrscht habe. Denn vor allem, um eine eitrige, thrombosirende Entzündung zu erzeugen, braucht es pyogene Organismen. Damit, dass dieselben immer in der Nase vorhanden sind und, wie Wagner will, durch einen rückläufigen Lymphstrom an die Schädelbasis aufgesaugt werden sollen, lässt sich nicht viel anfangen. Warum wäre dann dieser Vorgang bei der so häufigen Anwesenheit pathogener Bakterien in der Nase und den häufigen Gelegenheitsursachen zum Eindringen in den Lymphstrom, wie sie durch operative Verletzungen und die bei darauf folgender Tamponade immer vorhandene Gehirnhyperämie gegeben werden, nicht häufiger, ja ganz gewöhnlich? Gerade diese Gehirnhyperämie und die beim Nachlass derselben eintretende, ansaugende Wirkung auf die Nasenlymphe sieht aber Wagner als Bedingung für die sozusagen Aspiration pyogener Elemente an die Schädelbasis an.

Damit lässt sich nicht auskommen, abgesehen davon, dass der Vorgang, wie ihn sich Wagner denkt, sehr anfechtbar ist.

Um eine Infection in den oberen Teilen der Nase und innerhalb des Schädel's zu ermöglichen, müssen schon Gewebs- resp. Continuitätsschädigungen vorhanden sein, wie sie

eben die Eiterungen der oberen Nebenhöhlen zu compliciren pflegen.

Dass solche auch durch Secretverhaltung bei Tamponade eintreten können, ist nicht zu leugnen, jedoch müssten dazu die Tampons ganz ausserordentlich lange, mindestens mehrere Tage fortdauernd liegen. Und auch dann wäre eine Zersetzung noch nicht notwendig bei sonst gesunder Beschaffenheit des Naseninnern. Sehr rasch tritt dagegen eine solche bei schon vorhandener Eiterung ein, so dass man bei solcher die Tamponade nur mit äusserster Vorsicht anwenden darf.

Schon vorhandene, unbemerkt ihre zerstörende Tätigkeit ausübende Eiterung bildet also am ehesten die Disposition, vermöge deren ein Uebertritt pyogener Organismen in das Schädelinnere auf das leichteste nach geringem Anstosse stattfinden kann. Dieser Anstoss aber war in Wagner's Fall gegeben durch die beim Brennen gesetzte Hyperämie der mittleren Muschel. Die dadurch bewirkte Schwellung ist im Stande, schon vorhandenen Eiter zu stauen und nach oben zu drängen. Allerdings auch so noch muss ihm, wie gesagt, der Weg in das Schädelinnere sehr erleichtert sein.

Denn ich habe selbst bei Eiterungen dieser Gegend unzähligemale viel bedeutungsvollere Eingriffe als eine einfache Kauterisation vorgenommen, ohne irgend ein Unglück. Der einzige Todesfall aber; den ich infolge einer Naseneiterung eintreten sah, war bedingt durch eine präexistente Caries mit Defect der lamina cribrosa, während eine Meningitis basilaris, die ich nur auf dem Sectionstisch beobachtet habe, durch spontane Perforation eines Keilbeinempyem's in die mittlere Schädelgrube entstanden war.

Endlich spricht noch für meine Vermutung eines latenten Empyem's sehr die Wagner'sche Mitteilung, dass sein Patient schon früher an heftigen, periodisch wiederkehrenden, oft ein bis zwei Tage anhaltenden Kopfschmerzen gelitten und auch an Blutarmut vielfach laborirt hatte.

Ueber das vorherige Verhalten der anderen Patienten wird von den betreffenden Autoren nichts mitgeteilt.

Diese Raisonnements passen im allgemeinen auch für den von V. Lange[178]) veröffentlichten Todesfall nach galvanokaustischer Durchbohrung einer die Choanen versperrenden Membran. Allerdings kann hier nicht von der Vermutung einer Eiterung die Rede sein, andererseits aber unterliegt die Meinung von Lange, dass es sich um eine Sinusthrombose gehandelt habe, dem grössten Zweifel. Die Erscheinungen bestanden nämlich in Bewusstlosigkeit und Delirien, Albuminurie, fortwährender Unruhe zum Schluss, „ohne Zeichen eines localisirten Hirnleidens."

Dabei weder Krämpfe noch Erbrechen, Puls kräftig, keine Blutung. Leider findet sich nicht erwähnt, ob Jodoform angewendet worden ist. Dass aber diese Symptome alles andere als eine Sinusthrombose bedeuten können, ist klar. Auch hier fehlt, wie in den übrigen Fällen, der entscheidende anatomische Nachweis, dem einzig und allein Beweiskraft in einer so wichtigen und schwierigen Frage zugesprochen werden darf.

Für die Unerlässlichkeit der Section zur Beurteilung solcher Fälle spricht besonders noch der Heryng'sche [179]) Fall: Tod nach einer galvanokaustischen Muschelbrennung an — Hirntuberculose.

Im übrigen besitzen wir jetzt eine Reihe von Beobachtungen, welche direct den von mir supponirten Zusammenhang der tötlichen Erkrankungen mit latenten Eiterungen und somit beweisen, dass die jeweilige Operation nur als Gelegenheitsursache zum Ausbruch derselben aufgefasst werden kann.

In höchst auffälliger Weise wiederholt sich der gleiche Verlauf: Verhältnismässig harmloses Aussehen der betreffenden Fälle, Eingriffe von einer Art, wie sie folgenlos zu hunderten ausgeführt werden, (mitunter nur Sondirung), fast unmittelbares Anschliessen der schweren Erscheinungen; nachweisbare oder doch höchst wahrscheinliche Präexistenz einer bis dahin symptomlos gebliebenen, drohenden oder schon stattgehabten, Miterkrankung des Schädelinnern. — So verliefen folgende Fälle:

1) Im Falle von Demarquay [180]) war, 1 3/4 Jahre vor dem tötlichen Ausgange, im Gefolge von Polypenevulsionen, ein Stirnhöhlenabscess constatirt worden, später Erysipel aufgetreten. Zuletzt hatte man nach der neuerlichen Evulsion eines Polypen den Stumpf mit Arg. nitr. geätzt. Darauf erfolgte der Tod unter Hirnsymptomen. Bei der Section zeigte sich (neben Meningitis) der Körper des os sphenoïdeum brüchig und eiterdurchtränkt, sämtliche Sieb-, Keilbein- und Kieferhöhlen mit Eiter angefüllt. Selbst wenn man, und ich halte das schon für ganz ungerechtfertigt, letztere Affectionen auf rohes Vorgehen und Infection bei der Zangenevulsion rechnen wollte, weist doch das früher dagewesene Erysipel und der Stirnhöhlenabscess zu deutlich auf einen latenten Entzündungsprocess hin.

Ganz ähnlich verhält sich ein Fall von

2) Meyer, citirt bei Maas [181]): Seit 10 Jahren recidivirende Nasenpolypen, enormer Retronasalpolyp. Abtragung des letzteren mit der galvanokaustischen Schlinge. Am 22. Tage darauf Tod im Coma. Dura an der Basis misfarben, stellenweise durchlöchert, im (?) vorderen Grosshirnlappen ein taubeneigrosser Abscess. Defect der lamina cribrosa, des Keilbeinkörper's und an-

grenzende Stücke des (?) grossen Keilbeinflügel's, sowie der Orbitaloberwand, ausgefüllt von zerfallenen Geschwulstmassen und Eiter.

3) Knapp[103]): Phlegmone am oberen Augenhöhlenrande. Incision mit Entleerung von Eiter. Am 6. Tage darauf, nach vollkommenem Wohlsein, Hirnerscheinungen, 3 Tage darauf Tod. Die Section zeigt einen Stirnlappenabscess, Nekrose am horizontalen Stirnbeinfortsatz.

4) Schäfer's[69]) Patient, ein 25jähriger Soldat, war einige Tage vor seiner Aufnahme in das Spital an Schnupfen und Kopfschmerzen erkrankt. Es wurde Schmerz im rechten Auge, Druckgefühl in der Stirn- und Nasengegend angegeben. Die Augenlider der rechten Seite zeigten sich geschwollen und gerötet, das rechte Auge vortretend. Diese Schwellung nahm rasch zu und es stellte sich fötider Eiterausfluss aus der rechten Nasenseite ein.

Als bald darauf Fluctuation am oberen Orbitalrande auftrat, wurde ein 8 cm langer Einschnitt daselbst vorgenommen, aus dem sich einige ccm flockigen fötiden Eiter's entleerten.

Trotzdem trat weitere Schwellung am unteren Lid, dann auch in der Jochbeingegend auf, in letzterer bildete sich ein neuer Abscess, der mit dem Orbitalabscess communicirte und spontan aufbrach. Später wurden noch drei Abscesse in der Nasenwurzelgegend eröffnet, wobei man in der Tiefe von 3 cm auf rauhen Knochen stiess. Ausspülungen brachten nur vorübergehende Besserung; das Spülwasser floss durch die rechte Nasenseite ab. Plötzlich traten meningitische Erscheinungen und einen Tag darauf der Tod ein.

Die Section ergab eitrige Leptomeningitis mit einem abgekapselten Abscess im rechten Grosshirnlappen. In der vorderen rechten Schädelgrube über der Orbita ulceröse Perforation der Dura, im Knochen ein 2 cm langer, 1/2 cm breiter cariöser Defect. Darunter ein subperiostaler Abscess, median in das Siebbein hineinreichend, dessen lamina papyracea im Umfang von 1 □ cm sich cariös erwies. Weiterhin Empyem beider Stirn- und Kieferhöhlen. In den Siebbeinzellen rechts fand sich ein wallnussgrosser Eiterherd, von dem aus, nach Annahme des Autor's, der Process sich entwickelt hatte.

In der Leiche war kein Zeichen von Syphilis oder Tuberculose zu finden.

Beiden sehr ähnlich, zeigte

5) Sillar's[182]) Fall nach Eröffnung einer eiternden Stirnhöhle anfangs guten Verlauf. Plötzlich schwere Hirnerscheinungen. Trepanation: Abscess im linken Stirnlappen gefunden. 24 Stunden darauf Tod.

6) **Empyem der Kieferhöhle. Caries der Horizontalplatte des Siebbein's mit Durchbruch in den Schädel. Tod.**

CV. Beobachtung.

Fräulein S., 26 Jahre alt, litt seit ihrer Kindheit an eitrigem Nasenausfluss. Fötider Geruch wurde auch früher schon mehrfach, besonders aber seit sechs Wochen bemerkt, zu welcher Zeit sich auch heftiger rechtsseitiger Gesichtsschmerz einstellte. Kopfschmerzen selten.

Die linke Nasenseite erschien normal und ohne Secret. Rechts dagegen quillt aus dem mittleren Nasengange reichlicher, sich nach dem Abtupfen immer wieder erneuernder Eiter nach. Vom unteren Rande der mittleren Muschel geht ein blassroter, brüchiger, kleinnussgrosser Schleimpolyp aus, nach dessen

Entfernung sich noch einige kleinere Granulationen im mittleren Nasengange zeigen.

Vom hiatus semilunaris aus gelingt die directe Ausspülung der Kieferhöhle mittelst eines Paukenröhrchen's, wobei Eiter und Bröckeln entfernt werden. Der rechte obere erste Mahlzahn ist plombirt.

Bei einer nachfolgenden Extraction erwies sich die Caries desselben ausgeheilt, die Wurzeln intact.

Am 4. November 1881 eröffnete ich in Narkose die Kieferhöhle über dem zweiten Backzahn nnd tamponirte mit Jodoformgaze. Dabei zeigte sich die Aussenwand der Kieferhöhle oben hinten stark cariös und dortselbst erfolgte, trotz der Eröffnung, in den nächsten Tagen ein Durchbruch nach aussen.

Es entstand eine starke Phlegmone der Wange, die nach sechs Tagen eröffnet werden musste, wobei sich viele gangränöse Fetzen abstiessen.

Der Verlauf wurde jetzt ein sehr langwieriger. Trotz fortgesetzter Behandlung der Kieferhöhle wollte weder die Eiterung aus der Wangenwunde bald nachlassen noch verminderte sich die Naseneiterung, blieb auch fötid.

Erst im März 1892 war die Wunde bis auf geringe Tiefe ausgeheilt, die Naseneiterung jedoch bestand, wenn auch in sehr verringertem Grade und seit Anfang Februar auch ohne Fötor, noch fort.

Dabei war noch besonders auffallend, dass schon seit geraumer Zeit die Ausspülung der Kieferhöhle selbst kein Secret mehr lieferte.

Der weitere Verlauf war nun ein sehr rascher. Es stellten sich Kopfschmerzen, besonders über dem rechten Auge, ein und nach etwa 14 Tagen konnte eine dann endlich gestattete Sondenuntersuchung, welche wegen der überaus grossen Empfindlichkeit der Patientin in Narkose vorgenommen werden musste, eine breite Communication der Nase, durch ein Loch im vordersten Teile der lamina cribrosa des Siebbein's, mit der Schädelhöhle feststellen. Aus diesem entleerte sich der Eiter.

Wenige Tage später ging die Patientin comatös zu Grunde, da natürlich unter solchen Umständen von jedem Eingriffe als hoffnungslos abgesehen werden musste.

Da die Section nicht gestattet wurde, bleibt nur die Vermutung, dass es sich um einen latenten, mindestens schon mehrere Monate alten abgekapselten Abscess an der Schädelbasis handelte. Ob derselbe subdural oder intracerebral lag, lässt sich nicht entscheiden. Dass er aber schon lange bestand, geht deutlich aus der trotz Trockenlegung der Kieferhöhle noch andauernden Eiterung hervor.

7) Lennox Browne[183]): Linke eiternde Stirnhöhle wird eröffnet. Eine eingeführte Sonde geht weit nach rechts und hinten. Infolgedessen Abstand von weiteren Versuchen. Bewusstlosigkeit von da an bis zum Tode nach 2 Tagen. Die Section zeigt einen subduralen Abscess, nekrotische Perforation der Hinterwand der Stirnhöhle und der lamina cribrosa.

Dieser Fall erinnert also ausserordentlich an meinen obigen.

8) Krecke[122]): Aufmeisselung einer eiternden Stirnhöhle. Wohlbefinden. Nach 6 Tagen plötzlich Hirnerscheinungen. Tod nach 2 Tagen. Section: Stirnlappenabscess mit bereits ausgebildeter Innenmembran.

Fast ganz gleich war der Verlauf in einem neueren Fall von mir, anderweit [154]) ausführlich beschrieben:

9) Stirnhöhlenempyeme, nekrotische Stellen der Hinterwand beiderseits, Pachymeningitis rechts. 8 Tage vollkommenes Wohlbefinden. Plötzlich Einsetzen von Kopfschmerz und Epilepsie. Sofortige breite Schädeleröffnung, Entleerung eines Hirnabscesses. Heilung.

Endlich noch ein Fall von

10) Flatau[7]), in dem allerdings schon vorher ausser dem gewöhnlichen Kopfleiden etwas psychische Alteration bestand. Eröffnung einer eiternden Keilbeinhöhle, Hirnerscheinungen, Tod nach 2 Tagen: Defect der linken oberen Keilbeinhöhlenwandung mit secundärer Meningitis durch die Section erwiesen.

Diese Fälle erinnern in ihrem anatomischen Befunde so sehr an einige andere, in denen keine Operation vorhergegangen war, dass es nicht angängig erscheint, ohne weiteres die letztere als die Ursache anzuschuldigen. Doch ist für einige als ziemlich sicher zu betrachten, dass der ohnedies schon vorbereitete und unabwendbare Ausgang durch die Eingriffe, oder vielmehr deren Folgen, beschleunigt worden ist. Während vorher die Tiefeneiterung freien Abfluss hatte, wurde dieser durch Verstopfung mit Blutgerinnseln bei der Operation, oder durch die Tamponade nach derselben behindert und führte so zum beschleunigten Verlaufe. Vielleicht sind auch einigemale Adhäsionen, die ja oft ausserordentlich zart sind, gelöst worden und haben so rasches Fortschreiten des Processes ermöglicht. Jedenfalls fordern alle diese Befunde gegebenenfalls zu raschestem Handeln, breiter Freilegung des Schädelinnern, wo dies möglich ist, auf, wodurch manchmal (s. o.) noch Rettung möglich ist.

Dass eine solche unter allen Umständen erfolgen kann, wenn der endocephale Process bereits vorher durch feste Adhäsionen vom Weiterschreiten abgegrenzt war, beweist folgende interessante Beobachtung von Baasner[73]):

Der 42jährige Patient war vor 16 Jahren von einem Balken auf den Kopf getroffen worden. Darauf Schmerz oberhalb des rechten Auges, Schwindel, Erbrechen. Letzteres dauerte längere Zeit an; während eines Anfalles entleerte sich aus dem rechten Nasenloche eine geringe Menge weisslicher Flüssigkeit. Erst nach zwei Jahren ungefähr konnte Patient das Bett verlassen, zugleich wurde die Nasensecretion stärker. Nach fünf bis sechs Jahren liess dieselbe wieder nach, während sich zugleich mehr und mehr Exophtalmus herausbildete. Bei Druck auf eine Verwölbung an der inneren oberen Orbitalwand entleerte sich dann aus dem rechten Nasenloche sehr viel dicker grün, lichgelber stark fötider Eiter, worauf der Exophthalmus bis zur Wiederfüllung der Abscesshöhle verschwand. Zuletzt war das Auge um ca. 2 cm nach vorne, aussen und unten verschoben.

Rhinoskopisch wurden Hyperplasieen der rechten oberen und mittleren

Muschel constatirt und entfernt (Dr. Seifert). Eine eingeführte Sonde stiess $7^{3}/_{4}$ cm vom Rande des Nasenflügels entfernt, auf rauhen Knochen.

Es wurde nun (Dr. Rosenberger) incidirt, und zwar derart, dass ein Lappen durch einen horizontalen $9^{1}/_{2}$ cm langen oberhalb und parallel der Augenbrauen und einen senkrechten $2^{1}/_{2}$ cm langen auf dem Nasenrücken verlaufenden Schnitt umschrieben und herabgeschlagen wurde. In der oberen inneren Orbitalwand fand sich dann ein rundlicher, markstückgrosser Defect, in dem die Dura bloslag, worauf sich 40 bis 50 ccm fötiden Eiter's entleerten.

Heilung unter Drainage nach der Nase erfolgte in drei Wochen.

Es lag also ein Empyem der orbitalen Siebbeinzellen mit Defect der lamina papyracea und cribrosa und subduralem Abscess, der sich zu einem orbitalen vorgewölbt hatte, vor.

Dass diese Fälle sich im übrigen von den spontan, ohne Operation tötlich verlaufenen, durchaus nicht unterscheiden, zeigt die untenfolgende Zusammenstellung, in welche auch jene operirten Fälle aufgenommen sind, in denen vor der Operation schon sicher centrale Erscheinungen bestanden.

Dass schliesslich auch wirklich einmal durch einen Kunstfehler von der Nase aus das Schädelinnere inficirt werden kann, ist ja unzweifelhaft. Ein einziger Fall der Art, von furchtbarer Tragik, ist mir durch mündliche Mitteilung des Herrn Dr. Lermoyez bekannt geworden: Ein bekannter Pariser Rhinologe erkrankte acut an Naseneiterung und, in der Meinung, ein Stirnhöhlenempyem zu haben, versuchte er sich selbst von der Nase aus diese Höhle mit einem scharfen Löffel anzubohren: nach 4 Tagen hatte ihn die Meningitis hingerafft; er war in den Schädel eingedrungen.

Wenn die Literatur über die endocephalen Entzündungen infolge spontanen Durchbruch's von Naseneiterungen im allgemeinen noch sehr arm ist, so tragen daran mangelhafte Beobachtungen mehr Schuld als Mangel an Tatsachen.

Die Nase ist heute noch, vielleicht gerade weil ihre Bedeutung von Seiten vieler mitunter recht unberufener Specialisten überschätzt und übertrieben wird, ein Stiefkind der pathologischen Anatomen und Kliniker. Speciell für die ersteren kommt noch in Betracht, dass die anatomische Untersuchung des Naseninneren sehr umständlich und mühevoll ist, auch nicht ohne Beschädigung innerer Teile, die dadurch einer später etwa beabsichtigten Benutzung der Leichen auf der Anatomie entzogen würden, ausgeführt werden kann.

Oberflächlicher Betrachtung entgehen auch die oft ganz unscheinbaren Veränderungen der Dura, unter denen sich erst die gröberen oder feineren Läsionen der Schädelbasis verbergen.

Seit die Ohrenpathologie aufgehört hat, von der Forschung vernachlässigt zu sein, haben die Gehirnabscesse ihre feste ätiologische Stütze gefunden und es hat sich herausgestellt, dass die

Mehrzahl derselben, speciell im Schläfenlappen und Kleinhirn, otitischen Ursprunges sind. Die „Idiopathie" derselben hat überhaupt ihre Geltung verloren.

Anders steht es noch mit der Meningitis. Die vereinzelten Fälle von Convexitätsmeningitis, die sich eben nur durch ihr Vorkommen, nicht durch ihr Ansehen, von denjenigen der epidemischen Cerebrospinalmeningitis unterscheiden, werden, falls ihre Ursache nicht ohne weiteres klar liegt, als sporadische Cerebrospinalmeningitis bezeichnet, mit welcher Benennung man ihnen kurzweg auch dieselbe Aetiologie unterschiebt.

Auch für die Mehrzahl dieser verstreuten Meningitiden wird der Weg der Invasion von erkrankten Nachbarorganen aus gefunden werden, denn das Einwandern von Entzündungserregern durch intacte oder verhältnismässig intacte Organe der Oberfläche oder aus dem Blute, wie bei der epidemischen Form, auch für alle nicht ohne weiters klaren sporadischen Fälle anzunehmen, das widerspricht doch allen sonst bei Abscessen oder diffusen Eiterungen innerer Organe gemachten Erfahrungen.

Für die Oberflächenmeningitis aber kommen als Vermittler einer Invasion äusserer Schädlichkeiten in erster Linie die pneumatischen Räume des Schädel's in Betracht, wegen ihrer unmittelbaren Nachbarschaft und ihrer häufigen infectiösen Erkrankungen.

Dass darüber die Betrachtung auch der anderen benachbarten Organe nicht zu unterlassen ist, bedarf kaum besonderer Erwähnung.

Es liesse sich darüber noch manches sagen: so würden sich neue Gedankenverbindungen anknüpfen lassen, wenn man an die unter der Form von Meningitis verlaufenden Pneumonieen, an die meningealen Erscheinungen bei acuten Empyemen des Mittelohres, des Warzenfortsatzes und auch der Keilbeinhöhle und die Feststellungen von Weichselbaum[3]) denkt, der so oft die Nebenhöhlen unter dem Einflusse des Diplokokkus pneumoniae bei acuten Infectionen miterkrankt fand. Doch genug. Weitere Ausführungen würden uns zu weit in das Bereich der Hypothese bringen, während auf diesem Gebiete Beobachtungen uns Not thun.

So gering die Zahl derselben bisher auch ist, sie dienen jedenfalls nur zur Bestätigung des angenommenen Verhältnisses. Leider besitzen wir nur eine einzige Sectionsserie, in der überall auch die Nase untersucht wurde, von Harke, und dieser fehlt noch die zur Instruction so notwendige Ergänzung durch Krankengeschichten.

In derselben kamen vier Fälle von Meningitis, nicht tuberculöser noch otitischer Natur, vor; bei einem findet sich Empyem

der rechten Kieferhöhle verzeichnet mit der Bemerkung: „Infection der Meningen durch die Nasenhöhle? Die Oberkieferhöhleneiterung schien nicht älteren Datum's zu sein, wie die Meningitis".

Weiter ist bei einem einseitigen Kieferempyem als Todesursache: „Cerebrospinale Erkrankung. Tuberculosis pulmonum" angeführt, welche Bezeichnung zu unvollkommen ist, um Schlüsse zu gestatten.

In einem folgenden Falle scheint es sich um eine in gleicher Weise secundäre Erkrankung der Nebenhöhlen und der Meningen nach einer croupöser Pneumonie zu handeln.

Ob dagegen in einem als „Meningitis cerebrospinalis epidemica" bezeichneten Fall, bei dem doppelseitiges Kieferempyem vorlag, diese oder jene Affection als primäre aufzufassen, womit speciell der „epidemische" Character begründet ist, geht aus der knappen Fassung nicht hervor.

Wir müssen, auf diese Befunde gestützt, die Pathologen um so dringender auffordern, die Nebenhöhlen in jedem unklaren Fall von Sinusthrombose, Meningitis oder Hirnabscess zu untersuchen.

Solcher Zufallsbefunde, beweisender Natur für den peripheren Ursprung der Erkrankung, habe ich früher schon einen angeführt;

1) Basilare Meningitis durch spontane Perforation eines Keilbeinempyem's in die mittlere Schädelgrube, zufällig auf dem Sectionstisch gefunden.

Der Zufall hat mir unterdessen auch einen weiteren Fall, der durch seine interessanten Einzelheiten ausführliche Wiedergabe rechtfertigt, in die Hand gespielt.

Eitrige Encephalitis nach Empyemen.

CVI. Beobachtung.

2) Von Herrn Dr. J. Fuchs wurde ich eingeladen, der Section eines 14jährigen Knaben beizuwohnen, da vermutet wurde, dass derselbe sich per nares eine tuberculöse Infection der Meningen zugezogen habe. Aus der Anamnese war nur soviel zu erfahren, dass er sich schon seit längerer Zeit ein Loch in der Nasenscheidewand gekratzt habe und vor etwa 4 Wochen schwer erkrankt sei. Herr Dr. Fuchs traf ihn, 3 Wochen vor dem Tode, schon ganz bewusstlos, schielend, hie und da mit einem Arme zuckend.

Die Section zeigte einen im höchst denkbaren Grade abgemagerten Körper.

Beide Lungen adhäsionslos. Nirgends in denselben etwas der Tuberculose nur verdächtiges. Rechter Unterlappen vergrössert, blut- und saftreich, lässt aus den kleinsten Bronchen auf Druck Eiter austreten.

Unter der Pleura des linken Unterlappen's rundliche, linsengrosse, leicht gelblich verfärbte Prominenzen, besonders auf der Zwerchfellfläche. Schnittfläche sehr blutreich, auf Druck tritt aus den in der Mitte erweichten knotigen Infiltraten Eiter aus.

In den Nieren Stauungserscheinungen, an den anderen Organen nichts besonderes.

Schädeldach nicht adhärent, Dura leicht abziehbar, Meningen durchsichtig, Gefässe derselben strotzend gefüllt.

Beide Seitenventrikel enorm erweitert, erfüllt von ungefähr 300 ccm klarer, bernsteinfarbener Flüssigkeit. Am Ende beider Hinterhörner liegen grüngelbe, sulzige Massen, unter denen die Hirnsubstanz in Tiefe von etwa 2—3 cm erweicht und bröcklig erscheint.

Dura der Basis **überall anscheinend intact**, nirgends dem Knochen adhärent.

Nach Abmeisselung der Decke der Keilbeinhöhlen zeigte sich eine grüngelbliche, weingelatineartige Masse zwischen Knochen und Auskleidungsmembran beiderseits. Letztere ist intact, nach ihrer Durchneidung ist in beiden Höhlen flüssiger gelbgrüner Eiter sichtbar.

Das Siebbeinlabyrinth ist beiderseits leer, Schleimhaut blass, ebenso die Stirnhöhlen.

Beide Kieferhöhlen enthalten flüssig-schmierigen, gelbgrünen Eiter.

Fast das ganze septum cartilagineum fehlt, die Ränder des Defectes sind glatt.

Ohne letzteren Befund wäre es auch für diesen Fall nicht möglich, die subcephale und endocephale Erkrankung der Zeit nach zu ordnen. Aus der Beschaffenheit der traumatischen Scheidewanddurchbohrung aber lässt sich mit Sicherheit langes Bestehen derselben und somit auch der Naseneiterung, deren Secret zum Kratzen reizte, folgern. Die Infection hat von der Keilbeinhöhle aus auf dem Lymphwege stattgefunden, ohne Knochenerkrankung. Der Weg derselben liess sich auch noch besonders gut an dem Exsudat über der Schleimhautmembran feststellen. —

In der Literatur finden sich folgende klinische Beobachtungen über

Meningitis:

1) Schütz [184]): Grosser Polyp aus dem linken Nasenloch hervorragend, Phlegmone der linken Gesichtsseite. Incision daselbst, Wiederbildung der Schwellung. Tod nach 2½ Monaten. Cariöser Defect an der vorderen Stirnhöhlenwand und der oberen Siebbeinplatte, eiterige Meningoencephalitis des linken Stirnlappens.

2) Paulsen [185]): Plötzlich aus gutem Befinden heraus heftiger Kopfschmerz und Schwellung um das linke Auge, Stupor, rechtsseitige Lähmung, Tod. Grosser Defect der hinteren Stirnhöhlenwand, eitrige Meningitis mit Compression der linken Hemisphäre.

3) Huguenin [186]): Perforation der Hinterwand der Stirnhöhle, alte, bindegewebige Verlötung der Meningen mit dem Hirn, eitrige Leptomeningitis.

4) Warner [187]): Seit einem Fall in der Jugend litt ein 33jähr. Mann an häufigen starken Kopfschmerzen. Plötzlich cerebrale Erkrankung und Tod nach 1½ Tagen. Section: Acute Meningitis über beiden Hemisphären, viel Eiter in den Seitenventrikeln, deren Auskleidung rauh und uneben. Die Dura ist über der Orbitalplatte der Stirnbeine verdickt. Lamina cribrosa mit Lymphe bedeckt. Beide Stirnhöhlen erfüllt mit Schleim-Eiter. Die Schleimhaut der Nase und der Siebbeinzellen ist geschwollen und mit einer sehr fötiden halbflüssigen Lymphe bedeckt. Knochen intact.

5) Ewald [5]): Influenza, Empyem beider Kieferhöhlen und Siebbeinlabyrinthe, eitrige Meningitis.

6) Schwabach [188]): Als Ursache einer diffusen eitrigen Meningitis fanden sich Empyeme sämtlicher Nebenhöhlen ausser den Stirnhöhlen.

7) Knapp[70]): Eitrige Meningitis an Basis und Convexität in dem oben (S. 29) erwähnten Falle multipler Empyeme.

8) Hoppe[180]): Stinkende Naseneiterung mit Schwellungen der rechten Wange. Exophthalmus. Gesichtsrotlauf, Secretverhaltung, Tod am 6. Tage nach Beginn des ersteren. Eiterige Leptomeningitis, Defect der oberen und unteren rechten Stirnhöhlenwand. Eiter in Stirn- und Kieferhöhle derselben Seite.

Gleichzeitig mit den Meningen war auch ein

Sinus venosus

ergriffen in den Fällen von:

1) Scholz[96]): Weichteilinfiltrat unter dem linken Auge und der linken Wange, plötzlicher Tod an enormer Nasenrachenblutung. Caries der Keilbeinhöhle mit Arrosion des sulcus und sinus cavernosus.

2) Carver[190]): Orbitalphlegmone links, Delirien, Tod. Eiter in der linken Stirnhöhle, Verfärbung des Orbitalknochen's, eitrige Meningitis, Eiter im sinus longitudinalis.

3) Zirm[164]): Epileptischer Anfall, nach 6 Tagen beiderseits Exophthalmus, Tags darauf Tod. Thrombophlebitis der den n. supraorbitalis begleitenden Venen und beider sinus cavernosi, Eiter in der linken Stirnhöhle, Orbitalabscess.

4) Pekostawski[97]): Eitrige Meningitis, Eiter im (?) sinus sphenoïdalis. Usur des vomer im oberen Abschnitt, Erweichung der sella turcica, Thrombose des sinus longitudinalis.

Hirnabscesse

endlich werden von folgenden Autoren berichtet:

1) Richter[191]): Plötzliche enorme Schwellung des linken oberen Lides. 4 Tage darauf Coma und rechtsseitige Lähmung. Tod in der folgenden Nacht. Perforation beider Wände der linken Stirnhöhle, Entleerung von Eiter aus dem Schädel (subduraler oder cerebraler Abscess.)

2) Celliez[192]): Moxen am Kopfe wegen heftiger Schmerzen führen zu einer Caries des Scheitelbein's. Paralyse und Schwellung des rechten oberen Lides. Coma, Krämpfe, starker Eiterausfluss aus Nase und Mund. Tod etwa 7 Wochen nach Anfang der Beobachtung. Grosser Defect der hinteren Stirnhöhlenwand.

3) Begbie[155]): Mehrmonatliche linksseitige Naseneiterung, dann Aufhören derselben. Pseudoerysipel der linken Gesichtshälfte, Stupor und Schläfrigkeit, epileptische Anfälle, Tod. Grosser linksseitiger Stirnlappenabscess. Nekrose der lamina cribrosa und Caries am Stirnbein.

4) Jacubasch[193]): „Geschwür" in der Nase, rechtsseitiger Schmerz über der Augenbraue, nach zwei Monaten Schwindel und Erbrechen, 5 Wochen darauf Tod. Zahlreiche alte Verwachsungen der rechten Siebbeinplatte mit den Meningen, zwei grosse Hirnabscesse. Keine Nasensecretion.

5) Bousquet[107]): Nach Erkältung heftige Kopfschmerzen. Stupor. Schwellung über der rechten Stirn, Fluctuation in der Tiefe der Orbita, Incision fördert stinkenden Eiter. Nach 14 Tagen Synkope. Detrusorlähmung, Contracturen. Trotz Freilegung der Dura Tod am nächsten Tage. Käsiger Eiter in der rechten Stirnhöhle, alter Abscess im linken Stirnlappen.

6) Redtenbacher[194]): Erkrankung an „Schnupfen": nach einigen Tagen Schwellung des linken oberen Lides, einen Monat darauf epileptische Anfälle, rechtsseitige Parese. Schwellung am linken Scheitelbein; Eröffnung der Geschwulst am Auge, seitdem heftiger Kopfschmerz und Stupor. Nach zwei Monaten unter zunehmenden Erscheinungen Tod. Cariöse Defecte und Sequesterbildung

am linken Stirnbein, die Höhle mit dem Schädel verbindend. 3 Abscesse im linken Stirnlappen.

7) Schindler[195]: Acute Erkrankung. „Schnupfen", Infiltrat des linken oberen Lides. Bald Delirien und Sphinkterenlähmung, Coma, Contracturen am linken Arm. Eröffnung der linken Stirnhöhle, etwas Eiter. Fortschreiten der Hirnsymptome, metastatischer Abscess der linken Schultergegend. Darauf Besserung, nur blieb noch Sprachstörung bestehen. Nach 2 Wochen plötzlich Somnolenz, Koma, Tod. Communication der linken Stirnhöhle mit einem grossen Abscess des linken Stirnlappen's durch eine Perforation in der oberen Wand.

8) Wiedemann[120]: Einlieferung mit Icterus, Benommenheit. Fluctuirende Schwellung am linken tuber frontale. Eröffnung der linken Stirnhöhle, Vorderwand bereits vereitert, Dura freiliegend, misfarbig, dahinter ein grosser (subduraler) Abscess. Meningitis purulenta bereits eingetreten, Tod am nächsten Tage.

Wie man sieht, unterscheiden sich diese Fälle nicht so wesentlich von jenen, in welchen Hirnerscheinungen erst nach der Operation auftraten. Die praktische Schlussfolgerung ist sehr leicht zu ziehen: Sofortige Freilegung des Schädelinneren und Suchen des endocephalen Eiterherdes beim ersten Eintritt sicher cerebraler Symptome.

Nicht unwichtig sind die Beziehungen der Naseneiterungen zu den

Tiefen Hals- und Rachenphlegmonen.

Weichselbaum[196]) sah einen hierhergehörigen Fall auf dem Sectionstisch.

Ein Kutscher, aus einem anderen Spital nach eben abgelaufener vierwöchentlicher schwerer Krankheit unbekannter Natur ausgetreten, litt an Furunculose und schleimigeitrigem rechtsseitigem Nasenausfluss seit vier Tagen, ausserdem Nephritis. Nach drei Tagen entstand noch ein Eiterherd auf der linken Mandel und bald darauf trat der Tod durch Glottisödem ein.

Bei der Section fand sich reichlicher sehr zäher Eiter in der rechten Nase, der rechten Kiefer- und Keilbeinhöhle.

Leider ist über die Natur der vorausgegangenen Krankheit nichts zu eruiren gewesen, jedenfalls aber war es eine schwere Allgemeininfection.

Ziem[197]) sah eine starke Vortreibung der rechten Mandel durch ein Zellgewebsinfiltrat in der Umgebung des Kieferwinkel's; Empyem der rechten Kieferhöhle wurde constatirt und bestand sicher schon über ein halbes Jahr vorher. In einem zweiten Fall ist der Zusammenhang weniger sicher, doch auch wahrscheinlich.

Meine eigenen Beobachtungen sind folgende:

CVII. Beobachtung.

CVII.—CIX. Beobachtung.

Frau E. M., 30 Jahre alt, vor etwa acht Tagen mit Verstopfung der rechten Nase und Eiterung aus derselben unter Schüttelfrost, Kopfschmerz, Fieber und grosser Schwäche erkrankt, hat seit 2 Tagen auch Halsschmerzen.

18. Mai 1893: Die rechte Seite des Rachen's ist ziemlich stark diffus geschwollen und gerötet, hinter dem Velum sieht man Schleim-Eitermassen, Einblick in den Nasenrachenraum unmöglich, der Palpation aber bietet sich Schwellung über dem rechten processus pterygoïdeus dar.

In der rechten, ganz undurchgängigen Nasenseite (untere Muschel am Septum anliegend) ist reichlich Eiter im unteren Nasengange angehäuft.

Am dritten Tage darauf konnte durch Einschnitt über der rechten Mandel reichlicher, jedoch nicht übelriechender Eiter entleert werden.

Trotzdem kam noch in den nächsten Tagen Eiter aus der Nase, auch verschwand die Schwellung im Rachen nicht vollständig, und am fünften Tage darauf trat nächtliche Atemnot ein. Es bestand starkes Oedem der Uvula und des rechten hinteren Gaumenbogen's bis zur Zunge, der Kehlkopfeingang aber war frei. Stichelung und Injection von 2 % Carbollösung brachte Erleichterung.

Die bedrohlichen Erscheinungen verschwanden, aber es blieb noch beim Ausschneuzen grösserer Schleimeiterballen rechts, besonders nach dem Aufrichten am Morgen, Schwindel und Stirndruck beim Bücken.

Am achten Tage konnte man endlich in den mittleren Nasengang sehen; dort war kein Eiter, dagegen reichlich am Nasenboden; noch war die Rhinoskopia posterior unmöglich.

Nach sorgfältigster Reinigung der Nase wurde die rechte Kieferhöhle pungirt und durchgespült: Das Wasser floss zwar rein ab, gleich darauf verschwand aber der Stirndruck dauernd und wurde auch kein Eiter von da ab mehr ausgeschneuzt, sondern erst blutiger, dann reiner Schleim in Ballen.

Auch verschwand die Nasenverstopfung und Rachenanschwellung.

Zwei Tage darauf war die Rhinoskopia posterior möglich: es bestand nur etwas Rötung und Schwellung der Schleimhäute in der rechten Choane.

Allmälig wurde auch das Secret immer spärlicher, und nach weiteren 8 Tagen war ohne weitere Behandlung alles wieder in Ordnung.

CVIII. Beobachtung.

Frl. M. G., 31 Jahre alt, erkrankte vor 3 Wochen mit Kopfschmerz, Fieber und Nasenverstopfung. Erst nach einigen Tagen bekam sie auch starke linksseitige Halsschmerzen und Schluckbeschwerden. Nach 8 Tagen entleerte sich plötzlich eine grössere Eitermenge aus der linken Nasenseite mit dem Erfolge grosser Erleichterung. Doch dauerte die Eiterung von da ab fort, auch traten wieder stärkere Halsbeschwerden auf und jetzt ist noch Kopfschmerz und starke Schlucknot mit Schmerzen vorhanden.

3. Juli 1893: Näselnde Sprache, äussere Weichteile hinter dem linken aufsteigenden Kieferast leicht geschwollen. Starke Rötung und leichte, ödematöse Schwellung der linken Mandelumgebung. An der Rachenhinterwand, im fornix und in beiden unteren Nasengängen viel eitriger Schleim. Sofort wurde über der linken Mandelgegend eingestochen, wo sich aber nur Blut entleerte und 2 % Carbollösung in die Mandel gespritzt. Auch Nasenaufschnupfungen wurden verordnet.

Nächsten Tages bedeutende Erleichterung unter Rückgang der Rachenschwellung. Die jetzt ermöglichte Rhinoskopia posterior zeigte eine starke Schwellung im fornix über dem Septum und besonders über der linken Choane und Tubenwulst.

Zwei Tage darauf war diese Vorwölbung etwas flacher und aus der Nase kam nur wenig Eiter mehr. Dagegen entleerte sich jetzt geruchloser Eiter aus dem Einschnitt über der linken Mandel. Kopf fast frei.

Vier Tage darauf trug ich die immer noch vergrössert erscheinende Rachentonsille mit Gottstein's Messer ab, was weitere Erleichterung brachte.

Am dritten Tage hiernach stellten sich neuerdings heftige Kopfschmerzen

und leichte Rachenbeschwerden ein, Verstopfung der linken Nasenseite und stärkere Eiterung, besonders links.

In der linken Choane Verschwellung des oberen Nasenganges durch Anliegen der mittleren Muschel am Septum, ebenso vorne. Sondirung zwischen mittlerer Muschel und Septum dringt nicht in die Keilbeinhöhle ein, bringt jedoch sofort Erleichterung.

Von da ab blieb der Kopf ganz frei, doch wurde noch längere Zeit zäher Eiterschleim aus dem Rachen entleert. Unter alkalischen Aufschnupfungen und Luftveränderung hörte dies dann auch auf.

Als ich nach 6 Wochen die Patientin wiedersah, bot die Nase ein durchaus normales Bild dar.

CIX. Beobachtung.

Im dritten Fall, — Juni 1893 —, einen 32jährigen Mann betreffend, bestand eine acute tiefe Halsphlegmone mit secundärem Kehlkopfödem, welche Aufsuchung und Entleerung des Eiter's unter der tiefen Halsfascie vor dem Schildknorpel und Tracheotomie erforderte.

Keine Eiterquelle liess sich nachweisen, als eine schon seit längerer Zeit bestehende Herdeiterung im linken mittleren Nasengange, welche um so wahrscheinlicher als Ursache einer Senkung betrachtet werden konnte, als hauptsächlich auf der linken Seite des Halses und Rachen's das Infiltrat gesessen hatte.

Was die beiden ersten Fälle betrifft, so ist der Verlauf ein sehr ähnlicher und deutet auf eine ursprüngliche Affection der Nase mit erst secundärer Rachenerkrankung hin: beidemale sind zuerst nasale Erscheinungen aufgetreten, nach einigen Tagen erst Halsbeschwerden. Welcher Art die Naseneiterung jeweils gewesen, ist unbestimmt. Im ersten Fall ist ein acutes Kieferhöhlenempyem das wahrscheinlichste, im zweiten muss die Vermutung zwischen acuter Herdeiterung im oberen Gange und Keilbeinhöhleneiterung schwanken.

Kurze Zeit nachdem mir diese Fälle untergekommen waren, hat Liebe[198]) einen bereits im Januar 1893 beobachteten analogen Fall mitgeteilt, bei welchem die Abhängigkeit der Rachenerkrankung von der Naseneiterung um so deutlicher ist, als schon vorher chronische Eiterung der Kieferhöhlen bestanden hatte. Unter starkem Halsschmerz entstand eine Vorwölbung hinter der rechten Mandel, aus der auf Einschnitt sich kein Eiter entleerte, welche aber in vier Tagen bei täglicher Ausspülung der rechten Kieferhöhle wieder verschwand.

Bei diesen secundären Rachenphlegmonen ist übrigens ein Umstand wohl zu beachten: sie entwickeln sich, wie es scheint, mit Vorliebe im hinteren Gaumenbogen oder der plica salpingopharyngea. Chiari[199]) und Klengel[200]) haben sich schon über diese seltenere Durchbruchstelle von phlegmonösen Anginen gewundert; ich glaube umsomehr die Aufmerksamkeit bei dieser Localisation auf etwa vorhandene Naseneiterungen lenken zu

dürfen, als dieselbe anatomisch sich als Senkungsbahn von der Nase her kennzeichnet.

In der Kieferhöhle befindlicher Eiter kann durch die die Hinterwand durchbohrenden canales alveolares posteriores in die fissura sphenomaxillaris gelangen. Von dort führt ihn entweder das ligamentum pterygo-mandibulare nach aussen unten an den inneren Rand des horizontalen Unterkieferastes, (hier ist von Chiari einmal der Durchbruch einer „phlegmonösen Angina" beobachtet worden), oder dem m. palatopharyngeus entlang. Auf dessen vorderer Fläche gelangt er zur Hinterseite der Mandel und bringt dann eben die retrotonsillare Phlegmone hervor, welche sich uns in obigen Fällen darstellte. Tiefer sich senkend kann er noch die plica pharyngo-epiglottica infiltriren, wie in meinem ersten Fall, und eventuell zu einem Oedem der plica ary-epiglottica führen.

Eiter, welcher entweder der Keilbeinhöhle oder einer Entzündung in hinteren Partieen der Nasengänge oder hinteren Siebbeinzellen entstammt, kann unter der Schleimhaut der Choanenränder fortkriechen und zur Vorderfläche des processus pterygoïdeus sich durchbohren. Auf der Hinterfläche des m. palatopharyngeus können ihn die letzten Fasern dieses Muskel's bis auf die Vorderfläche des Schildknorpels führen; wahrscheinlich geschah dies bei meinem dritten Falle.

Gelangt er nicht so weit, so kann er eben jenes Oedem resp. Abscess der plica salpingo-pharyngea verursachen, welche das Erstaunen Klengel's erregten.

Dass im Gefolge von Kieferempyem auch Perichondritis des Kehlkopfes auftreten kann, vermutet Ziem auf Grund anatomischer Betrachtungen. —

Die eben berichteten Tatsachen führen uns auf die Entstehung von

Septichämie und pyämischen Metastasen

durch Naseneiterungen.

Dass eine Retronasalphlegmone unter dem Bilde einer septischen Infection verlaufen kann, zeigte uns schon Laker's[201]) Beobachtung.

Bestanden hier „typhoïde Erscheinungen", so wurde in einem anderen Falle, von Manchot[202]), sogar die Diagnose Typhus gestellt, auf Grund von Milztumor und Roseola am 7. Tage der Erkrankung. Es bestanden gleich Anfangs Schmerzen im Genick, der Tod trat am 10. Tage ein. Bei der Section zeigte sich der Darm intact, retropharyngeale Phlegmone und Eiter in den Keilbeinhöhlen. Leider gibt dieser Bericht keinen

Aufschluss darüber, ob letzterer Befund als Miterkrankung oder als primärer Ausgangspunkt zu deuten ist.

Die für den Laker'schen Fall geltende Vermutung, dass die typhösen Erscheinungen auf Mitbeteiligung der Keilbeinhöhlen beruhten, wird durch Manchot's Beobachtung aber natürlich nur verstärkt.

Unter dem Titel „kryptogenetische Septikopyämie" ist eine hierhergehörige Mitteilung aus der an diesen mystischen Krankheitsbildern so reichen Tübinger medicinischen Poliklinik von Campbell[203]) erschienen.

Hier war ein 7½jähriges Mädchen allmälig erkrankt, es bestand Schluckschmerz und die Bewegungen des Kopfes waren durch Schmerzen erschwert.

Der Kopf wurde nach rechts geneigt gehalten. Im Rachen zeigt sich »beträchtliche" Rötung und leichte Schwellung des weichen Gaumen's, kein Beleg. Die Cervicaldrüsen mässig geschwellt.

Nach fünf Tagen Diarrhoë und Erysipel der Nasenhaut.

Bald traten auch Nackensteifigkeit, Delirien, Anurie, Erbrechen, Pupillenweite auf, während das Erysipel noch zum rechten Ohre hin fortschritt, später auch auf die Rückseite des Halses übergriff. Die Hals- und Brustwirbel blieben dabei unempfindlich gegen Percussion. Am zwölften Tage trat der Tod ein."

Die Section ergab normale Beschaffenheit von Hirn und Rückenmark, mässigen Milztumor mit Blutungen in die Substanz, pyämische Metastasen und parenchymatöse Entzündung beider Nieren, Blutungen in Dünn- und Dickdarm, im Cöcum zwei über erbsengrosse sucmucöse Abscesse und als Ursache alles diesen: einen fast wallnussgrossen Retropharyngealabscess an der rechten Seitenwand des Pharynx, in der Höhe des zweiten und dritten Halswirbel's. Die linke Tonsille normal, die rechte etwas „speckig verdickt".

Die bakteriologische Untersuchung ergab im Nierenblut, im Abseesseiter und in der Erysipelhaut den Streptokokkus pyogenes.

Campbell meint, dass sich in diesem Falle „die septische Infection in so eigentümlichen Erscheinungen geäussert habe, dass ein Irrtum in der Diagnose, zumal für den Arzt, dem sofort das vollentwickelte Krankheitsbild entgegentrat, sehr leicht möglich erscheint." Soviel ich nun Krankheitsberichte über Pyämie resp. Septikopyämie gelesen habe, kann ich wohl sagen, dass nicht leicht wieder in einem Falle sich Symptome so stark auf einen Punkt vereinigten.

Wäre in der doch scheinbar genügend deutlich gewiesenen Richtung, im Nasenrachenraum, untersucht worden, so wäre noch bei Lebzeiten des Kindes aus der Kryptogenese eine Phanerogenese, um mich so botanisch auszudrücken, geworden.

Man wird übrigens einwenden können, dieser Fall gehöre nicht strict zu den retronasalen Phlegmonen. Ich glaube jedoch, dass ein Unterschied zwischen diesen und einem acuten Streptokokkenabscess unter der Mucosa, wie er hier vorlag, nur graduell zu finden ist.

Es hat sich hier eben um ein primäres Erysipel des Gau-

mensegel's resp. des Nasenrachenraumes mit Weiterwandern durch die Nase auf das Gesicht gehandelt.

Unter den Erscheinungen der Sepsis ging auch ein Patient Montaz'[204]) an Anurie infolge doppelseitigen Stirnhöhlenempyem's zu Grunde.

In Harke's Sectionsbefunden findet sich ferner eine „Septico-Pyämie", mit der ausserordentlich dürftigen klinischen Bemerkung: „Patient war hochfiebernd zu Grunde gegangen." Es fand sich in der rechten Keilbeinhöhle eitriges Exsudat, die Schleimhaut des Rachendaches und der hinteren Rachenwand infiltrirt. „Bei der Section fand sich keine Ursache der fieberhaften Erkrankung", das soll wohl heissen: keine anderweitige.

Aus dem Eiter wurden Staphylokokken gezüchtet. Was zuerst vorgelegen hat, die Rachen- oder die Keilbeinhöhlenerkrankung, ist nicht eruirbar. —

Auf die **metastatischen Eiterungen** mit Nachdruck hingewiesen zu haben, ist das Verdienst von Ziem.[205])

Indem er einen Fall Bayer's, bei dem nach dieses Autor's Vermutung ein Pseudoerysipel des Beines auf Metastase einer Kieferhöhleneiterung beruhte, anführt und es, wobei man ihm nur zustimmen kann, wahrscheinlich macht, dass eine Anschwellung des linken Handgelenkes, welche Hack nach einer Polypenoperation auftreten sah, gleiche Bedeutung besitze, berichtet er über 2 Fälle, einmal von Kieferhöhlenempyem und Abscess am linken Unterschenkel, dann von acuter Naseneiterung unbestimmter Localisation mit Abscessen am unteren Augenlid und der Stirn, ferner des rechten Fusses und späterhin noch am Rücken und linken Oberschenkel. Die ursächliche Bedeutung der Naseneiterung in beiden Fällen liegt ziemlich klar.

Die Abhängigkeit einer Perikarditis von beiderseitiger Keilbeinhöhlen- und linksseitiger Kieferhöhleneiterung in einer Beobachtung Chatellier's[206]) ist mindestens wahrscheinlich.

Der in Schindler's[195]) Fall gebildete Schulterabscess war sicher als pyämische Metastase von Stirnhöhlenempyem aufzufassen.

Ein Harke'scher Bericht, obgleich wieder jeder Andeutung des klinischen Nacheinander entbehrend, dürfte gleichwertig sein.

Es bestand ein, offenbar älteres, dentales Kieferhöhlenempyem (in der rechten Höhle schwarzgrauer, übelriechender, breiiger Eiter in sehr reichlicher Menge, Schleimhaut verdickt, rauchgrau, gekörnt, mit einzelnen Polypen besetzt, Alveolarperiostitis oben rechts mit Durchbruch in die Höhle), der Tod war an Endokarditis ulcerosa erfolgt. Diese, tötliche, Erkrankung darf ungezwungen als Metastase angesehen werden.

Dass auch Furunculose diesen, wie anderen latenten

Eiterherden nachfolgt, darf nicht verwundern: Jeanty[28]) sah solche einmal in einem Fall von Kieferhöhleneiterung, bei welchem auch die interessante Erscheinung von Unterschenkelödemen jedenfalls nur auf die Eiterungshydrämie zu beziehen ist.

Fälle von Aspirationspneumonie können sich diesen Betrachtungen anreihen.

Mya[207]) sah ein vierjähriges Kind an acuter Coryza, mit erst schleimig-seröser, später blutiger und dann fibrinöser Absonderung erkranken. Drei Tage darauf Bronchopneumonie im linken Unterlappen, Nephritis, am achten Tage Tod.

Die Section zeigte einen kirschkerngrossen brandigen Herd der Lunge, in welchem, sowie im Nasensecret, dem Blut und den Nieren der Staphylokokkus aureus und albus sich vorfand.

Jeanty[28]) endlich berichtet über einen Fall profusester Kieferhöhleneiterung, welcher durch Symptome complicirt wurde, die auf Lungenabscesse zurückzuführen er wohl berechtigt war.

D. Untersuchungsmethoden.

Die Untersuchung eines Patienten, der über Naseneiterung klagt oder derselben verdächtig ist, beginnt mit der Betrachtung des ganzen habitus, insbesondere des Gesichtes. Jede abnorme Erscheinung im Ausdrucke desselben, jede Ungleichheit der Innervation, der Färbung oder der Oberflächenwölbung ist unserer Betrachtung wert. Man kann diese Beobachtungen schon vornehmen, während der Patient uns seine Anamnese erzählt. Dabei dürfen wir nicht vergessen, eine Ergänzung der letzteren durch sachgemässe Fragen zu erzielen, durch welche wir uns besonders über das Vorhandensein von Beschwerden unterrichten, welche viele Patienten, als ihrer Meinung nach nicht mit dem Gegenstande zusammenhängend, verschweigen oder gar verleugnen, so besonders Kopfschmerzen, Schwindel, Sehstörungen, Halsaffectionen.

Zur eigentlichen Untersuchung übergehend, betrachten wir ohne Instrumente den Naseneingang, dann erst setzen wir das Speculum zur Erforschung des Inneren an. Zunächst begnügen wir uns mit dem, was wir so sehen oder nicht sehen und gehen sofort zur Rhinoskopia posterior über. Ist letztere unmöglich, weil etwa Borken oder Eiter oder Blut den Anblick verdecken, so wiederholen wir dieselbe später, nachdem die vordere Inspection neuerlich begonnen und beendet ist.

Zu letzterer zurückkehrend, überzeugt man sich zunächst, ob, wieviel und wo Secret vorhanden ist. Etwa vorliegendes wird mit Pincette und Wattetupfern sorgfältig unter gleichzeitiger Inspection und Vermeidung von Blutungen entfernt. Ist es etwa stark krustig und klebt den Wandungen zu fest an, als dass die Entfernung ohne Verletzung stattfinden könnte, so muss es vorher aufgeweicht werden: mehrstündige oder über Nacht liegen bleibende Tamponade mit Watte oder Aufschnupfen von Vaselin dient diesem Zwecke. Ist das Secret flüssig und massenhaft, so dass es immer wieder nach dem Auftupfen nachströmt, so kann man auch eine oberflächliche Reinigung durch Ausspülung

vornehmen. Während derselben ist der Kopf nach vorn geneigt zu halten und der Wasserstrahl, (gesättigt mit alkalischen Mitteln und lauwarm), nur während anhaltender Phonation des Patienten durchzuleiten. Ist so das Naseninnere dem Blicke zugängig geworden, so erfolgt nach aufmerksamer Constatirung des sichtbaren die Sondenuntersuchung. Diese ist in keinem Falle zu unterlassen. Auf ihre Wichtigkeit kann gar nicht genugsam hingewiesen werden. Auch dort, wo man dem Anblicke nach gar nichts zu fühlen sich erwartet, darf man nicht auf sie verzichten: Die Buchtenbildungen der Nase sind so zahlreich und variabel, dass ganz normale Bilder dem Gesichte erscheinen können, während in der Tat dieselben nur erheblichen Veränderungen als Maske dienen, auch den erfahrensten Beobachter täuschend. Mit der Sonde wird zunächst die Lage einzelner Teile erforscht: aneinderliegende Schleimhautpartieen erscheinen oft als eine Fläche, deren Differenzirung nur durch mechanische Trennung gelingt; der Ursprung von Geschwülsten ist selten durch das Gesicht, immer durch das Widerstandsgefühl bei der Sondirung herauszufinden.

Die Consistenz vorliegender Teile ist ebenso oft von Wert für die Diagnose. Die Tiefe endlich, in welche die Sonde an gewissen Stellen eindringt, berechtigt zu massgebenden Schlüssen über die Herkunft des Secretes, welches gleichzeitig vorquillt oder vorher an der Stelle, durch welche man die Sonde einführte, zu sehen war.

Dass dieses Instrument ausserdem die einzige Handhabe zur Fesstellung von Veränderungen am Knochen darbietet, ist bekannt. Die Vorsichtsmassregeln bei der Erhebung derartiger Befunde sind schon oben (S. 17) erörtert worden.

Alle bisher aufgeführten Untersuchungsmittel haben über diejenigen Punkte Aufschluss zu bringen, deren Verschiedenartigkeit und Bedeutung in dem Capitel über die Secretion und denjenigen über pathologisch-anatomische Befunde schon erörtert worden ist. Mittels derselben lässt sich auch bereits ein einigermassen sicheres Urteil über die Localisation der Eiterung in Siebbeinzellen oder Keilbeinhöhlen gewinnen, ausserdem wird das Ergebnis derselben genügen, um Verdacht auf Erkrankungen der grossen Höhlen zu begründen oder zu entwaffnen. Aber nicht immer: Reichlichkeit des Secret's oder Enge der Nase verbieten häufig, auch nur zu erkennen, ob der Eiter von oben oder von der Seite, von vorne oder von hinten kommt. Dann muss man dazu schreiten, den Eiter künstlich abzudämmen: Mittels Wattetampons, welche je nach der Secretmenge, $^1/_2$ bis zu 12 Stunden liegen gelassen werden, grenzt man bestimmte Bezirke des Naseninnern von einander ab. Wo man nachher Eiter findet, hat man

Grund dessen Quelle zu suchen. So kann man auch eventuell den Ursprung desselben aus zwei Herden ermitteln, kann ferner durch Zurückstauung des Eiter's in eine Höhle, aus welcher derselbe sonst ständig abfliesst und daher nie in ihr aufgefunden werden kann, ermöglichen, dass der abnorme Inhalt einmal an Ort und Stelle aufgefunden werde. Je nach dem, was man beabsichtigt, wird man also einmal ein ostium fest verstopfen, anderemale dasselbe offen lassen und nur fest von anderen Höhlenmündungen abgrenzen.

Ist der Verdacht auf Erkrankungen der Kiefer- und Stirnhöhlen gerichtet, so hat bei ersteren die probatorische Punction mit nachfolgender Luftdurchblasung, bei letzteren der Versuch der directen Ausblasung, resp. Ausspülung des Eiter's Platz zu greifen. Die Technik dieser Untersuchung sowie die Durchleuchtung werden speciell bei der Diagnostik dieser Höhlen behandelt.

Endlich noch einige allgemeine Bemerkungen:

Eine Untersuchung ist keine Untersuchung; negativer Ausfall derselben berechtigt absolut nicht zu einem Urteil; ein positives Ergebnis, wenn nicht ganz eclatant, muss noch durch neue Aufnahme des Befundes bestätigt werden.

Womöglich ist die zweite Untersuchung zu anderer Tageszeit, als die erste vorzunehmen; im allgemeinen sollte immer der Morgen bevorzugt werden, da zu dieser Stunde die Secretmengen noch am meisten angehäuft getroffen werden.

Man soll sich ferner nicht begnügen, irgend etwas, einen Eiterherd oder eine erhebliche Secundärerkrankung gefunden zu haben, sondern sich immer vor Augen halten, dass ausser dem, was man gesehen hat, noch so und so viel anderes da sein kann, was man nicht gesehen hat. So hört die Untersuchung auch dann noch nicht auf, wenn man bereits zur Behandlung übergegangen ist: es ist viel besser, letztere überhaupt mit dem Reservat weiterer Entdeckungen zu beginnen resp. sofort nur als Mittel zur Gewinnung letzterer zu betrachten. Oft bleibt zur sicheren Ermittelung, ob eine Eiterung ausser in den bereits gefundenen auch noch in anderen Höhlen besteht, nichts übrig, als jene zunächst trocken zu legen und so die weitere Diagnose per exclusionem zu begründen. Je länger man sich mit den hier behandelten Krankheiten beschäftigt, um so seltener wird man allerdings mit dieser Krücke seine hinkende Erkenntniss zu stützen haben, aber auch dem Erfahrensten bleibt ihre zeitweilige Anwendung nicht erspart und es ist darum besser, von vorneherein aus der Not eine Tugend zu machen und dadurch den Patienten und sich selbst bittere Enttäuschungen zu erübrigen.

Zum Schluss taucht noch die Frage auf: soll man, wenn

gar keine der bisher erörterten Methoden zum Ziele führt, einen operativen Eingriff, blos zum Zwecke der Diagnose wagen? Keine andere Antwort kann hier verlangt werden, als welche auf jedem anderen Gebiete der Medicin, abhängig von gewissenhaftester Erwägung und Selbstprüfung des Arztes, gegeben werden muss: Ja, soferne alle Hilfsmittel erschöpft sind und die Art der Erkrankung die eventuelle Schwere des Eingriffes rechtfertigt.

Soferne alle Hilfsmittel erschöpft sind!

Vergesse besonders der Chirurg nicht, wie das leider so häufig geschieht, dass seine Diagnostik durch die reichere Erfahrung, die ausgebildetere Technik des Specialisten um beträchliches vorwärts geschoben werden kann, dass, wenn seine Hilfsmittel also nicht zureichen, damit noch nicht alle anderen überflüssig wurden. Möge er auch nicht übersehen, dass ein mutiger passiver Widerstand gegenüber der Ungeduld des Patienten oft verdienstvoller ist, als nachgiebige Activität. Vergesse andrerseits der, oft zaghafte, Specialist nicht, dass fast alle Eingriffe heutzutage in geübter Hand absolut gefahrlos gestaltet werden können und dass ein Tropfen Gewissheit mehr wert ist, als ein Fass voll schlechter oder guter Aussichten.

Wir müssen uns begnügen, die jeweilige Entscheidung der peinlichsten Abwägung dieser Verhältnisse im individuellen Falle zu überlassen.

E. Allgemeine Therapie.

Die Heilbestrebungen bei den verschiedenen Krankheiten, welche sich in der Form von Naseneiterungen geltend machen, müssen auf Behebung des Gesammtleiden's, auf Beseitigung der tiefsten Ursachen der vorliegenden Erscheinungen gerichtet sein. Nicht zufrieden damit, die Symptome allein zu bannen oder oberflächlicher Beobachtung zu verschleiern, brauchen wir vielmehr eine causale Therapie, da nur eine Behandlung, die solchem Endzweck zustrebt, Therapie, das ist Heilbestrebung genannt werden kann. Es wird gewiss, auch in der Nase, nicht gerade zu wenig behandelt — aber zu wenig geheilt.

Bedenkt man anderseits, dass es genug Heilungen gibt ohne Behandlung, ohne andere wenigstens, als welche der Körper selbst durch seine Reactionen einleitet, so müssen wir auch letztere zu den therapeutischen Massnahmen rechnen und können uns somit öfter darauf beschränken, diesen Reactionen freie Bahn zu schaffen. Im übrigen hat eine causale Therapie sich zu befassen mit der Wegschaffung der den pathologischen Zustand hervorbringenden und der ihn miterhaltenden Einwirkungen.

Die hervorbringenden Momente haben wir in der Ätiologie kennen gelernt; sie sind fast ausschliesslich infectiöser Natur, wenigstens soweit es acute Erkrankungen anbelangt. Solange wir nicht in allgemeinerer Weise als bisher im Stande sind, den Toxinen der Eiterbakterien mit einverleibten Antitoxinen zu antworten, müssen wir den Kampf gegen diese Krankheitserreger den Alexinen des Körpers selbst überlassen: Häufig werden sie mit den Eindringlingen selbst fertig, das zeigt die Erfahrung.

Wenn sie es nicht können, so liegt das zumeist schon an dem anderen Moment: es bestehen Verhältnisse, welche den Krankheitsprocess zu unterhalten geeignet sind, vornehmlich in dem Sinne, dass sie, eine genügende Wegschaffung der Krankheitsproducte hindernd, Reiz zum Reize häufen. Auch bei acuten Processen kann daher unser Einschreiten provocirt werden. Hilft auch die Reaction des Körpers gegen die Erreger von

Eiterungen, gegen die Unterstützung dieser Feinde durch mechanische Hindernisse ist sie meist machtlos. Der einzige Weg, die vorliegenden Hindernisse zu durchbrechen, wie ihn so oft die Abscessheilung an anderen Körperteilen als Durchbruch der nach aussen begrenzenden Weichteile einschlägt, ist verlegt durch starke knöcherne Wandungen — die Wucherungen, welche anderswo den Eiter vor sich herdrängend, den Grund eines Defectes ausfüllen, finden zu wenig Nährboden in den dünnen Auskleidungen der pneumatischen Räume und wo sie wirklich aufschiessen, dienen sie gewöhnlich nur zur Bildung neuer Receptacula, da sie, frei in Hohlräume hineinragend, zwischen sich neue Räume einschliessen — die Wände der Abscesse endlich, welche an anderen Körperteilen elastisch gedehnt, mit Begier die durch die Ableitung des Eiter's gegebene Möglichkeit, zusammenzufallen, benützen, sind unnachgiebig und erhalten einen Hohlraum, dessen Wandungen nie zur Verklebung gelangen können, offen.

Und nicht genug: an den spärlichen und schlecht gelegenen Mündungen der Höhlen entstehen, oft sehr schnell, Schwellungen, die den Secreten die letzte Möglichkeit des Abflusses benehmen.

Hier ist, auch bei acuten Formen der Eiterung, der Punkt, wo Kunsthilfe einzugreifen hat. Häufig ist es nur ein geringer Schwung, der die Natur wieder in den Sattel hebt: einmalige Sondirung einer zugeschwollenen Höhle genügt mitunter, um zugleich das Secret zu entfernen und durch Rückgang der Mündungsverstopfung dauernd die Abfuhr desselben zu sichern.

Anderemale wieder braucht es häufiger und wiederholter künstlicher Entlastung der Innenräume von Secret, um der Schleimhaut die Möglichkeit zur Rückbildung zu gewähren: Dies können wir bewirken durch directe Ausspülungen der erkrankten Räume, (am besten mit indifferenten Flüssigkeiten, sterilisirter Kochsalzlösung (0,6 %),) die natürlich nur vom Arzte ausgeführt werden können, wenn es sich um jene verborgenen und schwer zugängigen Räume des pneumatischen System's handelt. Als besonders dienlich hierzu haben sich mir Röhren, wie sie auf Tafel II abgebildet sind, erwiesen, da die Strahlen der Flüssigkeit bei denselben nach allen Richtungen gehen. Ist die Eiterung an zugänglicheren Herden, den Nasengängen, sesshaft, so wird schon die Berieselung des Naseninneren in manchen Fällen genügen, um der Naturheilung zu assistiren. Zu diesem Zwecke haben sich mir Aufschnupfungen (aus hohler Hand) einer Lösung von Natr. carbon., Natr., biborac., Natr. chlorat. aa. 15,0, messerspitzenvoll auf $^1/_4$ Lit. lauwarmen Wasser's vielfach bewährt. Vor Einspritzungen und Douchen hege ich dieselbe heilige Scheu, wie manche der Fachgenossen. Wird auch wirklich nicht, wovor

die Furcht gar nicht unbegründet ist, der Eiter in's Mittelohr verschleppt, so ist mindestens die Weiterverdrängung desselben in tiefere Gegenden der Nase nicht ausgeschlossen. Beim Aufschnupfen folgt die Flüssigkeit genau den Bahnen des Inspirationsluftweges und richtet gewiss keinen Schaden an.

Grosses Gewicht ist auf fleissiges und rationelles Schneuzen zu legen, da dieses das Secret auf die naturgemässeste Weise entfernt. Wenn ich sage: rationell, so denke ich dabei an die wohl von jedem Fachcollegen geteilte Erfahrung, dass die wenigsten Leute sich vernünftig zu schneuzen wissen; die meisten halten dabei beide Nasenlöcher gleichzeitig zu, und es ist nicht ausgeschlossen, dass bei dem so erzeugten in der Nase eingeschlossenen höheren Luftdruck Secret nach rückwärts in die Tuben gepresst wird. Mindestens aber wird es nicht genügend nach aussen entleert und nur vergebens auf das angestrengteste gepustet.

Lässt man dann den Patienten das eine Nasenloch zuhalten und aus dem anderen ganz frei herausblasen, so kommt oft eine erstaunliche Menge Secret herausgestürzt, das vorher trotz der grössten Anstrengung nicht entleert werden konnte.

Ich halte aber gerade den Unterricht in dieser trivialen und doch so häufig ungekannten Kunst für ausserordentlich wichtig zur Nachbehandlung. Dieselbe erspart uns fast immer die nicht unbedenklichen Ausspülungen.

Viele, ja die meisten acuten Herderkrankungen gelingt es, auf so milde Weise zu beseitigen. Ist der Abfluss trotzdem nicht zu erreichen, so hat die Behandlung von denselben Gesichtspunkten, wie bei chronischen Eiterungen auszugehen.

Bei diesen handelt es sich meist nicht mehr um die Bekämpfung der ursächlichen, sondern der den Process unterhaltenden Momente.

Dieselben sind zweierlei Natur: von vorneherein bestehende mechanische Hindernisse des Ablaufes und secundär erzeugte Veränderungen.

Die ersteren müssen von dem rein chirurgischen Gesichtspunkte, dem Eiter womöglich ständigen Abfluss zu gewähren, behandelt werden.

Die Mehrzahl der Eiterungen geht durch den mittleren oder oberen Nasengang und findet hier häufig schon ein Hindernis an der, vergrösserten oder normalen, mittleren Muschel, besonders in engen Nasen. Wo man sich überzeugt, dass dieselbe eine wesentliche und unumgängliche Hemmung bildet, kommt ihre gänzliche oder teilweise Entfernung in Betracht.

Um dieselbe in weitem Umfange, rasch und möglichst schonend auszuführen, benutze ich seit 2 Jahren ein Verfahren

der **Muschelamputation**, auf welches ich schon früher hinweisen konnte [154]).

Da ich gefunden habe, dass sich dasselbe in Worten nur schwer klarmachen lässt, ist es durch eine Zeichnung, Figur 1, illustrirt:

Man führt die Branchen einer Knochenzange (ich habe bisher immer die auf Tafel II, Figur 1, angegebene benutzt), horizontal an die Basis der mittleren Muschel, so dass der eine Löffel medial, der andere (gestrichelt gezeichnete) lateral der Muschel liegt. Dann schliesst man kräftig und dreht zugleich mit energischem Ruck die Zange um ihre Längsaxe, (durch Supination des Vorderarmes), wodurch mit einem Male das erfasste Vorderende von der Basis abgetrennt wird (s. Figur 1 a).

Fig. 1a.

Ist die Nase eng, so dass das Blut das Bild stört, so führt man einen mit Wasserstoffsuperoxyd getränkten Wattebausch genau an die Bruchstelle und wartet 10—15 Minuten. Sonst legt man sofort eine galvanokaustische Schlinge um das Vorderende, welches jetzt wie ein Polyp isolirt, schlingenrecht ist, und brennt die noch übrige Knochen-Schleimhautbrücke durch.

(Figur 1b). Man erhält auf diese Weise in einem Stücke (und

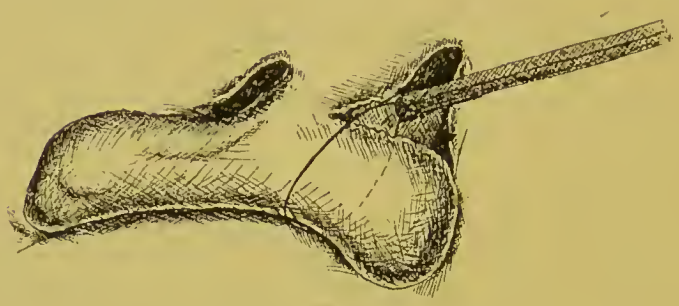

Fig. 1b.

oft in einer Minute) die ganze vordere Muschelhälfte, eventuell mehr.

Soviel ich aus einer Publication von Engelmann[59]) sehe, übt Killian ein ganz analoges Verfahren, nur dass er die Trennung an der Basis mit einer Scheere vollzieht. Das ist im wesentlichen dasselbe, obgleich ich nach einigen Versuchen die Scheere nicht so brauchbar fand, und beweist jedenfalls nur, dass das Verfahren gut ist.

Nachdem ich alle Modalitäten anderer Art geprüft habe, kann ich nur dieses radicale Vorgehen empfehlen. Ueberhaupt hat mich die Erfahrung von zaghaftem, milden Einschreiten immer mehr zu energischem, weitreichendem Vorgehen gedrängt und ich kann, wenn überhaupt erst instrumentelle Eingriffe in die Nase notwendig werden, nur vor verzagtem Operiren warnen. Unvollkommene Eingriffe sind geradezu gefährlich; die Reaction nach denselben, unvermeidlich, wie sie in der Nase überhaupt ist, findet nach solchen Eingriffen keinen genügenden Raum zur Entfaltung, zur Abfuhr des Wundsecretes und Retention tritt auf: ich habe selbst aus früherer Zeit einen Fall, in dem alles darauf hinwies, dass die Reaction nach Exstirpation von Polypen, unter damals noch landesüblicher Nichtbeachtung der Eiterung eine vorhandene Eiterung der Kieferhöhlen auch in die Siebbeinzellen verschleppte.

Ueberdies sind gerade die radicalen Eingriffe bei weitem weniger qualvoll für die Patienten. Die nach obiger Methode unter Cocaïn ausgeführte Muschelamputation ist sehr wenig schmerzhaft, oft ganz schmerzlos. —

Zu der Freilegung der Mündungen gehört ferner die Beseitigung von Schwellungen, Hypertrophieen und Polypen, von Verwachsungen, unerlässlich fast, wenn Empyeme ausheilen sollen.

Sind die Mündungen erst frei, so muss dem Eiter innerhalb der Höhlen selbst der tiefste Punkt zugängig gemacht werden. Wie das jeweilig zu geschehen hat, findet in der speciellen Therapie seine Erörterung.

Locale Verhältnisse aber verbieten das, insbesondere bei bei Stirn- und Kieferhöhlen, mitunter und dies hat zu dem Vorschlage geführt, diese Höhlen überhaupt in nur einseitig begrenzte Mulden zu verwandeln, ja zu der Anschauung, dass auf andere Weise überhaupt keine Ausheilung stattfinden könne, indem immer wieder Secret Gelegenheit zur Ansammlung fände. Diese Anschauung ist falsch, denn ich habe die Ausheilung, das heisst vollkommene Trockenheit, von Stirnhöhlen nach einem Jahr, von Kieferhöhlen nach mehreren Jahren, feststellen können.

Wer glaubt, dass eine Höhle allein durch ihre Gestalt in die Unmöglichkeit versetzt sei auszuheilen, vergisst über der folgerichtigen Anwendung allgemein giltiger chirurgischer Anschauungen auf ein bestimmtes Gebiet die Beachtung physiologischer für dasselbe giltiger Gesetze: Ein Körperteil, der unter den denkbar ungünstigsten chirurgischen Verhältnissen gesund bleibt und bei acuten Erkrankungen so und so oft spontan ausheilt, beansprucht Erwägungen, welche auf dieses ganz besondere Verhalten Rücksicht nehmen. So sicher in den allermeisten Fällen chronischer Eiterungen die pneumatischen Räume eine künstliche Entlastung von ihrem Secrete fordern, so sicher sind sie im Stande, auf Grund dieser Unterstützung allein ihre Secretionsverhältnisse zur Norm zurückzubilden.

Ich betone nochmals, dass dies mit experimenteller Sicherheit auch festgestellt ist.

Allerdings gehört zu dieser ständigen Entfernung der Secrete auch unbedingt die Entfernung der secundären Veränderungen innerhalb der Höhlen, welche geeignet sind, abnorme Secretion weiter zu unterhalten: Wucherungen und Geschwürsbildungen der weichen und knöchernen Teile. Zur Beseitigung derselben (die Instrumente hiefür s. auf Tafel II) gehört aber auch ihre Auffindung, die nur durch **weite Eröffnung der Höhlen** zu bewirken ist.

Für die gründliche Reinigung solcher Hohlräume, deren Existenz noch erhalten werden kann, genügen Spülungen, am besten auch mit gekochter alkalischer Lösung vermittels Röhren, welche eine Bespülung der gesamten Wände gestatten.

Wir haben also zur Behandlung der chronischen Eiterungen unbedingt folgende Massnahmen zu treffen:

1. Freilegung der Mündungen,

2. Beseitigung secundärer, den Process unterhaltender Veränderungen,

3. Herstellung ständigen oder doch fast ständigen Abflusses der Secrete.

Die nach diesen Regeln zu treffenden Massnahmen sind verschieden je nach der Localisation und werden daher bei der speciellen Therapie erörtert.

Diese Regeln sich immer für jede Einzelaffection vor Augen zu halten, ist unerlässlich, darüber oder darunter zu gehen, schädlich.

Untrennbar von der Erörterung der Massnahmen zur Heilung ist die nach den Aussichten, welche den verschiedenen Processen mit oder ohne Behandlung zugesprochen werden können, die Frage nach der

F. Prognose.

Für die acuten Entzündungen entschieden günstig zu nennen, ist sie doch auch hier schon insofern getrübt, als ein Teil derselben nur mittelst Kunsthilfe, wenn auch rasch, heilt, ohne dieselbe aber chronischen Verlauf nimmt.

Wir sind ja nicht gerade häufig in der Lage, acute Naseneiterungen zu sehen, und sind für die Mehrzahl derselben, auch wenn sie uns unterkommen, nur auf Vermutungen bezüglich ihrer wahren Natur angewiesen. Wir können insbesondere bei den eitrigen Endstadien acuten Schnupfen's nicht immer mit Bestimmtheit aussprechen, ob dieselben tiefer gelegenen Herden entsprechen. Immerhin ist aber jetzt unsere Erfahrung so weit gereift, um sagen zu können: Die Mehrzahl derjenigen acuten Naseneiterungen, welche als Herdeiterungen mit Sicherheit erkannt werden, widerstehen der Spontanheilung. Dieser Satz ist allerdings bei weitem nicht identisch damit, dass überhaupt acute Empyeme der pneumatischen Räume oder Nasengangseiterungen ohne Behandlung nicht heilten, er basirt vielmehr auf der Annahme, dass diejenigen acuten Empyeme, deren Symptome zur Feststellung der Diagnose hinreichen, unbedenklich als die schwereren ihrer Art angesehen werden dürfen. Im übrigen beruht derselbe auf Erfahrungstatsachen, die uns reichlich zu Gebote standen.

Auch diese schlechter gestellten Fälle sind aber noch insofern günstig zu beurteilen, als die Kunsthilfe bei denselben durchaus nicht immer, im Gegenteil recht selten, operativ zu sein braucht, einfache Secretentfernungen, wie oben beschrieben, genügen meist zur Heilung.

Eine Ausnahme davon machten, in meiner Beobachtung wenigstens, die acuten Kieferhöhlenempyeme. Obgleich ich die Möglichkeit, dass solche spontan ausheilen, zugeben muss, habe

ich in den meisten mir bisher untergekommenen Fällen zur Operation schreiten müssen; offenbar trifft auf sie das oben gesagte zu: die diagnosticirten Fälle sind eben schwerer Art.

Der einzige bisher berichtete Fall von Spontanheilung acuten Kieferhöhlenempyem's stammt von Davidsohn[208]), doch ist die Diagnose, nur auf Grund der Durchleuchtung gestellt, durchaus zweifelhaft.

Für die chronischen Affectionen ist nach allen bisher vorliegenden Erfahrungen die Möglichkeit der Spontanheilung einfach zu verneinen.

Ein einzigesmal ist, von Siebenmann[209]), eine solche behauptet worden; mit wie viel Recht, werden wir sofort sehen:

Im Gefolge einer Zahnextraction war ein rechtsseitiges Kieferhöhlenempyem entstanden und bestand noch zwei Jahre später. Die Höhle communicirte aber durch den eröffneten Alveolus mit breiter und kurzer Oeffnung mit dem Munde. Der Patient saugte das Secret infolgedessen leicht in den Mund und nach einem weiteren Jahre konnte Verschluss der Oeffnung und Sistiren der Eiterung constatirt werden. Der Patient war also dadurch geheilt, dass man an ihm unabsichtlich zugleich mit der Infection der Höhle die Cowper'sche Operation vorgenommen und er sich selbst mittels häufiger Aspiration des Secretes nachbehandelt hatte, nur dass diese künstliche ständige Secretabfuhr dem Instincte des Patienten, nicht der ratio medicalis eines Arztes zu verdanken war; der Mangel letzterer rechtfertigt aber nicht entfernt, diesen Ausgang eine Spontanheilung zu nennen.

Sich selbst überlassen, heilen also chronische Kiefer-Empyeme nicht, wenigstens soweit dies bekannt ist. Ob andere chronische Herdeiterungen, ist auch noch unbekannt; praktisch wird man mit der „Möglichkeit" aber durchaus nicht zu rechnen haben; ich wenigstens denke Niemandem einen „furor operativus" vorzuwerfen, wenn er vorzieht, bei einem 10 oder 20 Jahre bestehenden Empyem die, vielleicht, innerhalb der nächsten zehn Jahre eintretende Chance der Spontanheilung nicht abzuwarten, sondern operativ vorzugehen.

Anders steht es mit der Besserung. Anamnestische Daten mehrerer Fälle lassen es ebenso unzweifelhaft erscheinen, dass solche Besserungen, insbesondere im Sinne der Umwandlung fötiden Secretes in nicht stinkendes, von selbst eintreten können, als dass solche Besserungen irrtümlich von Patienten und Aerzten als Heilungen angesprochen werden.

Für erstere Beobachtung führe ich die Fälle 14 und 20 der „Ozaena"-Serie, Seite 60, als Beispiele an, für letztere ist mir besonders erinnerlich die stolze Miene, mit der mir die Mutter eines an heftiger Naseneiterung leidenden Kindes versicherte, in ihrer

Jugend auch an demselben, sogar stinkenden, „Katarrh“ gelitten zu haben, „jetzt aber schon lange nicht mehr“. Ein Blick in die mütterliche Nase zeigte reichlich geruchlose Borken in derselben und die „schneuzte sie allerdings aus, aber es genirte sie nicht“.

So scheidet sich schon ein Teil von „Spontanheilungen der „Ozaena“ im späteren Alter“ aus und die Existenz eines weiteren Teiles ist mindestens problematisch, da ich behaupten darf, dass weit mehr Fälle stinkender borkiger Naseneiterung auch in vorgerückteren Lebensperioden existiren, als man bisher angenommen hat. Sie kommen nur nicht in ärztliche Hände und verdecken im civilen Leben das einzige bemerkbare Symptom, den Gestank, durch eifrigere Reinlichkeit, als sie in früheren Lebensperioden geübt wird.

Auch ist es sehr verständlich, wenn die bisher von den meisten Autoritäten als unheilbar erklärten „Ozaena“-Kranken auf die Hoffnung ärztlicher Hilfe verzichten und so unserem Gesichtskreise, je älter, desto mehr, fern bleiben, nicht weil sie geheilt, nein, weil sie hoffnungsbar geworden sind.

Wären dagegen die wirklichen spontanen Heilungen der diese Symptome erzeugenden chronischen Eiterungen häufiger, so müsste man naturnotwendig auch viel mehr Fälle von „Rhinitis atrophica sine foetore“, das unabweisliche Endbild einer geheilten „Ozaena“ sehen, als bekanntlich der Fall ist.

Die Gefahren für das Leben sind sowohl bei acuten als chronischen Eiterungen gering, Meningitis u. s. w., auch wenn ihr Zusammenhang mit diesen Leiden sich als häufiger erweisen wird, sind doch Seltenheiten gegenüber der ungemein grossen Anzahl der Processe.

Die Gefahr für die Gesundheit ist dagegen bei den meisten chronischen Processen ausgesprochen, wofür die oben geschilderten Folgeerscheinungen eine lebhafte Sprache führen.

Hier ist nun noch Bedacht zu nehmen auf die Prognose der behandelten Eiterungen. Dieselbe einfach damit abzutun, dass alle heilbar sind, würde wohl meiner erfahrungsgemässen Ueberzeugung, nicht aber den praktischen Gesichtspunkten entsprechen, die sich jedem intensiv mit dem Gegenstand sich beschäftigenden aufdringen müssen.

Ars longa, vita brevis — das heisst die Behandlungsdauer ist mitunter so lang, die Eingriffe so schwer und schmerzhaft, dass der Patient das Ende nicht mehr glaubt erleben zu können, ganz besonders bei combinirten Empyemen. Die Möglichkeit, statt Schritt für Schritt vorzugehen (wie wir dies oft genug tun müssen) durch Radicaloperation, Eröffnung sämtlicher Höhlen von aussen in Narkose, die Heilung zu beschleunigen, ist wohl

vorhanden; ob die damit fast immer verbundene Chance, so und so viel gesunde Räume unnötig zu eröffnen, nach Jedermann's Geschmack wäre, ist mindestens fraglich.

Ich habe in all solchen Fällen, wo arge Beschwerden ebenso den Patienten, als langwierige und scheinbar hoffnungslose Arbeit die Geduld des Arztes in Anspruch nahmen, nicht geglaubt, von dieser letzteren Eigenschaft irgend genug anwenden zu können und oft lohnen schöne Erfolge gerade diese Ausdauer.

Viel kälter aber habe ich geglaubt, mich jenen Affectionen gegenüber stellen zu dürfen, welche gar keine oder nur geringe Beschwerden machten, von denen man sich aber nach allen Erfahrungen sagen durfte, dass sie zur Heilung vielleicht grösster Zeit- und Arbeitsverwendung, unter allen Umständen aber einer nicht geringfügigen Operation bedürfen würden. Ich habe den Anforderungen solcher Fälle zu genügen geglaubt, wenn ich durch milde, von den Patienten selbst anzuwendende Mittel ihren Zustand noch weiter besserte, ohne denselben vollkommen auszuheilen. Man muss nicht, auch wenn keine geringere Waffe zur Erreichung des Zweckes hinreichte, mit Kanonen auf Spatzen schiessen und darf nicht zu einer Behandlung raten, die dem Patienten ärgere Beschwerden machen oder keine besseren Chancen geben würde, als sein Leiden verursachte oder erwarten liess.

Specieller Teil.

A. Die Eiterungen im Introitus.

Die Mehrzahl beruht auf Entzündungen der den Haaren des Einganges zugehörigen Gebilde, der Haarbälge selbst oder ihrer zugehörigen Drüsen, Folliculitis introitus nasi.

Bekannt ist diese durch ihre Neigung zu immer wieder auftretenden Recidiven. Der Verlauf ist der, dass sich gewöhnlich innerhalb der Nasenspitze oder an der Grenze des häutigen Septum's gegen den vordersten Teil des Nasenboden's hin ein kleiner, stumpfer, stark geröteter Kegel unter starkem Spannungsgefühl vorwölbt. Nach ein bis drei Tagen bereits hat sich unter Nachlass der Spannung auf der Spitze des Kegels eine kleine Eiterborke gebildet. Wird diese spontan abgestossen, so ist der Process an dieser Stelle dann bald abgeschlossen, um jedoch entweder gleichzeitig an benachbarten oder bald darauf an demselben Orte wieder zu beginnen. Es entsteht aber bei diesen kleinen Entzündungen mitunter sehr heftiger Juckreiz, besonders begünstigt durch seröse Absonderung der benachbarten Schleimhaut. Anders gestaltet sich dann der Verlauf, wenn dieser Reiz zum Abkratzen der Borken führt. Es blutet dann, es bildet sich eine neue Blutborke, diese wird wieder abgekratzt und, hauptsächlich wohl auf Grund dieser erneuten Reizungen und damit verbundener Contactinfectionen, kommt es, wenn auch seltener, zur Bildung grösserer, circumscripter Entzündungen, der Furunkel, ja sogar zu richtigen Phlegmonen. Dieser Verlauf kann dann sogar zur Entleerung nicht unerheblicher Eitermengen führen. Das ist allerdings verhältnismässig selten und ich erinnere mich nur vierer hierhergehöriger Fälle.

CX.—CXIII. Beobachtung.

Bei dem ersten handelte es sieh um einen halbwüchsigen Knaben, der bei sehr stark geschwollenem und geröteten Introitus der linken Seite seit zwei Tagen aus dieser Nasenseite grössere Mengen reinen Eiter's entleerte. Es zeigte sieh ein sehr grosser, vorne am Nasenboden aufsitzender, spontan bereits, jedoch nur mangelhaft geöffneter Furunkel, der naeh ausgiebiger Spaltung bald heilte.

Im zweiten Falle fand sich bei einem Herrn in den vierzigern neben der

typischen Folliculitis eine starke erysipeloïde Rötung von der Nasenspitze bis hinauf zur Nasenwurzel, die Haut war schlaff und fluctuirte in beträchtlichem Umfange. Diese Entzündung hatte bereits vor vierzehn Tagen begonnen unter starker Spannung. Vor zwei Tagen hatte sich an der Nasenspitze links etwas Eiter entleert, daselbst fand sich die Haut besonders verdünnt und mit einer leichten Borke belegt. Die Affection war von einem Specialkollegen, den er vorher consultirt hatte, hauptsächlich wohl wegen einer am Septum vorhandenen kleinen Perforation, für luëtisch angesehen worden. Eine Incision förderte etwa einen Kaffeelöffel voll guten Eiters heraus, die weithin abgehobene Haut legte sich wieder an den Knorpel an und in fünf Tagen war alles verheilt.

In einem dritten Falle, einen 25jährigen Mann betreffend, bildete sich ebenfalls ein Abscess in der Nasenkuppe und heilte nach Spaltung in drei Tagen, in einem vierten (65jährige Frau) ein ebensolcher am Boden der Apertur.

Noch dem Naseneingange angehörig sind die Abscesse am vordersten Teile des Nasenboden's, deren einer von Dreyfuss[209]) erwähnt, ein anderer von Lacoarret[210]) beschrieben worden ist. Der erstere Fall ist möglicherweise gleichwertig meinem oben beschriebenen ersten, mangels näherer Beschreibung jedoch nicht identificirbar, der zweite bemerkenswert dadurch, dass innerhalb drei Monaten dreimal ein Abscess entstand, der mit einer kleinen Höhle am Boden zusammenhing. Lacoarret vermutet, dass es sich um eine vereiterte Cyste handelte. Vielleicht lag ein Entzündungsprocess in der fossa praenasalis Zuckerkandl's vor.

B. Eiterungen am Septum

sind selten im Verhältnis zu den übrigen Naseneiterungen.

Zunächst kommen phlegmonöse Processe daselbst vor, gewöhnlich auf Erysipel beruhend. Wroblewski[212]) sah solche auch beim Typhus. Man darf wohl vermuten, dass auch diese auf Streptokokkeninfection zurückzuführen sind.

Wichtiger und häufiger sind die traumatischen Abscesse. Ihr Verlauf und Ausgang, nämlich in Knorpelnekrose, ist ähnlich dem der primär infectiösen. Ihre Entstehung anlangend, darf die Möglichkeit eines wohl sehr seltenen directen Trauma's mit gleichzeitiger oder nachfolgender submucöser Infection erwähnt werden, die häufigste Entstehungsursache von isolirten Abscessen am Septum aber bilden jene äusseren Traumen, welche zunächst zur Entstehung eines Hämatom führen, nämlich Fall oder Schlag auf den Nasenrücken. Solche Fälle sind nach dem Vorgang von Schäffer[81]) in letzter Zeit in grösserer Anzahl veröffentlicht worden. Vier eigene Beobachtungen, die aus den Jahren 1890—94 stammen, erlaubten mir folgende Bemerkungen. So wie bei Schäffer betrafen drei Kinder, einer einen jungen Mann, das Trauma war bei allen 8—14 Tage vorhergegangen. In einem Falle war nur ein Hämatom vorhanden, in den anderen bereits Eiterung eingetreten. Als ich den ersten Fall mit der typischen halbkugeligen Verwölbung am Septum sah, (und zwar befand sich eine solche auf jeder Seite), fiel mir sogleich die Aehnlichkeit mit dem Othämatom auf. Je fortgesetzter der Vergleich wird, desto zutreffender aber auch. Schäffer fand folgende Reihenfolge der Erscheinungen: Blutung aus der Nase, Anschwellung, Rötung und Schmerzhaftigkeit derselben. Entweder gehen diese Erscheinungen zurück oder die „Gewalteinwirkung war eine so heftige, dass eine Zertrümmerung des Gewebes, des Knorpels und oft auch des Knochengerüstes stattgefunden hat und die Entzündung geht in Eiterung mit folgender Gewebsnecrose über."

Das letztere entspricht nicht ganz den von mir beobachteten Tatsachen. Der Vergleich mit dem Othämatom erstreckte sich nämlich auch auf den Verlauf.

Beim Othämatom findet sich bekanntlich in frischen Fällen eine rote bis blaurote, heisse, unförmige Geschwulzt, meistens am Helixrande. Sich selbst überlassen, verblasst die Färbung, nachdem sie die üblichen Stadien der Blutverfärbung in Biliverdin etc. durchgemacht hat, allmälig und zurück bleibt eine durch oft ausgebreitete Knorpelnekrose bedingte starke Deformität. — Erfolgt ein Schlag von genügender Heftigkeit auf den Nasenrücken eines Kindes, so erfolgt eine Blutung zwischen Knorpel und Perichondrium einer- oder beiderseits, es bildet sich genau wie beim Ohre ein subperichondrales Hämatom und gerade diese Localisation des Blutergusses ist es, die bei beiden Affectionen den weiteren Verlauf bedingt. Die Ablösung des Perichondrium vom Knorpel allein ist es, die nachfolgend, bei ungestörtem Verlaufe, zur Nekrose des Knorpels führt. Durch eine Gewalteinwirkung aber wird Nekrose des Nasenscheidewandknorpel's und „oft auch des Knochengerüstes" niemals herbeigeführt werden, eine Fractur dieser Teile wird, solange sie noch am Periost resp. Perichondrium hängen, ebenso ausheilen, wie irgend eine Fractur der Extremitäten. Auch ist es nicht diese Zertrümmerung, die zur Eiterung führt, es ist die von aussen kommende Infection. In einem meiner Fälle sah ich denn auch Vereiterung des Hämatom's bei noch intactem Knorpel. Genau wie beim Othämatom bewirkt also an der Nasenscheidewand die durch den Bluterguss bedingte Trennung des Perichondrium vom Knorpel ein Absterben des letzteren, da er nicht mehr genügend ernährt wird. Dass ein nekrotischer Process einer Infection noch mehr Boden bietet, ist selbstverständlich. Verständlich ist es aber auch ohne diese Bedingung, dass in den Bluterguss, der ja auch unmittelbar unter die Schleimhaut reicht, Infectionsträger von der Nase aus einwandern und in Feuchtigkeit und Wärme gutes Gedeihen finden. Ein Septumhämatom, wenn nicht behandelt, muss daher fast unfehlbar zu einem Septumabscess werden, ob jetzt der Knorpel zerbrochen war oder nicht. Nicht dieser aber führt erst zu der Septumdurchbohrung, sondern letztere ist mitunter schon vor Eintritt der Eiterung vorbereitet durch Nekrose des Knorpels und wird höchstens begünstigt durch die bei der Eiterung natürlich intensivere und länger dauernde Abtrennung des Perichondrium. Beide Eventualitäten können daher nur durch schleuniges Eingreifen in den ersten Tagen vermieden werden, genau wie beim Othämaton.

Spaltet man rechtzeitig den Blutsack und verschafft einerseits allen Secreten freien Abfluss, gibt anderseits dem Perichondrium, am besten durch Tamponade der Nasenhöhle, Möglichkeit, sich an den Korpel wieder anzulegen, so erfolgt prompte Heilung, ohne Residuen. So ging es in einem meiner Fälle.

Gewöhnlich aber kommen die Patienten erst im Stadium der Vereiterung, und dann ist auch gewöhnlich schon Zeit genug verstrichen, dass der Knorpel nekrotisch werden konnte, der Defect entsteht unrettbar. Es wird aber auch dann noch gut sein, wenn man nur schon ganz gelockerte nekrotische Stücke entfernt, noch etwas festere sich selbst überlässt, da dann noch mehr erhalten werden kann.

Trifft man aber bei einem noch ganz frischen Hämatom etwa wirklich durch die Gewalteinwirkung zerbrochenen Knorpel an, dann ist jedenfalls die grösste Schonung indicirt. Beileibe keine Auskratzung, sondern eben wieder nur vorsichtige Tamponade. Dabei wird dann manches Stück wieder seinen festen Halt am Perichondrium gewinnen und anwachsen können und die Gefahr der Entstehung einer Sattelnase wird vermieden. Ich habe es in meinen Fällen nie nötig gefunden, „ein Stück Schleimhaut, Perichondrium mit zu entfernen", im Gegenteile halte ich nach obigen Ausführungen die Erhaltung der Weichteile zur Anlegung für die Hauptindication. Ein weit genug eingeführter Jodoformgazetampon hat mir zur Ableitung der Secrete und Verhinderung vorzeitiger Schliessung der Wunde vollkommen genügt.

Im übrigen sind typische acute Eiterungen am Septum bisher nicht bekannt. Ueber auf Syphilis beruhende Fälle von Eiterung an dieser Stelle wird später bei der speciellen Erörterung der Beziehungen zwischen Syphilis und Naseneiterungen berichtet werden. —

Von chronischen Septumeiterungen kennen wir bislang nur diejenige Form, welche sich als langsame traumatische Ulceration darstellt.

Der dieser Affection beigelegte Name „Ulcus septum narium perforans" ist überflüssig, weil Irrung bringend, denn es wird dadurch die Vorstellung von gewöhnlicher infectiöser Geschwürsbildung erregt, während in der Tat fast allen Fällen wiederholtes, ja ständiges Trauma in der Form von Kratzen zu Grunde liegt.

Der oben erwähnte Fall CXI. bietet für diese Aetiologie ein ganz besonderes Interesse, insoferne unzweifelhaft der Nachweis zu erbringen ist, dass die Perforation nur auf mechanischem Wege entstanden war. Besagter Herr hatte mich nämlich schon drei Jahre früher wegen der Beschwerden, die ihm die recidivirende Folliculitis machte, consultirt (wobei sich das Septum noch intact fand), und eingestandenermassen seitdem die ganze Zeit über Blutkrusten vom Septum abgekratzt. Abgesehen von seiner, ja immer vorsichtig aufzunehmenden, Negation einer In-

fection, lag damit die Ursache der seitdem erst zu stande gekommenen Lochbildung klar genug zu tage. Das Loch war noch im Bereich des kratzenden Nagel's ganz vorne gelegen, kreisrund, erbsengross, mit glatten Rändern und um dasselbe herum war das Septum entschieden verdünnt. Ganz analog war ein zweiter Fall eines 56jährigen Herrn.

Ich habe dann diese Perforationen noch mehrfach beobachtet; immer war der circulus vitiosus der Borkenbildung am Septum, des Loskratzen's der durch die Blutung nur vermehrten und festeren Krustenauflagerung u. s. w. eingeleitet durch einen entzündlichen Process, eine Eiterung im Eingang oder im Naseninneren.

Sechs Fälle dieser Art zeigten teilweise sehr umfangreiche Durchlöcherungen auf Grund von chronischen Nebenhöhleneiterungen, deren Secret sich vorne festsetzte und dann, teils durch eigenen ständigen Druck, teils durch den bohrenden Finger den Knorpel zur Nekrose brachte. Die traumatische Entstehung erklärt auch die Pigmentablagerungen im Randgewebe dieser Geschwüre, welche aus den häufigen Blutungen sich niederschlagen und Zuckerkandl zu der überflüssigen Bezeichnung „Xanthose" Anlass gaben.

Wenn Jurasz[140]) erklärte, sich von der Möglichkeit der Entstehung solcher Perforationen auf traumatischem Wege nicht überzeugen zu können, sie höchstens bei dyskrasischen, speciell syphilitischen Individuen denkbar fand, so ist diese Anschaunng gewiss nicht richtig.

Von den oben erwähnten Individuen war nur eines syphilitisch gewesen, die Perforation aber entstand unter meinen Augen trotz Quecksilber und Jodkalium, während das Geschwür durchaus nichts der Syphilis ähnliches aufwies.

Die anderen waren nicht syphilitisch, soweit dies die Untersuchung am Lebenden erweisen konnte, in einem der Fälle aber konnte sogar autoptisch der Mangel jeder luëtischen Affection erwiesen werden.

Sonstige „Dyskrasie" könnte zwar für einige meiner Fälle noch in dem schlechten, durch die chronischen Empyeme verursachten Allgemeinzustand gesucht werden, in einem Fall, eine Dame von blühender Gesundheit betreffend, war aber auch dies auszuschliessen. Trotzdem war bei selber die Perforation ausschliesslich durch den schon 25 Jahre dauernden Druck harter Eiterborken, aus dem Siebbein stammend, so hoch oben entstanden, dass hier sogar die Beihilfe durch Kratzen ausgeschlossen werden konnte.

Doch ist solche Druckusur immer das seltenere gegenüber der Entstehung durch Kratzen, für welche auch der Sitz des

Loches spricht: gewöhnlich gerade dort, wo noch der Fingernagel hinreicht. Die Entzündungsproducte bilden nur den Reiz zum Kratzen und unterstützen dessen Wirkung.

So ist auch die bei Arbeitern in Chromsalzfabriken häufig auftretende Durchlöcherung der Scheidewand vielmehr auf den Einfluss des Kratzen's als auf die ätzende Wirkung des chromsauren Kali zurückzuführen, da auch bei diesen der Defect immer im Bereich des kratzenden Fingers liegt. —

Neuerlich hat Foulerton[213]) ebensolche Perforationen bei Cementarbeitern beobachtet und ebenfalls allein durch das Kratzen erklärt. Betz'[214]) Wahrnehmung, wonach der Cement sich im oberen Nasengange ablagert, bestätigt nur diese Anschauung; sonst müsste die Perforation unter dieser Ablagerungsstelle sitzen, was eben nicht der Fall ist.

Es verdient hier noch erwähnt zu werden, dass Potiquet[215]) die vorderste Partie des Septum deswegen für besonders disponirt zu nekrotisirenden Entzündungen erachtet, weil hier der kleine Blindsack des Jacobson'schen Organs als willkommenes Reservoir für Infectionsträger dienen kann. —

Von chronischen Abscessen am Septum ist nur ein Fall durch Jurasz[10]) bekannt, von dunkler Natur.

C. Eiterungen der Nasengänge.

Wenn ich früher mangels grösserer eigener und fremder Erfahrungen diese Herdeiterungen nur flüchtig und vermutungsweise berühren konnte, ist gegenwärtig ein festerer Beobachtungsboden für dieselben gewonnen. Unter dieser Bezeichnung sind nur diejenigen Eiterungen zu verstehen, welche in den Nasengängen entstehen, daselbst ihren Herd haben, nicht diejenigen Eiteransammlungen, welchen die Gänge nur als Reservoir dienen.

Der untere Nasengang ist bislang überhaupt noch nicht in dieser Richtung gewürdigt worden. Ich habe mit Sicherheit nur einen Fall gesehen.

CXIV. Beobachtung.

Katarrhalische Eiterung aus einem Recessus des linken unteren Nasenganges.

CXIV. Beobachtung.

Der 26jährige F. A. leidet seit ungefähr einem Jahr nach einem starken Schnupfen an wechselnder Nasenverstopfung und schneuzt dicke, gelbe Schleimklumpen vorzugsweise links aus, während und vor deren Entleerung linksseitiger Kopfschmerz und „Augenreizung" besteht. Seit derselben Zeit treten, etwa alle 8 Tage, Anfälle von Flimmern vor den Augen von je etwa 5 Minuten Dauer, auf.

Starke Deviation des Septum nach rechts, linke untere Muschel vorne stark geschwollen, den Eingang verlegend. Im linken unteren Nasengange reichlich zäher, gelber Schleim. Zwischen dem geschwollenen Vorderende der unteren Muschel und der äusseren Nasenwand ist ein ziemlich grosser Hohlraum abgeschlossen mit einem tiefen Recessus nach oben aussen. In demselben kann weder Entblössung des Knochen's noch Communication mit der Kieferhöhle, (an welche natürlich zunächst zu denken war), gefunden werden.

Abtragung des Vorderendes mit galvanokaustischer Schlinge blieb fruchtlos, da der Recessus zu tief war, um nicht noch von der Wölbung der Muschel selbst verdeckt zu werden.

Erst typische Amputation der Vorderhälfte der Muschel selbst (nach Art der Operation an der mittleren Muschel) legte den Recessus genügend frei. Die schweren Kopferscheinungen verschwanden, nur leichter Stirndruck als Folge der starken Deviation blieb. Die Secretion wurde sofort minimal, es wird nur (in halbjähriger Controle) hie und da eine kleine Eiterborke noch ausgeschneuzt.

Es dürfte sich um einen einfachen Schnupfen gehandelt haben, der nur in dem ungewöhnlich tiefen Recessus sich zur Eiterung auswachsen konnte.

Acute katarrhalische Entzündung sah ich dann noch einmal 2 Tage anhalten und von selbst verschwinden in einem durch ständige Schwellung der unteren Muschel verengten unteren Nasengange, nach Plombirung eines oberen Mahlzahnes.

Etwas ernstere Erscheinungen sah ich in folgender

CXV. Beobachtung.

Acute Eiterung des unteren Nasenganges mit Conjunctivitis durch Zahncaries.

CXV. Beobachtung.

Die 19jährige P. K. schneuzt seit drei Tagen viel Eiter und Blut aus der linken Nase. Starke Schwellung und Rötung der Conjunctiva beider linken Augenlider. Grosse spontane und Druckempfindlichkeit am linken Oberkiefer. — Am Grunde des linken Nasenbodens ziemlich vorne ein Granulationsknopf, unter und neben welchem der Knochen intact erscheint. Der untere Nasengang ist mit citrigen Schleimmassen angefüllt. — Caries am linken oberen ersten Mahlzahn. — Probepunction der linken Kieferhöhle fällt negativ aus.

Der cariöse Zahn wurde entfernt und binnen zwei Tagen waren alle, auch die Secretionserscheinungen, verschwunden.

Ebenfalls auf Zahnerkrankung beruhte ein Fall von Abscess des unteren Ganges, den Mendel[216]) sah. Auch in diesem Fall wurde zunächst Kieferhöhlenempyem vermutet.

(Sollte nicht insbesondere die letzte Beobachtung die Aufmerksamkeit auf den Zusammenhang von Dentition und Conjunctivalreizung, von chronischer Conjunctivitis und Zahnerkrankungen, vermittelt durch den unteren Nasengang und von ihm aus durch den ductus lacrymalis, richten?)

Katarrhalische Absonderungen des Thränenganges müssen sich übrigens ebenfalls, falls keine Stenose vorliegt, in den unteren Nasengang ergiessen, können sogar recht reichliche Secretmengen dort ablagern: es ist vor der Verwechselung solcher mit Secreten nasalen Ursprunges zu warnen.

Die Frage nach der Herkunft ist besonders schwer für jene grossen Schleimeitermengen zu beantworten, wie man sie nicht selten in den unteren Nasengängen mit hypertrophischen Rachenmandeln behafteter Kinder und auch Erwachsener antrifft.

Sind diese Mengen nur aus dem Nasenrachenraum vorgeflossen oder an Ort und Stelle entstanden?

Häufig verschwindet diese Secretion sofort oder doch in wenigen Tagen nach der Herausnahme der Geschwulst, mitunter bleibt sie, wofür ich mehrere Beispiele besitze, auch dann noch bestehen. Nun ist Schwellung der unteren Muscheln, wenn auch nicht, wie Bresgen[92]) bemerkt, stets, doch sehr häufig eine Folge

der Vergrösserung der Rachenmandel. Meistens bildet sie sich nach der Entfernung derselben von selbst zurück, mitunter bleibt sie auch noch, wohl infolge schon stattgehabter wahrer Gewebshyperplasie, weiter bestehen. Unter letzteren Umständen habe ich denn auch die Schleimeitermassen noch länger im unteren Gang auftreten sehen, aber auch verschwinden nach künstlicher Verkleinerung der Hyperplasieen.

Es ist aber sehr wohl möglich, ja sogar wahrscheinlich, dass diese Secrete nicht dem Rachen, sondern den durch die Verdickung der unteren Muscheln abgeschlossenen unteren Gängen entstammten. —

Die Eiterungen aus den mittleren und oberen Nasengängen sind weitaus häufiger und in vieler Beziehung wichtig. Die acuten Formen derselben treten gewöhnlich unter dem Bilde des Schnupfen's, besonders des protahirten auf. Wenn ich seinerzeit die Vermutung aussprach, dass der Eiter bei diesen acuten eitrigen Katarrhen „am häufigsten nächst der Stirnhöhle dem mittleren Nasengange entstamme", so ist diese Anschauung durch die mittlerweile gesammelten positiven Beobachtungen wesentlich zu Gunsten der letzteren Localisation verändert worden.

„Im Gefolge eines acuten Schnupfen's sieht man häufig, nicht immer, das vorher seröse, dann zähschleimige Secret auf einer oder beiden Seiten einen rein eitrigen Charakter annehmen; es werden, besonders am Morgen nach dem Erwachen, ganze Ballen von Eiter, oft erst nach heftigen Anstrengungen, durch Schneuzen entleert. In 2 Tagen, bis zu 2—3 Wochen hört diese Secretion dann spontan auf, falls sich nicht, worauf später zurückzukommen, unmittelbar eine langwierig verlaufende, chronische Eiterung anschliesst. Im allgemeinen kommen diese Auslaufsstadien mancher Schnupfenanfälle sehr selten zur Beobachtung, nur sehr ängstliche Leute lassen sich in solchem Zustande untersuchen.

Trotzdem hatte ich mehrfach Gelegenheit, solche Untersuchungen vorzunehmen. Immer bestand die Eiterung schon wenigstens acht Tage und war mit Blutungen verbunden. Der Befund war mehr oder weniger negativ. Immerhin lassen aber die anderweitigen Symptome einen Schluss darauf zu, dass diese Eitersecretion nicht blos von der Nasenschleimhaut im allgemeinen herstammt, sondern dass häufig circumscripte Stellen derselben allein oder doch vorzugsweise es sind, die die Eiterung unterhalten.

Am besten belehrte mich da die Selbstbeobachtung. Es ist mir selbst mehrfach widerfahren, dass ich im Anschluss an heftigen Schnupfen mehrmals, einmal sogar durch 3 Wochen

lang, Eiter aus der Nase entleerte. Immer waren es grössere Ballen, die plötzlich, nachdem erst die Nase ganz frei gewesen war, eine, und zwar immer im Verlaufe eines Catarrh's dieselbe, Nasenseite verlegten und nur mit grosser Mühe herausgeschneuzt werden konnten, um sich dann erst nach Verlauf eines halben oder ganzen Tages wieder zu bilden. Dauerte der Process länger an, so mischten sich Blutbeimengungen hinzu, infolge des heftigen, zur Ausheilung erforderlichen Schneuzactes, später wurde die Secretion häufiger, doch jedesmal quantitativ geringer, um entweder plötzlich, oder bei längerem Verlauf unter immer geringer werdender Gesamtmenge des jeweiligen Quantum's zu verschwinden. Bei der längeren Andauer einer solchen Affection liess ich auch einmal meine Nase untersuchen, der Befund bestand nur in leichter Hyperämie der Schleimhaut bei vollkommener Durchgängigkeit der Nasengänge. Aehnlich war auch der Befund bei den mir zur Untersuchung gekommenen frischen Fällen, speziell konnte ich nie irgendwo eine Anhäufung von Secret constatiren."

Seit ich diese Zeilen schrieb, sind mir eine Reihe von Fällen untergekommen, bei denen positive Erhebungen gemacht werden konnten und zwar stellten die Patienten sich von vornherein mit der Klage über ausserordentlich heftige Kopfschmerzen vor. Im Einklang mit den ausgiebigeren Befunden darf man daher wohl annehmen, dass es sich von vorneherein um schwerere Processe handelte.

Wie nachfolgende Schilderungen erweisen werden, liess sich bei all diesen Leuten der stricte Nachweis einer Herdeiterung führen, (welche ich in den früheren Fällen nur vermuten konnte), nicht so sicher aber liess sich jeweils der wirkliche Herd bestimmen, so dass nicht immer die Unterscheidung zwischen Nebenhöhlen- und Gangeiterungen getroffen werden konnte. Wo dies zweifelhaft war, habe ich vorgezogen, nach dem, was man in Wirklichkeit sehen konnte, zu entscheiden und habe daher solche Eiterungen als Nasengangsaffectionen bezeichnet, obgleich nicht auszuschliessen war, dass die Gänge jeweilig nur als Canäle tieferer Herde dienten.

Die sichergestellten acuten Empyeme, welche sich in gleicher klinischer Form darstellten, findet man unter den betreffenden Rubriken weiter unten verzeichnet.

Die Neuheit des Gegenstandes erfordert im übrigen ausführlichere Wiedergabe der Tatsachen:

CXVI—CXXI. Beobachtung.

Acute Eiterungen des mittleren Nasenganges.

CXVI CXXI. Beobachtung.

1) 33jähriger Mann. Im Februar 1893 war die Nase untersucht und gesund befunden worden. Im April stellte sich plötzlich linksseitige gelbe Absonderung ein, wie sich Patient jetzt erinnert, schon früher einmal gehabt zu haben. Dabei der Kopf eingenommen. — Eiter quillt zwischen mittlerer und unterer Muschel vor. Das Vorderende der mittleren Muschel ist geschwollen. — Abtragung der Schwellung mit der Glühschlinge. Nach 8 Tagen Kopf und Nase frei.

2) 40jähriger Mann. Seit 3 Wochen besteht heftige Eiterung, besonders aus der linken Nasenseite, dabei Nasenverstopfung, grosse Mattigkeit, und sehr starker, anhaltender Kopfschmerz. Nur letzteres Symptom wurde angegeben, die Eiterung etc. erst auf näheres Befragen. Die Erkrankung hatte mit Fieber und Frost eingesetzt. —

Aus beiden Seiten, besonders jedoch links, werden reichliche, ziemlich flüssige, Eitermengen entleert. Fast totale Verstopfung der linken Nase durch Schwellung der mittleren Muschel. Nach aussen von derselben im mittleren Gange eine höchst empfindliche Stelle. Auf die Sondirung erfolgt sogleich Erleichterung uod eine starke Luftdouche gegen das Nasendaeh zu bewirkt weiteres Nachlassen der Kopfschmerzen.

Ordination: Alkalisches Schnupfwasser. Ricinusöl. Eisbeutel.

Nächsten Tages war der Kopfschmerz verschwunden, nach 8 Tagen auch die Absonderung, und das Nasenbild normal.

3) 23jähriges Mädchen. Die Nase war früher eiterfrei befunden worden. Seit 3 Wochen bestehen sehr heftige Kopfschmerzen, besonders links. Die linke mittlere Muschel ist geschwollen, gerötet, am Septum anliegend, dortselbst Spuren von Eiter. Sondirung des mittleren Nasenganges beseitigt augenblicklich und dauernd den Kopfschmerz. Bei späterer Vorstellung auch keine Secretion mehr.

4) 31jähriger Mann. Bei früherer Untersuchung Nase secretfrei. Seit einigen Tagen heftige Kopfschmerzen, besonders links. Eiterung der Nase. Beiderseits, besonders links. Eiter an den mittleren Muscheln, die linke verdeckt durch Schwellung den mittleren Gang, aus welchem Eiter quillt. Sondirung erfolglos. Directe Ausspülung (mittels des auf Taf. II dargestellten Keilbeinröhrchen's) bringt vorübergehende Erleichterung, immerhin brauchte es noch fünfmalige Wiederholung derselben in den nächsten Tagen, bis alle Erscheinungen verschwanden.

5) 21jähriger Mann. Seit 5 Tagen linksseitige Stirnschmerzen. Eiter im linken mittleren Nasengange und im oberen Rachen. — Directe Durchspülung des mittleren Ganges beseitigt sofort, nochmalige am nächsten Tage dauernd den Schmerz und die Eiterung.

6) 34jähriger Mann. Seit einigen Tagen starke linksseitige Kopfschmerzen und Naseneiterung. Eiter im linken mittleren Gange und leichte Schwellung der mittleren Muschel. Dreimalige directe Ausspülung und zwischendurch dreimal täglich alkalische Aufschnupfungen beseitigten die Erscheinungen in 11 Tagen.

Hier schliesst sich an ein Fall von

Acutem wässerigem Katarrh im mittleren Gang.

CXXII. Beobachtung.

22jähriger Mann. Seit 14 Tagen Schmerzen über der rechten Augenbraue und wässerige Nasenabsonderung. Sondirung im mittleren Gange, woselbst mehr glashelles Secret zu sehen ist, beseitigt sofort den Schmerz, der in den nächsten zwei Tagen auch nicht wiederkehrte.

Als Uebergang wurde beobachtet folgender Fall von

Eiterung im rechten oberen und linken mittleren Gang.

CXXIII. Beobachtung. 28jähriges Mädchen. Seit einigen Tagen heftige Schmerzen im linken Oberkiefer und der rechten Stirnseite, dabei Naseneiterung.

Eiter quillt median der rechten und lateral der linken mittleren Muschel nach. Sondirung ergebnislos. Alkalische Aufschnupfungen beseitigten sämtliche Erscheinungen in 8 Tagen.

Eiterungen aus den oberen Nasengängen

waren seltener und complicirter.

CXXIV. — CXXVIII. Beobachtung. 1) 31jähriges Fräulein. Schwere Nasenrachenphlegmone, mit Beginn im oberen Rachen oder der Nase selbst. Nach Ablauf der heftigsten Erscheinungen sieht man sowohl vorne als hinten totale Verschwellung des linken oberen Nasenganges, durch Anliegen der geschwellten mittleren Muschel am Septum. Heftiger Kopfschmerz. Sondirung daselbst erleichtert augenblicklich; nächsten Tages der Kopf dauernd frei, die Schwellung geringer. Abfluss von Eiterschleim aus dem Rachen dauerte noch fort und sistirte erst, als Patientin auf's Land ging, unter alkalischen Aufschnupfungen.

2) 39jähriger Mann. Seit 8 Tagen über und im rechten Auge heftige Schmerzen. Ophthalmologische Untersuchung (Dr. Rhein) negativ. Rechts soll sich seit kurzer Zeit viel Eiter aus der Nase entleeren. — Höchstgradige Deviation des Septum nach rechts, Einblick kaum möglich: Etwas Eiter median der rechten mittleren Muschel. Fornix des Rachen's mit Eiter belegt, der obere Nasengang erscheint hinten ganz obsolet durch hochgradige Schwellung der mittleren Muschel (s. Fig. 2). Die Einführung einer Sonde median der

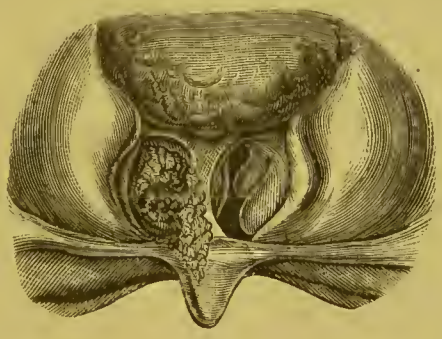

Fig. 2.

mittleren Muschel ist nur sehr schwer möglich, erleichtert jedoch augenblicklich, wenn auch nur vorübergehend, den Schmerz. Es wurden auch directe Ausspülungen daselbst vorgenommen, doch erst nach 8 Tagen fing der Schmerz abzunehmen an. Am 14. Tage war die Muschel endlich abgeschwollen. Kopf fast ganz frei. Nach weiteren 8 Tagen wurde nur mehr weisser Schleim ausgeschneuzt und bestand kein Schmerz mehr.

3) 30jähriger Mann. Seit einigen Wochen Schmerzen an der Nasenwurzel und Eiterabfluss. — Rechts median der mittleren Muschel, welche uneben und gelockert erscheint, Eiter. Die Sonde dringt in die Keilbeinhöhle. Sofortige Erleichterung. Keine Controle. Unklarer Fall.

4) 42jähriges Fräulein. Seit mehreren Wochen heftiger Katarrh, seit zwei bis drei Tagen äusserst heftige Schmerzen in der Stirn und im Hinterkopfe. Beiderseits median der mittleren Muscheln Eiter, die Sonde dringt links in die Keilbeinhöhle. Die Sondirung musste mehrmals wiederholt werden.

bis nach 3 Tagen der Schmerz wich. In 8 Tagen Aufhören auch der Eiterung unter alkalischen Aufschnupfungen.

5) 26jähriges Fräulein. Seit 8 Tagen heftige Schmerzen im rechten Auge und Oberkiefer. Ein cariöser Backzahn derselben Seite erfolglos gezogen. Da zugleich ebensolange eitriger Catarrh besteht, kommt sie zur Consultation. — Spärlicher Eiter an der rechten mittleren Muschel. Die Sonde dringt in die Keilbeinhöhle, worauf sofort und dauernd der Schmerz verschwindet.

Sämtliche von mir untersuchten Fälle acuter Eiterung haben sich somit als Herdeiterungen erwiesen; am bezeichnendsten dafür ist schon die Einseitigkeit, deren Regelmässigkeit nur durch drei Fälle unterbrochen wird.

Höchst auffällig ist es, dass diese einseitigen Eiterungen, soweit sie den mittleren Gang betreffen, durchweg (in 6 Fällen) links auftraten.

Das Krankheitsbild ist so gleichmässig, dass die Lectüre der oben geschilderten Fälle jede weitere Erörterung erspart. In der Regel aber wird man es nur sehen, wenn man aufmerksam danach sucht, da die Patienten gewöhnlich nur über Kopfschmerzen klagen, der Eiterung aber meist ebenso gleichgiltig gegenüberstehen wie — die Mehrzahl ihrer Aerzte.

Uebrigens ist dieser plötzlich auftretende heftige und anhaltende Kopfschmerz, ohne weitere auffällige Symptome geradezu pathognomonisch für acute Herdeiterungen.

Wenn ich zu einem derartigen Fall gerufen werde, nehme ich mir jetzt immer gleich Spiegel und Sonde mit und habe es noch nie umsonst getan.

Nicht so leicht als die Feststellung einer circumscripten Eiteransammlung wird jedesmal die Unterscheidung auch nur zwischen mittlerem und oberem Nasengang. Man sieht mitunter auch Eiter am Medialrand der mittleren Muschel, der nur vom lateralen herübergeflossen ist. Bringt die erstmalige Untersuchung keine Klarheit, so tut es die zweite oder dritte.

Die Behandlung erhellt gleichfalls aus obigen Schilderungen. Zu bemerken ist nur, dass jedenfalls auf den Stuhlgang zu achten ist, der angehalten zu sein pflegt, wie überhaupt bei acuten Fieberattaken. Die Ausspülungen mittelst der direct eingeführten Röhrchen haben nur den Zweck der Reinigung; es bedarf also keiner Antiseptica, gekochtes Salzwasser genügt.

Die chronischen Eiterungen in den mittleren und oberen Nasengängen.

Unter dieser Rubrik sind jene Processe zusammenzufassen, welche ich früher als „circumscripten eiterigen Katarrh“ und „Caries im Siebbeinknochen“ bezeichnet habe.

Wenn ich seinerzeit, als ich das bis dahin noch ganz unbekannte Krankheitsbild der Siebbein-Caries aufbaute, um

die Erklärung desselben noch verlegen war, und mich nur auf die scharfe Isolirung von den Knochengeschwüren am Ostium eiternder Höhlen und den eigentlichen Siebbeinzellen-eiterungen beschränken musste, so bin ich heute in der Lage, diese Abgrenzung noch schärfer aussprechen zu können und zugleich mit noch grösserer Sicherheit den Zusammenhang zwischen diesen, den Knochen angreifenden Processen und den circumscripten Eiterungen ohne Knochenerkrankung herzustellen, in dem Sinne, dass diese Affectionen „in dieselbe Kategorie wie die Siebbeincaries, nur eine Stufe tiefer zu rangiren" sind.

Es handelt sich beidemal um abgeschlossene Eiterungen in den Nasengängen selbst oder kleinen Ausbuchtungen derselben; die Arrosionen des Knochen's sind, als Folge grösserer Intensität des Processes oder ungünstigerer Ablaufbedingungen, rein secundäre Erscheinungen.

Um jedes, besonders absichtliche, Misverständnis zu vermeiden, sei ausdrücklich erklärt, dass ich damit keinen einzigen meiner Befunde redressire, im Gegenteil bin ich in der Lage, dieselben auch anatomisch zu bestätigen, nur die Bezeichnung der gefundenen Knochengeschwüre als „primäre" Caries, (welche ich damals zur Abgrenzung gegenüber den M'Bride'schen Erklärungen verwendete), erscheint mir nicht mehr gerechtfertigt. Besonders erfreut bin ich aber, auf diese Weise eine klare Abscheidung gegenüber Woakes'[78]) „necrosing ethmoiditis" gewonnen zu haben, einer Affection, deren Existenz aus verschiedensten Krankheitsbildern zusammengeschweisst, nicht einem wirklich sich in der Natur abspielenden Processe zu entsprechen scheint.

Die Erklärung der Entstehung dieser Knochengeschwüre stellt sie also in dieselbe Reihe wie die, anderen Herdeiterungen folgenden, secundären Arrosionen, (wie sie z. Bsp. Schech als Caries am Ostium eiternder Höhlen beschrieben hat) so dass ich — a potiori fiat denominatio — dieselben nicht mehr zur Bezeichnung eines Processes verwenden kann, bei dem sie wohl vorkommen, den sie aber nicht verursachen. Ihre klinische Dignität hat dabei nicht verloren, wie wir unten sehen werden, rechtfertigt auch die Scheidung der circumscripten Eiterungen in solche mit und ohne Knochenerkrankungen.

Wenn somit den Gegnern der Existenz einer Caries am Siebbein einer ihrer besten Angriffspunkte, die Unerklärlichkeit der Erscheinung, entzogen wird, so bitte ich um Entschuldigung, dass ich diese Erklärung nicht früher geben konnte — es fällt einem eben manchmal etwas zu spät ein.

Von chronischen circumscripten Eiterungen in den oberen Nasenpartien war zur Zeit, als ich zuerst darüber berichtete,

noch nichts bekannt. Nur Bresgen[111]) hatte betont, dass „die Schwellung der Schleimhaut im mittleren Gange oft ganz beträchtlich sei, so dass in diesem der Eiter zurückgehalten wird". Da dieser Autor damals noch, wie wir alle, die Mehrzahl der Naseneiterungen als Flächeneiterungen betrachtete, so unterscheidet sich seine Auffassung von der meinigen dadurch, dass nach jener der mittlere Gang nur als Reservoir angesehen, worin der Eiter „zurückgehalten", während in der Tat der Eiter in demselben und ausschliesslich in demselben producirt wird. Daraus erklärt sich auch, dass Bresgen damals noch nichts vom oberen Gange bemerkte, für dessen isolirte Erkrankung ich früher auch schon zwei Beispiele angeführt habe. Auch ist wiederholt auf die damals noch ganz unbekannte Wichtigkeit der Recessus hinzuweisen, deren Bedeutung neuerlich Bresgen[92]) ebenfalls würdigt.

Ich glaube übrigens, dass unsere Wahrnehmungen bezüglich der letzteren die gleichen sind.

„Wenn man mit der Sonde in normalen Nasen zwischen mittlerer Muschel und Septum nach aufwärts dringt, gelangt man sehr häufig in eine kleine Bucht, in der sich die Sonde fängt. Dieser Recessus ist nun die Lieblingsstelle cariöser Processe". Die so beschriebene Stelle scheint mir identisch zu sein mit derjenigen, welche Bresgen als „unterhalb der Nasenbeine gelegenen schmalen Spalt zwischen dem oberen Teile der äusseren Nasenwand und der Scheidewand" beschreibt; letztere Beschreibung scheint mir übrigens präciser als die meinige, ich möchte nur noch hinzufügen, dass diese kleine Bucht gelegentlich auch etwas weiter nach rückwärts unter der lamina cribrosa oder unter dem Vorderende der oberen Muschel liegt.

Eine Verwechslung dieser chronischen Gangeiterungen mit solchen der Nebenhöhlen, auf welche Möglichkeit Bresgen hinweist, scheint in einem Falle von Brieger[217]) vorgelegen zu haben. Mir ist solche nur in umgekehrtem Sinne vorgekommen: ich habe dreimal Gangeiterungen diagnosticirt und später dieselben als der Kiefer- resp. Stirnhöhle entstammend erkennen müssen. Uebrigens ist es sehr verlockend, die Fehldiagnose auf Kiefer- oder Siebbeinempyem zu stellen, so verlockend, wie die Neigung zu Fehldiagnosen bei Naseneiterungen überhaupt, wenn man prima vista ein Urteil zu fällen sich berechtigt glaubt, wozu es mitunter wochenlanger Beobachtung, ja vorgängiger Eingriffe bedarf.

Unter 15 Fällen **circumscripter Eiterungen ohne Knochenerkrankung** spielten 11 im mittleren, (wovon 2 doppelseitig), 3 im oberen Gange und 1 im vorderen Recessus des letzteren.

Von den ersteren konnten 3 im vorderen Recessus localisirt werden, an der vorderen Umbiegungsstelle der mittleren Muschel, einer in einem hinteren Recessus, am Rückende des Ganges vor den hintersten Siebbeinzellen. Von den letzteren verlief ein Fall im oberen Recessus. Die Erscheinungen waren im allgemeinen nicht schwer, viermal liessen sich secundäre Kehlkopfaffectionen nachweisen und viermal bestanden heftigere Kopfschmerzen resp. Aprosexie, welche eine gründliche Beseitigung des Leiden's und zu diesem Behufe die typische Amputation der mittleren Muschel erforderten.

Sonst genügten Verringerungen secundärer Weichteilverdickungen und alkalische Aufschnupfungen, um die Beschwerden zu heben, wenn auch nicht die Secretion ganz zu beseitigen. Denn auch bei dieser mildesten Form der Vereiterung bedarf es fast immer vollständiger Freilegung des Herdes, um die Ausheilung zu ermöglichen. Rhinoskopisch documentirte sich die Affection meistens durch dicke Schleimballen, (welche entweder schon im Lumen lagen, oder mit der Sonde aus den betreffenden Spalten hervorgelockt werden konnten), einigemale auch durch Schwellungen und lappige Verdickungen am Vorderende der mittleren Muschel. Ein solches Bild, welches auch zugleich, was nicht gewöhnlich den Einblick in einen vorderen Recessus gestattet, stellt Figur 3 dar.

Fig. 3.

Der Verlauf ist exquisit chronisch; die kürzeste Frist des Bestandes war ein Jahr, die längste liess sich auf über 30 Jahre schätzen.

Von Complicationen sah ich nur einmal Siebbeinempyem der anderen Seite.

Einige Krankengeschichten folgen:

CXXIX. Beobachtung.

CXXIX.u.CXXX. Beobachtung.

Circumscripte Eiterung im Recessus des mittleren Nasenganges. „Retronasalkatarrh."

Fräulein C. H. 22 Jahre alt, hat seit einem Jahre über sehr viel Schleimabsonderung aus dem Rachen, der besonders Morgens unter lebhaftem Würgen entfernt werden muss, zu klagen. Auch die Nasenabsonderung vermehrt. Kopf frei.

Rhinoskopisch normale Verhältnisse, die Sonde stösst aber auf der Aussenseite beider mittlerer Muscheln auf nackten, doch glatten, dünnen, unter der Berührung knisternden Knochen, dabei starken Kopfschmerz erzeugend.

Beide Partieen wurden in zwei Sitzungen geätzt, worauf zunächst die

Absonderung zunahm, dann rasch sich verminderte, so dass nach etwa vier Wochen Nase und Rachen normale Secretionsverhältnisse zeigten. Die Sondirung wies Ueberkleidung des Knochen's nach und wurde nicht mehr schmerzhaft empfunden.

CXXX. Beobachtung.

Circumscripte Eiterung im Recessus des oberen Nasenganges beiderseits. „Retronasalkatarrh", Stimmbandmaceration.

Fräulein C. S., 17. Jahre, ist seit ½ Jahre hochgradig heiser, nachdem sie einen sehr starken Schnupfen durchgemacht hatte. Morgens oft totale Aphonie und mühsames Losräuspern und Ausschneuzen zähen gelben Secretes. Kopf frei.

Stat.: Der Kehlkopf im allgemeinen blasser als gewöhnlich, beide Stimmbänder schmutzig grauweiss verfärbt, aufgelockert, uneben, infolgedessen schlecht schliessend. Sehr rauhe, oft überschlagende Stimme.

Hintere Rachenwand und Fornix, ebenso Naseninneres, besonders am Vorderende beider mittlerer Muscheln bedeckt mit zähem Eiterschleim. Das Hinterende beider unterer Muscheln blass, papillär degenerirt. Mit der Sonde lässt sich der Ursprung der Secretion aus dem sehr tiefen Recessus des oberen Nasenganges nachweisen, ohne dass der Knochen rauh oder nur entblösst wäre.

Daselbst wird angeschmolzener Höllenstein applicirt, worauf bis zum nächsten Tage sehr lebhafte seröse Secretion, wie bei einem acuten Schnupfen, anhält, ohne Schmerzen.

Nach zwei Tagen ist die Absonderung ganz gering geworden, in Raehen und Nase findet sich nur ganz wenig, fast weisser Schleim.

Zugleich sind die Stimmbänder (nach nur dreimaliger Höllensteinpinselung) eben und etwas röter geworden, doch noch verbreitert, Stimme bedeutend besser.

Nach etwas über drei Wochen war die Secretion ganz geschwunden, die Stimme unter mehrmaligen Pinselungen normal geworden.

Diese letzte Beobachtung zeigt recht deutlich den directen Einfluss der Eiterbenetzung auf die Beschaffenheit der Stimmbänder, da die Veränderung der letzteren in so kurzer Zeit, insbesondere das Röterwerden, wohl kaum den drei Pinselungen zugeschrieben werden darf.

Staut sich der Eiter in engen Schluchten, so kann es zu Ernährungsstörungen, zu Decubitus zunächst der Weichteile, dann auch der Knochen kommen; dies ist allerdings keine Eigentümlichkeit der Gangeiterungen allein, sondern kommt auch im Gefolge von Empyemen vor. Auch bei diesen finden wir, mitunter entfernt von den Herden, Arrosionen der Muscheln oder anderer Siebbeinteile dort, wo Eiter sich in engen Spalten anhäuft, so in dem Sectionsbefund von Knapp[70]) und in einem gleichartigen Fall von mir (s. S. 32).

Solche Veränderungen beweisen also durchaus nicht, dass die Eiterung gerade von diesen Geschwürstellen herstamme und, wenn sie den Siebbeinknochen betreffen, müssen sie nicht einer originären Eiterung des Siebbein's entsprechen. Wenn ich also als zweite Kategorie der circumscripten Eiter-

ungen solche mit Knochenerkrankungen aufstelle, so geschieht das nicht etwa deswegen, weil diese Knochengeschwüre irgendwie charakteristisch für einen bestimmten Process wären, sondern weil ihr Vorkommen bei circumscripten Eiterungen der Gänge das klinische Bild und die Prognose zu ändern geeignet sind, auch die Behandlungsindicationen verschärfen.

Zunächst sind die Beschwerden häufiger und heftiger, Kopfschmerz, teilweise der heftigsten Art, kommt in der Hälfte der Fälle zur Beobachtung und bildete das hervorstechendste Symptom. Sechsmal unter 22 Fällen bildete er die signatura morbi, hatte einen Patienten sogar bis zum Selbstmordversuch geführt. Der Sitz desselben ist hauptsächlich in der Supraorbital- und Schläfengegend.

Ferner ist die Eiterung reichlicher und hartnäckiger: zweimal bestanden stinkende Borkenbildung und Atrophie (siehe „Ozaena"-Reihe, S. 61, Fall 17 und 24).

Polypen wurden nur dreimal beobachtet, zweimal kleine solitäre, einmal multiple recidivirende. Sonst kam, wie bei der leichteren Form, mehrfach körnige und lappige Verbreiterung der mittleren Muschel vorne, einmal auch dauernde Schwellung der unteren Muscheln vor. Letztere Affection war mehrfach anderwärts mit Aetzmitteln und Galvanokaustik erfolglos tractirt worden, bis die Auffindung der wahren Ursache und mit deren Beseitigung auch die Heilung der secundären Schwellung und Secretion gelang. Schwellkörperhyperämie leichteren Grades bestand mehrfach, zweimal die Atmung behindernd.

Die Localisation war 15 mal im Recessus unter der oberen Muschel, 4 mal hoch oben am Nasendache, 5 mal auf beiden Seiten, 7 mal im mittleren Gange an der Lateralseite der mittleren Muschel, zweimal nicht notirt. (Für diese Berechnung zählen zwölf beiderseitige Affectionen doppelt.)

Die Behandlung unserer Affection hat zu bestehen in einer Reinigung des kranken Knochen's und Ermöglichung dauernden freien Abflusses der Secrete. Letzterer ist oft behindert durch das nahe Anliegen der mittleren Muschel am Septum resp. der äusseren Nasenwand. Dann ist der Eiter durch einen sehr engen Spalt sich durchzudrängen gezwungen, wobei er oft gestaut wird und dann arge Beschwerden verursacht. Liegen solche Verhältnisse vor, sind insbesondere noch wirkliche Hypertrophieen vorhanden, so müssen diese und soviel von der mittleren Muschel, als den freien Abfluss behindert, abgetragen werden. Für ersteres ist häufig die heisse Schlinge zureichend, letzteres erfordert die typische Amputation.

Den kranken Knochen, wenn nur wenig ausgebreitete Caries vorlag, habe ich mehrmals durch Aetzung mit Argent. nitr. in

Substanz zu zerstören gesucht, um nicht sogleich blutig vorgehen zu müssen. Dabei ist aber in sehr unliebsamer Weise aufgefallen, dass eine derartige Aetzung in noch entzündetem Knochen excessiv schmerzhaft wirkt, während dieselbe, wenn später auf schon heilende Partieen applicirt, fast gar keine Reaction mehr hervorruft. Ich kann daher Michel's[137]) Angabe, dass „diese Aetzungen, je mehr gesunde Schleimhaut an der mittleren Muschel getroffen wurde, um so intensiveren Kopfschmerz verursachen" nicht bestätigen, im Gegenteil glaube ich daraus schliessen zu sollen, dass in seinen Fällen von „chronischem Katarrh", die er auf diese Weise behandelte, der Knochen erkrankt war, da nach der regelmässigen Wiederkehr obiger Beobachtung ich diese Reaction auf Höllensteinätzung als geradezu pathognomonisch für Caries erklären kann.

Infolge dieser Erfahrungen habe ich denn auch ganz auf die Aetzungen verzichtet und ziehe die Freilegung der ergriffenen Teile als weitaus schonender und sicherer vor. Schiessen später noch übermässige Wucherungen auf, so genügen Abkratzungen desselben, resp. Aetzungen, wie bei jeder Oberflächenwunde.

Die Erfolge der Behandlung stellen sich bei radicalem Vorgehen durchweg günstig dar.

Ich lasse nun auch hier zur Illustration einige Krankheitsgeschichten folgen:

CXXXI. Beobachtung.

Recessuseiterung im rechten oberen Gange mit Caries nach Pneumonie. Retronasal- und Kehlkopfkatarrh.

CXXXI. Beobachtung.

Frau E. E., 31 Jahre, hat seit einer vor acht Jahren überstandenen Pneumonie über rechtsseitigen Stirnkopfschmerz und reichliche Anhäufung zähen, gelben Schleim's im Raehen zu klagen. Letzterer muss besonders morgens sehr mühsam losgewürgt werden. Der Kopfschmerz ist andauernd, oft sehr heftig, in den letzten Jahren hat sich zu diesen Beschwerden sehr häufige Heiserkeit gesellt, die die Dame in der Ausübung ihres Berufes als Sängerin sehr stört.

Stat.; Dunkelrot verfärbtes, ziemlich stark injicirtes und etwas geschwelltes Gaumensegel. Rachenhinterwand gelockert, hyperämisch, mit zähem, aus dem Nasenraehenraum kommenden Sehleim bedeekt. Kehlkopf durchweg hyperämiseh, Stimmbänder graurot verfärbt, verbreitert, etwas uneben, mühsam sehliessend. Rhinoskopisches Bild normal.

Der Kehlkopf besserte sieh unter Höllensteinbepinselungen zunächst derart, dass lange keine Beschwerden bestanden. Als letztere sich aber wieder einstellten, wurde schärfer inquirirt und jetzt erst machte die Patientin die obigen Angaben.

Der Kopfschmerz insbesondere veranlasste zur Sondenuntersuchung, welche circumscripte Caries an der Innenseite der rechten mittleren Muschel in dem beschriebenen Reeessus ergab. Ebendaselbst liess sich auch der sonst spontan verspürte Schmerz auslösen.

Die erkrankte Partie wurde mit an der Sonde angeschmolzenem Höllenstein geätzt. Darauf stellten sieh in den nächsten Tagee ganz ausserordentlich heftige Kopfschmerzen ein, doch zeigte sich Patientin erst am 10. Tage wieder

in der Sprechstunde. In dem Spalt zwischen mittlerer Muschel und Septum war ein Aetzschorf eingekeilt. Dieser wurde entfernt und mittelst eines geraden Paukenröhrchen's der Recessus ausgespült Sogleich liessen die Schmerzen nach und verschwanden ganz bis zum nächsten Tage, sind auch seitdem nicht mehr wiedergekommen. Auch die Rachenabsonderung sistirte von da ab in kürzester Zeit. so dass alle Beschwerden als beseitigt angesehen werden können, da auch nachträgliche Sondenuntersuchung den früher rauhen Knochen als überkleidet erscheinen liess. Definitive Heilung wurde nach 2 Jahren constatirt.

CXXXII. Beobachtung.

Eiterung des mittleren Ganges mit Caries an der mittleren Muschel.

CXXXII. Beobachtung.

Frau K. S., 51 Jahre, leidet seit Jahren an zeitweisen Kopfschmerzen, in den letzten Monaten ununterbrochen an solchen in Stirn und Schläfen. Durch Schmerz und Schlaflosigkeit ist die Patientin sehr heruntergekommen, zu Ohnmachten geneigt. Nasenverstopfung, Secretion nur durch den Rachen. — Leichtlappige Hypertrophie des Vorderendes der linken, spärlicher Eiterbelag an beiden mittleren Muscheln. Die Sondirung zeigt rauhen Knochen an der Aussenseite der linken m. M., sehr schmerzhaft mit Ausstrahlung in den Kopf.

Sofort typische Amputation des Vorderendes und augenblickliches Aufhören des Kopfschmerzes. Nach 2 Tagen: Schmerz bis heute nicht wiedergekehrt, Wunde trocken, fast secretlos. Die Eiterung ist versiegt. — Die Heilung blieb von Bestand.

Eine dritte Krankengeschichte ist oben unter Fall 24, S. 61 zu finden.

Wenn man alle diese Beobachtungen mit der Literatur über „chronische Rhinitis“ etc. vergleicht, so ist gar kein Zweifel, dass das Leiden schon öfters beobachtet, allerdings selten in seinem Ursprunge geklärt, noch viel seltener behandelt worden ist. Die vagen und deutungsfähigen Symptome sind vielen Beobachtern aufgefallen und mancher Leser wird sich sagen: das habe ich auch schon so und so oft gesehen. Dies gerne zugegeben, möchte ich nur davor warnen, deswegen über das geschilderte Bild ohne weitere Würdigung zur Tagesordnung überzugehen. Es ist nach vielfältiger Erfahrung jetzt ganz sicher, dass Hypertrophieen resp. Hyperämieen der unteren und mittleren Muschel, die man früher als selbständige Erkrankung auffasste und behandelte, häufig auf circumscripte Eiterungen, sei es mit, sei es ohne Knochenerkrankungen, zurückzuführen sind. (Stirn- und Kieferhöhle verursachen mitunter, jedoch viel seltener, ähnliche Bilder). Hypertrophieen ohne weitere Erkrankung habe ich auch genug gesehen, aber dann immer nur ohne Eitersecretion. Die Kenntnis aller Symptome ist nichts neues, nur die Erkenntnis, dass es sich um ein Herdleiden, nicht um eine zufällige Secretanhäufung handelt, bildet das punctum saliens unserer Betrachung.

Woakes[146]) ist unzweifelhaft der Erkenntnis dieser Entzündungen nahe gekommen mit seiner „necrosing ethmoiditis“, Jacoby's[218]) und Kahsnitz'[82]) Beobachtungen umfassen sicher

auch Fälle der beschriebenen Art, und doch vermochten uns ihre Mitteilungen um keinen Schritt weiter zu fördern, da des ersteren Beobachtungen durch theoretische Speculationen verfinstert werden, der andere jede Untersuchung unterlassen hat, die Aufklärung über Sitz und Art der von ihm registrirten Eiterungen aus dem mittleren Nasengange hätte schaffen können, Kahsnitz' Mitteilung über „Caries der Nase" nur ganz allgemein gehalten ist und offenbar die verschiedensten Processe umfasst.

Moldenhauer[83]) hat mit seinen „Erkrankungen des knöchernen Nasengerüstes", einen wackeren Schritt vorwärts getan, da seiner scharfen Beobachtung nicht entging, dass die „locale Eiteranhäufung" auch einem localen Herde entsprechen müsse, den er in seinen sechs Fällen ja auch an der Aussenseite der mittleren Muschel in extensiv erkranktem Knochen fand. Leider hat er die Beobachtung nicht weiter ausgedehnt, so dass nicht zu constatiren ist, ob diese Erscheinungen Gangeiterungen oder Empyemen benachbarter Hohlräume zuzurechnen sind.

Und so war es bisher Schäffer allein aus früherer Zeit, dem wir eine concrete Beobachtung über Caries am Siebbeinknochen verdanken.

1885 veröffentlichte er folgenden Fall[81]):

„Herr R., 46 Jahre alt. — Markstückgrosse necrotische Stelle an der rechten mittleren Muschel ausgekratzt. Heilung binnen drei Monaten. Hatte bedeutende Kopfschmerzen gehabt."

Dies ist allerdings auch der einzige Fall, den ich mit Sicherheit hierher rechnen möchte, da unter der Serie der später von ihm veröffentlichten Fälle von Siebbeinerkrankungen die ausserordentlich kurze Berichterstattung den Ursprung zu erkennen nicht gestattet,

Neuerlich hat noch Seifert[89]) über eine Reihe von Fällen berichten lassen, welche sich dem von mir entworfenen Bilde anschliessen und dasselbe bestätigen.

D. Die Eiterungen aus dem Nasenrachenraum

treten ebenso häufig unter dem Bilde einer Naseneiterung, insofern sich das Secret nach vorne ergiesst, als unter dem einer Racheneiterung auf.

Die acuten Formen sind im allgemeinen entschieden zu den seltenen zu rechnen.

Es war bis vor kurzem unbekannt, dass es Phlegmonen gibt, die derart hoch über dem Gaumensegel sich isolirt abspielen, dass von der Bezeichnung als Peritonsillitis gar nicht mehr die Rede sein kann, sondern die Entzündung direct als retronasale zu bezeichnen ist. (Diejenigen Entzündungen des adenoïden Gewebes, welche Wendt[219]) nach Operationen an demselben auftreten sah und als Phlegmone bezeichnet, können kaum hierher gerechnet werden.)

Nur Schech[84]) erwähnt bei Besprechung der Rachenphlegmone kurz, dass „die objectiven Erscheinungen der phlegmonösen Entzündung des Nasenrachenraumes in beträchtlicher Rötung und Schwellung, namentlich des adenoïden Gewebes und der Tubenwülste, bestehen. Sie ist meist so beträchtlich, dass das Lumen des Raumes vollständig aufgehoben und die Atmung durch die Nase unmöglich wird. Die Secretion ist eitrig, zuweilen blutig“ etc. Das ist aber auch die einzige Schilderung der phlegmonösen Erkrankung des Nasenrachenraumes, die ich fand.

Nun ist gar kein Zweifel, dass diese Affection nie ganz zu trennen ist von den gewöhnlichen Rachenphlegmonen, soweit sie sich auf Velum und Tonsillen erstrecken. Bei genauer Untersuchung wird man sogar in einer weit grösseren Reihe von Fällen, als man vermutete, den Nasenrachenraum zugleich mit dem Rachen phlegmonös afficirt finden. Seltener jedoch wird dies spontan augenfällig dadurch, dass zum Schlusse der Eiter sich nur durch die Nase entleert. Es mögen, wie sonst, Rötung und pralle Verwölbung des weichen Gaumen's sich in gewöhnlicher Weise zeigen, trotzdem gelingt es in manchen Fällen nicht, einen Punkt, an dem der Eiterdurchbruch sich vorbereitete, zur Incision zu finden, bis plötzlich ein Strom von Eiter sich aus

einer oder beiden Nasenseiten entleert und Erleichterung unmittelbar erfolgt.

Dies sah ich mehrmals, und in solchen Fällen ist die Diagnose nicht schwer.

Obgleich aber die Affection keine stricte anatomische oder ätiologische Trennung von den gewöhnlichen Rachenphlegmonen, ebensowenig wie anderseits von den Phlegmonen der Nasenschleimhaut verträgt, kommen doch auch Fälle zur Beobachtung, die klinisch für sich betrachtet werden müssen. Das sind die isolirten Phlegmonen des Nasenrachenraumes, die ein umso grösseres Interesse beanspruchen, als sie sich an einer der directen Beobachtung durchaus verborgenen Stelle abspielen und daher nur bei eigens darauf gerichteter Aufmerksamkeit zur Beobachtung gelangen, während ihre klinische Wichtigkeit als Ausgangspunkt schwerer, als Septiko- oder Pyämie kryptogenen Ursprung's angesprochener Krankheitsbilder aus nachfolgendem erhellt.

Soweit ich sehe, hat bisher nur ein Autor diesen Erscheinungen Beachtungen geschenkt, das ist Laker[201]) mit seiner Beschreibung einer „acuten Retronasalaffection mit typhoïden Erscheinungen". Er berichtet über zwei Fälle. In beiden handelte es sich um kräftige Männer.

Im ersten war nach einer starken Erkältung vor 14 Tagen Schüttelfrost und Diarrhoë aufgetreten. Bei der Aufnahme in's Hospital bestand starke Prostration, hochgradige Benommenheit, Zungenzittern und Meteorismus. Die Nase war etwas weniger durchgängig; die Temperatur bewegte sich von 39—40,9 ° C. Nach einigen Tagen bemerkte man Rötung und Schwellung der Gaumenstränge, hinten einen 2 cm dicken graugrünen Schleimeiterstreifen abwärts ziehend. Der Nasenrachenraum war derart mit Borken und Eiter angefüllt, dass das Schneuzen unmöglich war. Erst eine directe Ausspülung desselben entfernte grosse Mengen stinkenden, teilweise eingetrockneten Secretes, worauf sogleich die Temperatur von 40 ° auf 36,7 ° sank und volle Freiheit des Bewusstsein's, sowie allgemeine Besserung der Kräfte eintrat.

Die jetzt mögliche Untersuchung zeigte die Schleimhaut des Nasenrachenraumes stark, die der Nase wenig geschwellt und gerötet. Die bakteriologische Untersuchung ergab den Staphylokokkus pyogenes aureus und einen eigentümlichen, für Mäuse tötlichen Kapselbacillus.

Letzterer fand sich auch bei einem zweiten Fall mit ähnlichem Befund und Verlauf, nur dass hier keine schweren Allgemeinerscheinungen bestanden.

(Ob diese letzten nur auf der Schwere der Infection beruhten, wie Laker will, muss vorläufig bis auf weitere Beobachtungen dahingestellt bleiben, das plötzliche Nachlassen derselben nach der Ausspülung macht es mir nicht unwahrscheinlich, dass auch die Keilbeinhöhlen an der Entzündung beteiligt waren, sodass der Druck des in denselben aufgehäuften Secretes die schweren cerebralen Symptome verursachte.)

Ich selbst hatte nur dreimal Gelegenheit, derartige Fälle, leider erst im Stadium des Ablaufes zu beobachten.

CXXXIII—CXXXV. Beobachtung.

Retronasale Phlegmone.

CXXXIII. — CXXXV. Beobachtung.

Ein 23jähriger Student war vor 14 Tagen an Fieber erkrankt mit starker Abgeschlagenheit und Kräfteverfall. Gleichzeitig bestand Verstopfung der Nase mit Trockenheit derselben und des Rachen's. Plötzlich, zu Mittag desselben Tages, an dem er mich, nach fruchtlosen, ihm von anderer Seite verordneten Gurgelungen, rufen liess, schneuzte er, nachdem er tüchtig geschwitzt hatte, eine sehr grosse Eitermenge, drei Sacktücher voll, auf einmal aus. Sogleich wurde die Nasenatmung frei und trat ein behagliches Gefühl der Gesundung ein. Als ich ihn Nachmittag sah, war er aber noch so schwach, dass ich in Anbetracht der offenbar schon vollzogenen Abscessöffnung von einer Untersuchung absah und mich begnügte, das normale Aussehen des Rachen's zu constatiren. Am nächsten Tage, (es wurden jetzt noch grössere Mengen, jedoch schon mehr schleimigen Secret's entleert,) zeigte sich in der ganzen Nase eingetrockneter, im Nasenrachenraum frischer Eiterbeleg, das septum hinten oben etwas verbreitert. Die Kräfte hatten sich schon wieder bedeutend gehoben.

Am zweiten Tage bestand nur noch Schleimsceretion, hinten zeigte sich am fornix noch etwas Eiterbeleg und Schwellung; dort mochte wohl der Abscess gesessen haben.

Die beiden anderen Fälle betrafen ein 17jähriges Mädchen und eine 45jährige Frau. Von letzterer stammt die Skizze Fig. 4, welche das Endstadium des Processes darstellt. Der Verlauf war fast typisch der nämliche, wie oben.

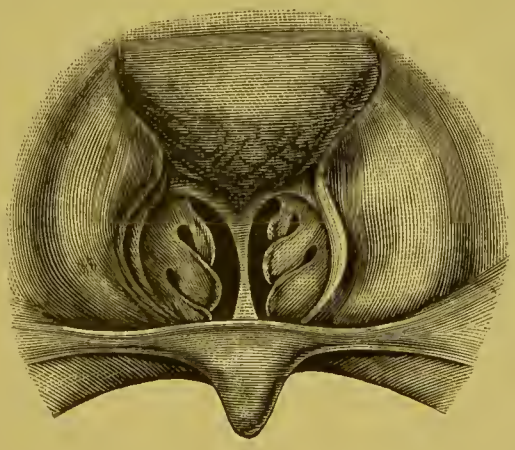

Fig. 4.

Herrn Dr. Bino-München verdanke ich noch die Mitteilung eines gleichen Falles, zum Beweis, dass auch die allgemeine Praxis unsere Erfahrungen bestätigt:

Bei einem 45jährigen Herrn bestand seit 4 Tagen grosse Mattigkeit, Nasenverstopfung und Kieferklemme.

Näselnde Sprache, leichte Rötung am velum.

Plötzlich erfolgte in der Nacht ein starker Eiterguss durch die Nase, die Kieferklemme verschwand sofort mit allen anderen Erscheinungen: rasche Reconvalescenz.

Die Entstehung dieser isolirten Phlegmone ist verschiedenartig, wie die der anderen Racheneiterungen. Da für solche Fälle, die

sich auf den Mundrachen verbreiteten, etlichemale primäre Nasen-eiterungen als Infectionsquelle anzusehen war, können solche auch für die reine Fornixphlegmone in Betracht kommen. Anderemale mag eine directe Erysipelerkrankung vorliegen.

Der Zusammenhang zwischen Erysipel und Angina ist nichts neues mehr. Sah man doch sogar in Familien den einen Angehörigen an Erysipel, den anderen primär an Angina erysipelatosa erkranken. Immerhin ist es nicht uninteressant, wenn durch das Weiterwandern auf die Haut sich die Identität der Processe klar erweist.

Aehnliches konnte ich in folgendem Falle beobachten.

CXXXVI. Beobachtung.

Retronasales und Gesichtserysipel.

CXXXVI. Beobachtung.

Ein 40jähriger Mann erkrankte an fast typischer phlegmonöser Entzündung der linken Hälfte des Gaumensegel's, wobei sich jedoch von allem Anfang an starke linksseitige Nasenverstopfung bemerkbar machte. Ungefähr am achten Tage sah ich ihn. Das Gaumensegel war besonders links stark gerötet.. gespannt, nicht besonders stark geschwollen, bot jedoch der Palpation fast überall das Gefühl des Schwappen's. Aus der linken Nase wurde mit Mühe Eiter entleert. Rhinoskopia posterior war wegen der starken Mundsperre nicht möglich. Eine Incision in das scheinbar fluctuirende Gaumensegel, obgleich sehr tief, stiess nicht auf Eiter.

Am vierten Tage meiner Beobachtung begann ein Erysipel am linken Nasenflügel, von wo aus es sich über das Gesicht verbreitete. Die Eiterung aus der Nase liess dann nach ein paar Tagen nach, das Gaumensegel flachte sich mehr und mehr ab und einige Tage nach Genesung der inneren Partieen heilte dann auch das Erysipel unter Abschnürungsbehandlung, (Umspannung des Kopfes mit einem Bande).

Hier sehen wir also auch ein primär retronasales Erysipel seinen Weg nach vorne und aussen antreten. —

Wenn ich oben den Unterschied zwischen pharyngealer und retronasaler Phlegmone als einen nur der Localisation zukommenden bezeichnete, muss hier hervorgehoben werden, dass die Phlegmone ausserdem noch in qualitativer Beziehung zu unterscheiden ist von der katarrhalischen resp. lacunären Form der acuten Entzündung im Nasenrachenraum. Diese Form scheint allerdings auch wenig beachtet zu werden, darum erinnere ich hier an dieselbe, obgleich sie nicht mit Eiterung verläuft, und daher stricte nicht zu unserem Thema gerechnet werden kann.

Eine ausführlichere Beschreibung dieser nicht gerade sehr häufigen Affection findet sich bei Moldenhauer[83]) und Schech[84]), auf welche hier verwiesen wird. Es soll nur noch

hervorgehoben werden, dass bei isolirtem Vorkommen die Affection diagnostische Schwierigkeiten vor allem deswegen bietet, weil die Aufmerksamkeit schwer dorthin gelenkt wird, umsomehr, als die der directen Besichtigung zugängigen Rachenpartien dabei ganz normal erscheinen können.

In dieser Richtung mag es vielleicht als Wegweiser dienen, dass die Patienten genau in derselben Weise erkranken, wie man dies bei angina lacunaris zu sehen gewohnt ist: Abgeschlagenheit, Kopfschmerzen, Fieber, vielleicht auch Schüttelfrost werden neben fast immer vorhandenem Schluckschmerz geklagt. Selten aber wird Verstopfung der Nase, die leichter auf die erkrankten Teile hinweisen würden, angegeben, weil dieselbe nicht immer vollkommen ist, jedenfalls aber dem Kranken die wenigsten Beschwerden verursacht.

Nur bei Kindern tritt dieselbe mehr in den Vordergrund (Wiesner[220]).

Dabei findet man trotz der Schluckbeschwerden oft das Gaumensegel so gut wie gar nicht gerötet und das macht dann am ehesten aufmerksam, dass noch etwas anderes den Erscheinungen zu Grunde liege.

Es sei auch noch erwähnt, dass die Fieber- und sonstigen Allgemein- und localen Erscheinungen rasch nach einer tüchtigen Auswischung des Nasenrachenraumes mit nachfolgender Aetzung durch Argent. nitr. in Substanz schwinden.

Die Folgen der Affection aber sind nicht immer gleichgiltig, denn ich sah nach derselben dauernde Vergrösserung der Rachentonsille bestehen und zweifle gar nicht daran, dass die „Entstehung“ von adenoïden Vegetationen nach Masern, Scharlach u. s. w. eben auf diesem Wege erfolgt, wie ja auch die Tonsillarhypertrophie nicht selten die Folge häufiger Infectionen (vice versa auch die Ursache solcher) ist.

Chronische Nasenracheneiterungen

werden am häufigsten unterhalten durch adenoïde Vegetationen. Vielleicht mag der Ausdruck „Eiterung“ für die hierbei beobachtete Secretion anstössig erscheinen, in der Tat trägt aber die Absonderung viel mehr einen eitrigen als schleimigen Charakter. Die Farbe des Secretes ist selten weiss, meistens gelblich bis reingelb und dasselbe sinkt meistens in einem mit Wasser gefüllten Gefässe auf den Boden: es besteht eben zum grössten Teile aus Eiterkörperchen.

Ich möchte auch behufs rascher und leichter Diagnose auf dieses Secret grossen Wert gelegt wissen.

Die für adenoïde Vegetationen sonst so charakteristische Mundhaltung, der dadurch hervorgebrachte Gesichtsausdruck der Kinder, können ihre Ursachen haben in einer wie immer bedingten Nasenverstopfung. Sieht man aber neben diesen Symptomen die hintere Rachenwand verdeckt von Eiterschleim, der von oben herunter kommt, so kann man sicher sein, dass die Nasenverstopfung von adenoïden Vegetationen herkommt. Nicht selten führt auch gerade diese übermässige und hässliche Absonderung die Eltern zum Arzt, sei es dass dieselbe zu fortwährendem Räuspern nötigt, sei es dass sie durch Schneuzen nach vorn entleert wird.

Ganz besonders aber ist es ein Leiden, das die Consultation recht häufig veranlasst, das ist das Ekzem des Naseneinganges resp. der Oberlippe, welches nach meinen Erfahrungen so gut wie ausschliesslich unter dem Einflusse des bei adenoïden Vegetationen ausfliessenden Schleimeiter's entsteht und dann nur durch Entfernung dieser Geschwülste definitiv geheilt werden kann. Es ist diese Form identisch mit dem „scrophulösen Ekzem", hat aber natürlich mit der Tuberculose gar nichts zu tun.

Wenn ein Kind, auch ohne Mundatmung und deren Folgen, an einer starken eitrigen Absonderung aus der Nase, resp. an Nasen-Lippenekzem leidet, so muss daher in erster Linie das Augenmerk auf den Nasenrachenraum gerichtet werden. In der Mehrzahl der Fälle wird man hier in den Wucherungen die Ursache finden. Ich habe mehrfach massenhafte Eiterungen der Nase bei Kindern, deren Vorhandensein bei Erwachsenen ohne weiteres einer Nebenhöhlenerkrankung zur Last gelegt worden wäre, auf adenoïde Vegetationen zurückführen und durch Exstirpation derselben heilen können, auch in Fällen, in denen diese Secretion fast das einzige Symptom war. Nur darf man, hat ein Kind eine erhebliche eitrige Nasenabsonderung, nicht ausser Acht lassen, dass die Nebenhöhlen bei Kindern auch, wenn auch viel seltener als bei Erwachsenen, chronisch erkranken können und, besonders bei Einseitigkeit der Affection, wird man nie vergessen dürfen, dieser Möglichkeit Rechnung zu tragen. Ich kann in dieser Beziehung auf drei Fälle, acht- bis zehnjährige Mädchen betreffend, verweisen, bei welchen einseitige Naseneiterung neben Mundatmung bestand. Nach der Exstirpation von adenoïden Vegetationen, die jeweils mit Vorbehalt wegen des schon bestehenden Verdachtes ausgeführt wurde, dauerte die Eiterung unvermindert an und zeigte sich bedingt durch Empyeme der Kieferhöhlen. Die Heilung dieser Affection beendete dann auch die Eiterung. Ebenso habe ich bei mehreren jugendlichen Personen die Eiterung nach Exstirpation vorhandener Vegetationen

persistiren sehen und dann auf Gangeiterungen zurückführen können.

Doch auch doppelseitige Eiterung ist nicht unverdächtig. Hält solche nach Entfernung der Wucherungen noch an, so ist sie zumeist wohl Folge von Schwellungen der unteren Muscheln (s. S. 167), doch sah ich einmal auch doppelseitige Kieferhöhleneiterung bei einem 13jährigen Mädchen als Ursache.

Andere als derartig bedingte chronische Eiterungen kommen im Nasenrachenraum kaum vor. Denn auch die „Tornwaldt'sche Krankheit" ist nichts anderes als eine Eiterung aus Recessus des cytogenen Gewebes. Dass dieselbe auch das Bild der „Ozaena" erzeugen kann, zeigen die Beobachtungen auf S. 60.

Besondere Betrachtung verdienen nur noch jene Absonderungen, die scheinbar, oft auch noch für recht genaue Inspection, den Wänden des Nasenrachenraumes entspringen, in der Tat aber nur aus benachbarten Höhlen zufliessen. Dies kommt vor bei Affectionen aller Nebenhöhlen, vornehmlich aber der Keilbeinhöhle und soll bei diesen des näheren behandelt werden.

E. Die Kieferhöhleneiterungen.

Acute Entzündungen kommen selten zur Kenntnis, fast nur, wenn die Heftigkeit der Symptome oder Folgeerscheinungen zu operativen Eingriffen zwingen.

Ob dieselben überhaupt viel häufiger vorkommen, als die chronischen Formen, lässt sich nicht entscheiden, so lange wir nicht wissen, welches der regelmässige Spontanverlauf der acuten Eiterungen ist. Die Möglichkeit einer Spontanheilung liegt unzweifelhaft vor, ihre Chancen sind schon oben (S. 155) erwähnt worden. Wenn aber aus den überaus häufigen Befunden acuter Entzündungen in Leichen an Infectionskrankheiten Verstorbener, gegenüber der relativen Seltenheit chronischer Empyeme, die Folgerung gezogen werden soll, dass diese acuten Eiterungen, auch nur grösstenteils, immer von selbst heilten, so ist gegen eine solche Auffassung Einspruch zu erheben.

Die Fälle von Typhus, Masern etc., welche zur Section kommen, sind, wie man wenigstens aus dem letalen Ausgang vermuten darf, die schwersten ihrer Art und aus der Häufigkeit gewisser secundärer Erscheinungen, wie die Empyeme und Otitiden sind, auch auf die Häufigkeit derselben bei den leichteren, mit dem Leben davonkommenden, Fällen zu schliessen, ist durchaus unstatthaft.

Das Verhältnis dieser und jener ist uns bis heute noch ganz unbekannt und auf Vermutungen wollen wir uns lieber nicht einlassen.

Aber selbst den Fall gesetzt, dass viele acute Empyeme von selbst heilten, wäre dies weder erstaunlich, noch würde es den Harke'schen „Zweifel an der Nützlichkeit vieler therapeutischer Massnahmen“ rechtfertigen. Denn die weitaus grösste Anzahl dieser letzteren richtet sich gegen chronische Empyeme, deren spontane Heilbarkeit ebensowenig discutirt werden sollte, als diejenige chronischer Warzenfortsatzeiterungen.

Die acuten Empyeme zeichnen sich vornehmlich durch die Heftigkeit der Erscheinungen aus. Trotzdem gelangten sie, bisher wenigstens, nicht häufig zur Beobachtung, da ihre wahre Natur sich eben unter dem Bilde eines besonders heftigen Schnu-

pfen's oder Zahnschmerzes versteckt. Auch ist der Nachweis erschwert, da man sich nicht so leicht dabei zu Probepunctionen entschliesst. Wie complicirt auch bei solchen acuten Formen bereits der Verlauf sein kann, zeigt die oben, S. 137, mitgeteilte CVII. Beobachtung, welche eine acute Kieferhöhlenaffection nahezu sicherstellte.

CXXXVIII. — CXL. Beobachtung.

In einem zweiten Falle setzte die (rechtsseitige) Erkrankung ebenfalls plötzlich mit Schüttelfrost, heftigen einseitigen Kopfschmerzen und Fieber bis 39,3° ein. Bei der Punction, am dritten Tage der Erkrankung, tropfte sofort fötider, dünnflüssiger, graugelber Eiter ab. Der zweite Backzahn hatte eine total zerstörte Krone, doch intacte Wurzeln. Die Anbohrung vom alveolus aus genügte nicht, es musste später noch breit aufgemeisselt werden.

Auch hier war die eine Nase total verstopft, auch in der hinteren Choane.

Ein drittes Mal war eine acute dentale Erkrankung eingetreten. Drei Monate früher war der zweite linke Backzahn gezogen worden, vor 6 Wochen setzte ziemlich plötzlich Kopfschmerz und linksseitige stinkende Naseneiterung ein, am Tage nachher brach plötzlich der Eiter in den leeren alveolus durch, die Naseneiterung sistirte sofort. In der linken Nase war nur die Schleimhaut etwas röter, im alveolus eine blutige misfarbene Masse; breiter Eingang in die Höhle, deren Schleimhaut verdickt erschien. Starker foetor des spärlichen Secretes. — Auskratzung. Die Patientin nahm dann selbst Durchspülungen vor und berichtete nach 2 Tagen, dass keine Absonderung mehr bestünde. Ob das von Bestand gewesen, weiss ich nicht.

Das vierte Mal war chronische Eiterung der rechten Nasenseite vorhanden und dazu hatte seit einigen Tagen sich links eine acute gesellt. Es bestand beiderseits Caries der ersten Molaren. Beide wurden extrahirt, rechts auch die Kieferhöhle angebohrt und ausgeblasen. Nach drei Tagen hatte die Eiterung beiderseits aufgehört.

Im fünften Falle entstand bei einem mit ausgebreiteter Caries und Empyem der Siebbeinzellen behafteten Manne unter meinen Augen, jedenfalls durch directes Uebergreifen, eine Entzündung in der Kieferhöhle, die zunächst nur braunroten Schleim, dann reinen Eiter lieferte und nach etwa vierwöchentlicher Ausspülung durch ein vom unteren Nasengange aus angelegtes Loch zur Heilung gelangt ist.

Man sieht aus diesen Bildern, dass eine acute Erkrankung der Höhle leicht mit den acuten Gangeiterungen verwechselt werden könnte. Die diagnostischen Eingriffe kommen natürlich nur bei ernsteren Symptomen oder bei verzögertem Ablauf des Processes in Betracht und so ist es immerhin möglich, dann aber auch unschädlich, manche derartige Erscheinung zu übersehen.

Die Therapie muss wohl immer, wenn nicht, wie in der CVII. Beobachtung, sofortige Erleichterung eintritt, denselben Principien folgen, wie bei chronischen Affectionen, worüber weiter unten.

Die Diagnose verwechselt häufig zwei Gesichtspunkte, nämlich diejenigen Momente, welche nur den Verdacht auf die Höhle lenken dürfen und die Sicherstellung einer Eiterung in derselben.

Es ist allerdings sehr wichtig, die Verdachtsgründe bereits

genügend zu kennen, da sie einerseits die Aufmerksamkeit auf die Höhle richten, andererseits von genügender Stärke sein müssen, um die zur Diagnose unerlässlichen Eingriffe zu rechtfertigen.

In erster Linie gehört zu denselben die Menge des Secretes: grössere auf einmal entleerte Massen entstammen immer grossen Höhlen, also denen der Stirne oder des Kiefer's. Ferner der Erscheinungsort desselben: Eiter im mittleren Gange entstammt zwar häufig auch den vorderen Siebbeinzellen, Stirnhöhlen oder dem Gange selbst, muss aber Verdacht auf Antrumempyem erregen. Dass eine, allerdings sehr selten wahrzunehmende Vorwölbung der Innenwand der Höhle in den mittleren Gang besonders verdächtig erscheint, ist klar. Die Kopfhaltung, in welcher Eiter aus der Höhle austritt, ist vorzugsweise diejenige, bei welcher das ostium den tiefsten Punkt einnimmt, also Neigung des Kopfes zugleich nach vorne und auf die andere Seite. Sieht man in dieser Stellung Eiter nachfliessen und hört etwa, dass derselbe Morgens unmittelbar nach dem Aufrichten im Bett die vorher leere Nase resp. den Rachen füllt, so wächst der Verdacht. Schmerzen und Druckempfindlichkeit am Oberkiefer sind selten, doch jedenfalls sehr verdächtig. Auftreibungen der Vorderwand gehören nicht zum Bilde des eigentlichen latenten Empyem's. Fliegende Röte der Weichteile über erkrankten Höhlen, wie sie nach Avellis[221]) symptomatische Bedeutung beanspruchen soll, ist durchaus unzuverlässig. Wir haben solche selten beobachtet und bei einseitigen Eiterungen doppelseitig auftreten sehen. Erkrankungen benachbarter Zähne machen den Ursprung vorhandener Eiterung aus der Höhle noch wahrscheinlicher, Unversehrtheit derselben beweist natürlich gar nichts, da es genug nicht dentale Empyeme gibt.

Ebenso muss man sich ja hüten, bei Fehlen aller obigen Verdachtsmomente Eiterung der Höhle auszuschliessen. Die Empyeme, welche sich unter ganz falscher Flagge verbergen, sind sehr häufig. Wenn man sich mit der Erkenntnis blos derjenigen, auf welche man förmlich mit der Nase gestossen wird, begnügt, wird man weitaus mehr Fälle übersehen, als erkennen. Es ist nicht selten, ja geradezu häufig, Eitermassen nur im unteren Nasengange, ja nicht einmal in der Nase, sondern nur im Rachen zu sehen, welche unserer Höhle entstammen. Wir sahen Eiter hoch oben am Dach und sahen ihn blos hinten vor der Keilbeinhöhle und er kam weder da- noch dorther, sondern aus dem antrum Highmor's; leicht begreiflich, wenn man einmal das ostium hoch oben und vorne als schmales Loch, ein anderesmal als breiten Spalt tief unten über der unteren Muschel be-

merkt, wo, unsichtbar, der Eiter ausschliesslich nach hinten oder unten fliesst.

Möge man doch ja dann immer noch Verdacht schöpfen, wenn man gar keine rechte Erklärung für die Herkunft des Secretes findet, oder wenn eine Rachen- oder Naseneiterung trotz bereits in's Werk gesetzter Behandlung anderer Herde andauert.

Die Sicherstellung der Diagnose kann allein erfolgen durch den directen Nachweis, dass Eiter in der Höhle ist.

Nur selten bietet sich, in weiten Nasen, die Gelegenheit, vom normalen ostium aus die Höhle zu sondiren.

Abfluss von Secret neben der Sonde ist dann ebenso selten, als überzeugend. Man kann versuchen, eine Canüle (entweder ein langes Hartmann'sches Paukenröhrchen oder die Stirnhöhlenröhre. Taf. II, Fig. 11) in die Oeffnung zu schieben und, bei gleichzeitiger genauer Besichtigung, Luft vermittels eines angefügten Schlauchballon's einzublasen. Rasselgeräusche verraten Secret, können jedoch auch durch etwa erzeugte Blutung hervorgebracht werden. Nur Erscheinen von ausgeblasenem Eiter im ostium ist beweisend. Da derselbe aber auch unvermerkt nach hinten abfliessen kann, muss man auch die hinteren Partieen der unteren Muschel wohl im Auge behalten.

Als Vorbedingung hat sorgfältigste Reinigung der Nase von allem Secret zu gelten, mit kleinen, mit der Pincette gefassten Wattebäuschen, insbesondere auch Auswischung des Nasenboden's und unteren Ganges, in welchen sich Secretmassen gar gerne verbergen. Auch muss man sich versichern, dass nicht etwa von oben her, aus anderen Partieen, Eiter nachfliesst. Dazu braucht man mitunter Abdämmung (s. S. 145) dieser Gegenden, wodurch Eiterungen der Stirnhöhle oder aus Siebbeinzellen ausgeschlossen werden können. Bis ich dieses Verfahren fand, bin ich oft in grosser Verlegenheit gewesen: Man schiebt Wattetampons dicht an das resp. in das Stirnhöhlenostium, soweit es zugängig ist, resp. in die oberen vorderen Partieen des mittleren Nasenganges, wobei man nicht vergessen darf, dass sehr häufig auch die Stirnhöhle hinten ausmündet; dann muss man dorthin gehen. Auch Tamponade zwischen der mittleren Muschel und Septum, resp. der hintersten Partieen des mittleren Ganges, kann nötig werden, wenn Eiter hinten erscheint, zweifelhaft ob aus den hinteren Siebbeinzellen oder der Keilbeinhöhle. Ich habe mehrmals gesehen, dass gerade die Keilbeinhöhle für erkrankt gehalten wurde, in der Tat aber die Kieferhöhle absonderte.

Dieselben scrupulösen Vorsichtsmassregeln sind anzuwenden, wenn man, wie gewöhnlich, nicht durch die normale Mündung in die Höhle gelangen kann und zur Punction greifen muss.

Zwei Wege bieten sich für dieselbe, von Zahnalveolen aus oder durch die mediale Wand.

Der erste Weg darf nur betreten werden, wenn ein alveolus schon leer ist, oder ein kranker Zahn ohnedies entfernt werden muss. Die probatorische Extraction eines gesunden Zahnes ist, da sie umgangen werden kann, eine nicht zu rechtfertigende Verstümmelung.

Bei kranken Zähnen habe ich mehrmals die verdächtige Höhle vom alveolus aus angebohrt und durchgespült und habe auch in Fällen, wo die Höhle leer gefunden wurde, keinen Schaden von diesem Eingriffe gesehen. Ich mache die Eröffnung an dieser Stelle mit einem gewöhnlichen Schusterpfriem, der eine recht kleine Perforation anzulegen gestattet. Findet sich nichts, so wird der alveolus, nachdem sorgfältig alle Flüssigkeit aus der Höhle mittelst Luftdouche ausgeblasen worden ist, mit Jodoformgaze auf zwei Tage verschlossen und heilt schnell zu, ohne dass eine Infection der Höhle stattfindet. Zu warnen ist nur vor der Punction an dieser Stelle, wenn der erkrankte Zahn Wurzelcaries hatte. Dann wird man, falls es sich nur um die Diagnose handelt, die Punction lieber von der Nase aus vornehmen, da es nicht ausgeschlossen ist, dass (bei noch intacter Höhle) der Kieferknochen bei der Durchbohrung Infectionsträger von dem septischen alveolus her aufnimmt und so erst ein Empyem geschaffen wird.

Doppelte Vorsicht ist aber natürlich in dem Falle geboten, dass bereits Kieferhöhle und alveolus mit einander communiciren. Wenn die Höhle noch gesund war, kann sie dann erst recht leicht inficirt werden. Ein solcher unangenehmer Zwischenfall widerfuhr Bordenave.[19]) Der an der Krone cariöse Zahn hatte gesunde Wurzeln, der alveolus war nach oben in das antrum offen, und einige Tage darauf entleerte sich aus diesem Eiter. Dass aber auch unter solchen Verhältnissen noch unsere heutige Asepsis die Gefahr beseitigt, lehrt mich eine eigene Beobachtung. Bei Verdacht auf Empyem extrahirte ich einen ersten Molaren mit cariöser Krone. Den Wurzeln sass eine periodontale kleinzellige Geschwulst von etwa Bohnengrösse auf, die frei in das antrum hineingeragt hatte. Unter Jodoformgazetamponade heilte die Oeffnung in zwei Tagen ohne Eiterung.

In den letzten Jahren habe ich die Punction aber nur mehr vom unteren Nasengange aus vorgenommen. Zu dem Zwecke ist mir ein gerader dünner Troicart, (die von mir ver-

wendeten haben bei einer Länge von 11 cm eine Stärke von 2—2½ mm), zweckmässiger erschienen, als der Krause'sche gebogene, da ersterer ein Eindringen in jeder beliebigen Richtung gestattet, während der gebogene immer dem Wege der Biegung folgen muss; bei engen Höhlen kann man dann an die Aussenwand anstossen, bevor man noch tief genug eingedrungen ist.

Man sticht, nach vorheriger Amästhesirung mit 20% Cocaïn, genau unter dem Vorderende der unteren Muschel in der Bucht, welche sich zwischen dieser und dem Nasenboden bildet, nach aussen ein, indem man mit dem hinteren Teil des Instrumentes das septum stark nach der anderen Seite drängt. Durch diese Haltung soll vermieden werden, dass die Spitze, anstatt die Wand zu durchdringen, unter dem Periost hingleite. Energisches, gleichmässiges Einstossen ist gleichfalls zur Verhütung des Abgleiten's notwendig.

Sehr selten ist der Knochen so stark, dass man ihn nicht zu durchdringen vermag, dann muss man mit stärkeren Instrumenten (dicke Troicartstachel, Schusterpfriem, Drillbohrer) vorgehen.

Fliesst nun aus der Röhre Eiter ab, oder kann man solchen durch Aspiration gewinnen, dann ist kein Zweifel. Das geschieht leider aber nur selten. Meist muss man weiter vorgehen:

An die liegende Troicartröhre wird ein Schlauchballon angefügt und nun bei gleichzeitiger genauester Inspection des Naseninneren Luft durchgeblasen. Schon die Auscultation ist jetzt wichtig: Rasselgeräusche verraten anwesende Flüssigkeit, auch wenn man sie nicht sehen sollte. Aber auch ganz geringe Secretmengen werden weiterhin aus der Höhle in die Nase geschleudert und das ist der grosse Vorteil dieses bisher noch unbekannten Verfahren's gegenüber der Probedurchspülung durch den Troicart. Diese kann nämlich vollkommen reines Wasser liefern, auch ohne dass die Höhle leer wäre; gerade bei schleimigem, geballtem Inhalte kommt das ausserordentlich häufig vor: während das Wasser nach vorne rein abfliesst, werden diese Ballen nach hinten gedrängt und im besten Falle sieht man sie nachher, wenn man wieder hineinschaut, weiss aber nicht bestimmt, ob sie nicht unterdessen aus einem anderen Hohlraum vorgeflossen sind; häufig aber sieht man sie nicht einmal nachher mehr, da sie unterdessen durch den Rachen verschwunden sind. Es ist durchaus notwendig, während der Entleerung der Höhle gleichzeitig die Nase zu inspiciren und dazu ist obiges Verfahren unerlässlich.

Trotzdem dasselbe die grösstmöglichste Genauigkeit gestattet, hat es auch noch seine Uebelstände. Auch wenn man

die oben beschriebene Abdämmung benachbarter Räume vorausschickt, lässt sich manchmal in engen Nasen, welche keinen genügenden Einblick in den mittleren Gang gestatten, nicht sicher ausschliessen, dass das scheinbar aus der Höhle hervorgeblasene Secret nicht blos im hiatus semilunaris gesessen war und doch anderswo herstammte. Mitunter kann da auch die Durchleuchtung herangezogen werden. Hatte vor der Ausblasung Dunkelheit der betreffenden Seite bestanden, die sich nach der Durchblasung resp. nach nachfolgender Durchspülung aufhellt, dann ist sicher das entfernte Secret in den Kieferhöhlen gewesen. Leider sind solche Helligkeitsunterschiede gerade bei den schwierigen Fällen mit wenig Secret auch so gering, resp. gar nicht vorhanden, dass die diagnostische Hilfe der Durchleuchtung als ein Glücksfall zu bezeichnen ist.

Hat man so immer noch ein negatives oder doch nicht ganz gewisses Ergebnis gewonnen, so ist damit noch lange nicht gesagt, dass wirklich die Höhle gesund sei: Eine negative Punction beweist gar nichts. Sind genügende Verdachtsmomente vorhanden, so muss das Verfahren an anderen Tagen wiederholt werden; denn wir haben oft genug eiternde Höhlen zeitweilig ganz leer gefunden. Ich habe Punctionen bis zu viermal wiederholen müssen, ehe ich in einigen Fällen Sicherheit erlangte und habe die Gegenprobe auf die Richtigkeit dieser schwer gewonnenen Erkenntnis durch vollständige Ausheilung nach der Operation liefern können.

Man muss immer wieder untersuchen, womöglich frühmorgens, wo noch von der Nacht her das meiste Secret in der Höhle ist und darf nicht glauben, dass so ausserordentliche diagnostische Schwierigkeiten selten sind, im Gegenteil. — Will es auch bei mehrmaliger Punction einer Höhle nicht gelingen, Secret darin nachzuweisen, obgleich man dringenden Verdacht darauf hat, so kann dies auch daran liegen, dass in der Höhle überhaupt kein Secret lagert, weil es ständig nach hinten oder in den unteren Nasengang abfliesst. Da kann man sich noch helfen durch künstliche Stauung des Secrets in der Höhle. Man tamponirt den hiatus semilunaris resp., wenn man nicht genügend Uebersicht hat, den ganzen mitttleren Gang fest mit Watte aus und sieht dann nach einigen Stunden oder am nächsten Morgen wieder nach; das dann angesammelte Secret ist seiner grösseren Masse wegen leichter nachzuweisen.

Auch von Eiterungen der Stirnhöhle kann man auf diese Weise sich Unterscheidung verschaffen, indem man auf mehrere Stunden die letztere am infundibulum abdämmt. Fliesst nichts während dieser Zeit nach, so ist die untere Höhle unschuldig.

Manchmal ist auch dieses Verfahren ergebnislos, weil ein enger Stand der Muscheln es behindert.

Rechfertigen die Beschwerden es, so muss man dann schliesslich zur Freilegung des hiatus semilunaris durch die typische Muschelamputation greifen. Da sehr häufig solche Fälle mit Siebbeineiterungen complicirt sind, ist dies Verfahren durch letztere ohnedies bedingt und schon aus therapeutischen Gründen auszuführen. —

Endlich ist noch ein Umstand zu erwähnen, der auch die exacteste Diagnostik einmal scheitern lassen könnte, das ist die Bildung von Abteilungen in der Höhle. Allerdings sind septa, besonders solche, die vollständige Kammern abschliesen, sehr selten und auch in vivo als solche erkennbar.

Bei Zuckerkandl[222]) findet sich die Notiz, dass Thomes die Höhle durch mehrere Knochenleisten in Fächer eingetheilt sah. Scheidewände in grösserer Anzahl hat ferner Hyrtl[222]) beschrieben und Zuckerkandl selbst bemerkt, dass einzelne Falten häufig vorkommen. Doch führt er aus einem Material von 300 Leichen nur sieben Beispiele auf, worunter nur einen Fall (g), in welchem die Falte zur Bildung einer accessorischen Kammer geführt hatte, die nur durch eine hanfkorngrosse Lücke mit dem sinus maxillaris in Verbindung stand.

Wieweit aber selbst diese dürftigen Befunde an der Leiche, in vivo und speciell bei einem Empyem Wichtigkeit gewinnen können, das lässt sich nicht so ohne weiteres sagen. Ein Empyem in einem solchen recessus hat doch wenig Aussicht, ohne weitergehende Wirkungen, blos in demselben isolirt, zu bleiben. Vielmehr wird es entweder durch die vorhandene Communication hindurch resp. nach Durchbohrung der Scheidewand die übrigen Räume erfüllen, oder es wird, falls ganz abgeschlossen, die Knochenwände auseinander drängen resp. perforiren müssen und so nach aussen in die Erscheinung treten. Praktisch hat mir ein derartiges Vorkommnis bei etwa 100 vorgenommenen Probepunctionen noch nie Schwierigkeiten bereitet. Zweimal bin ich solchen Scheidewänden begegnet, die anscheinend knöcherner Natur waren, ohne dass durch dieselben der Diagnose Hindernisse bereitet worden wären.

Etwas anderes ist es mit der Behandlung. Da verhalten sich die abgesperrten Hohlräume durch Aufspeichern von Secret an dem nicht gut erreichbaren Grunde eher renitent. Ueber das Vorgehen in solchem Falle mehr bei der Therapie.

Noch ein Wort über die Durchleuchtungserscheinungen: Abgesehen von der oben beschriebenen Verwertung habe ich bisher erst in einem einzigen Falle ein entscheidendes Resultat aus denselben gewonnen.

CXLI. Beobachtung. Eine Dame klagte über Schmerzen in der Alveolargegend und in der fossa canina noch nach Extraction eines kranken Zahnes, während die restirenden nach zahnärztlicher Untersuchung gesund waren. Es war in der Nase absolut nichts aufzufinden, dagegen Druck in der fossa canina sehr schmerzhaft. Bei der Durchleuchtung erstrahlten beide Gesichtshälften und Augen im hellsten Glanze, wie ich es auch nie weder vorher noch nachher gesehen habe. Bei der ausserordentlichen Zartheit der Knochen in diesem Falle konnte man also sicher sein, dass die geringste Abnormität augenfällig geworden wäre. Ich habe daraufhin im Zusammenhalt mit den anderen Befunden eine Kieferhöhlen-eiterung ausschliessen können und in der Tat hat auch der weitere Verlauf das bestätigt.

Gar nicht selten aber ist es mir gegenteilig passirt, wie ja auch vielen anderen, dass ich die Höhle bei der Durchleuchtung verdunkelt fand, während kein Eiter darin war, eine sicher absondernde dagegen hell. Dieselbe ist daher als ein sehr problematisches Hilfsmittel zur Diagnose zu betrachten.

Daran vermag auch die Davidsohn'sche[208]) Modification der Durchleuchtungsresultate nichts zu ändern. Dieser sieht als entscheidend die Durchleuchtung nicht des Gesichtes resp. unteren Orbitalrandes an, sondern die der Augen, welche bei einem normal gebauten, mit flachem Gaumen versehenen Schädel und reiner Kieferhöhle regelmässig hell erstrahlen sollen.

Während ich mich einerseits von diesem Verhältnis nicht habe überzeugen können (denn auch hier spielt, abgesehen von sichtbaren Deformitäten, die Dicke der Knochen eine zu grosse Rolle), da ich bei normalem Schädelbau trotz intacter Kieferhöhle öfters die Augen dunkel gesehen habe, kann ich andererseits auch nicht zugeben, dass bei positivem Ausfall der Probe, das heisst bei Erleuchtung der Augen, immer die Kieferhöhle gesund sein müsste. Denn auch ein eiterndes antrum kann, bei geringer Secretion, zeitweilig ganz leer sein resp. dauernd nur so geringe Eiterflocken führen, dass dadurch das Durchleuchtungsresultat nicht verändert wird.

Auch die Burger'sche[223]) Modification, welcher subjective Lichtempfindung der Durchleuchtung leerer Höhlen folgen, bei eiternden ausbleiben sah, kann ich nicht zutreffend finden: ihre Verwertung leidet an den gleichen Uebelständen.

Daher darf eine positive Diagnose resp. Auschliessung der Erkrankung der Kieferhöhle weder auf den Ausfall der Durchleuchtung noch auf sonstige Symptome ohne weiteres gebaut werden. Es entscheidet immer nur der Nachweis des Eiter's in der Höhle, der allein durch die Probe-Punction resp. -Durchblasung geführt werden kann.

So sehr vor der Ueberschätzung der Durchleuchtungsresultate zur Diagnose zu warnen ist, so gut brauchbar kann dieselbe dagegen zur Controle nach der Behandlung sein, wenn Recidive gefürchtet werden.

Die Wertlosigkeit für die Diagnose besteht ja darin, dass die Methode kein gleiches Resultat bei allen normalen Menschen gibt, wegen der individuell so ausserordentlichen Verschiedenheit des Knochenbaues, dass wir also daran keinen Vergleichsmassstab besitzen. Wohl aber gewinnen wir einen solchen für die Verhältnisse desselben Falles.

Hatten wir in einem Falle Verdunkelung, die sich nachher durch Entfernung von Eiter aufhellt, so werden wir an den verschiedenen Bildern, die uns die Durchleuchtung desselben Individuum's unter verschiedenen Verhältnissen gibt, einen Massstab für die letzteren gewinnen. Im Verlauf der Behandlung haben wir denselben allerdings nicht nötig, da bei eröffneter Höhle jeden Augenblick constatirt werden kann, ob eine Durchblasung noch Secret fördert oder nicht.

Aber oft ist die Zeit, in der man nach scheinbar vollendeter Heilung die angelegte Oeffnung zuheilen lässt, eine sehr bängliche, da man nicht weiss, ob die Heilung schon so weit gediehen ist, um definitiv zu sein. Mitunter tritt Katarrh hinzu, der ein Recidiv vortäuschen kann und doch möchte man gerade dieses Umstandes wegen die Oeffnung nicht wieder neu aufschliessen, um den ruhigen Verlauf der Dinge nicht zu stören.

Da kann die Durchleuchtung gute Dienste leisten. Findet man ein- oder mehrmals dieselbe Helligkeit, (falls überhaupt der Knochen dünn genug ist, um eine solche zu geben), wie vorher, so wird man viel beruhigter sein können.

Ich habe mehrmals diese Art der Anwendung mit gutem Erfolge verwertet. Insbesondere hat mir dieselbe zweimal bei Kindern gute Dienste geleistet: die Eiterung im antrum war schon lange, vor Monaten abgelaufen und neuerdings war eine leichte eitrige Secretion derselben Seite mit Erosion des Nasenein ganges eingetreten.

Sollte man auch nur eine Probepunction vornehmen, die bei den überaus unruhigen und ängstlichen Kindern in Narkose hätte geschehen müssen? Da half die Durchleuchtung, die beidemale die Helligkeit ebenso wie vordem zeigte und es fand sich dann beidemale ein kleiner cariöser Herd an der mittleren Muschel, der die leichte Eiterung unterhielt und nach dessen Beseitigung dieselbe auch rasch verschwand.

Endlich sei hier noch beiläufig bemerkt, dass beim Vorhandensein von Nasengeschwülsten die Durchleuchtung, mit Vorsicht beurteilt, uns Anhaltspunkte für eine Mitbeteiligung der Kieferhöhle geben kann. Ich habe Gelegenheit genommen, einen derartigen Fall vorzustellen, wo der Schatten der kranken Seite gegenüber der gesunden durchaus dem übrigen positiven Befunde eines in die Kieferhöhle gewucherten juvenilen Sarkom's entsprach.

Ist die Diagnose eines chronischen Kieferempyem's genügend sicher gestellt, so tritt die Behandlung in ihr Recht und zwar immer, wie dies bei der Frage der Spontanheilung schon hervorgehoben ist.

Dieselbe hat lange Zeit, bis zu Küster, nur in Ausspülungen bestanden. Man suchte durch diese jedoch nicht nur mechanisch das Secret zu entfernen, sondern auch die Höhle zu desinficiren. Zunächst spülte man durch die natürliche Oeffnung aus oder meinte es wenigstens zu tun.

Störk[224]) insbesondere gibt an, dass man dadurch Empyeme sicher heilen könne und verwendet auch ausschliesslich diese Form der Therapie. Dieselbe erschien mir, besonders wegen des Mangel's einer Gegenöffnung, zu unzuverlässig, um sie auch nur zu versuchen, daher habe ich keine Erfahrung darüber, kann mich jedoch hier auf die Autorität von B. Fränkel[225]) berufen, der „trotz consequenter, mehr als ein Jahr fortgesetzter (!) Behandlung das Leiden zuweilen (!) zwar inbezug auf die Schmerzen gebessert, niemals aber zur Heilung gebracht" hat.

Ich will hier nicht erst die Gründe für und wider erwägen: dem Kenner der vorliegenden anatomischen Verhältnisse und der Umstände, unter denen ein infectiöser Process überhaupt heilen kann, ist nichts weiter über diesen Punkt zu sagen. —

Da die natürliche Oeffnung nur selten zugängig ist, bohrte man die Höhle an verschiedenen Seiten an, aber immer mit kleinsten Löchern und nur zu dem ausgesprochenen Zwecke, dieselbe durch antiseptische Lösungen zu „desinficiren".

Unabsehbar ist die Reihe löslicher Mittel, die bis in die neueste Zeit hinein zu diesem Zwecke, oft mit dem grössten Enthusiasmus, empfohlen worden sind, um bald wieder einem neuen, ebenso „unfehlbaren" weichen zu müssen. Ich habe schon oben auf die Zwecklosigkeit aller dieser Applicationen hingedeutet: die Bakterien liegen ja nicht so frei zu Tage, dass man sie einfach mit kurzdauernden Irrigationen, noch dazu recht schwacher, antiseptischer Lösungen todtschlagen könnte. Es ist, als ob die Untersuchungen von Geppert[226]) gar nicht existirten, der in so klarer Weise nachgewiesen hat, dass die Bakterien viel zu stark, schon an der Oberfläche des Körper's, von Schmutz und sonstigen Oberflächenbelägen umhüllt sind, als dass sie durch ein Antisepticum ohne weiteres erreicht werden könnten. Und nun gar erst im Innern, wo doch Secret und die geschwellte, oft durch Nekrose und Degenerationszustände besonders zum Nährboden geeignete Schleimhaut die Infectionsträger in dichter Schicht umhüllen.

Der Gedanke, dass durch Spülflüssigkeiten, in der kurzen

Zeit ihres Aufenthaltes in der Höhle besonders, nichts erreicht werden könne, ausser der Entlastung der Schleimhaut vom Eiter, hat denn auch Krause-Friedländer[227]) zur Einführung ihrer Trocken-Pulverbehandlung veranlasst.

Das Pulver sollte, in längerem Contact mit der erkrankten Innenwand, daselbst Zeit haben, seine Wirkungen auszuüben. Erstaunlich waren die Erfolge, die mit dieser neuen Methode gewonnen, von Friedländer publicirt wurden. Ein zweiter Bericht ist aber nicht erfolgt und es ist vielleicht nicht unbillig, zu bezweifeln, ob diese Erfolge auf die Dauer vorgehalten haben. Nebenbei waren sie nicht etwa ganz neu.

Auch Hartmann u. a. hatten schon Heilungen chronischer Empyeme in wenigen Tagen zu Stande gebracht und zwar nur durch Ausspülungen, sogar von der natürlichen Oeffnung aus. Auch meine ersten mit breiter Oeffnung und Jodformgazetamponade behandelten Fälle heilten in acht bis zehn Tagen. Nun wartete ich noch weitere derartige Erfolge ab und siehe da — sie blieben aus. Ich bin dann durch Vergleich meiner Resultate mit solchen Publicationen überaus günstiger Erfolge durch irgend ein neues Verfahren und andererseits mit den Statistiken einiger Autoren über ihre sämtlichen behandelten Fälle zu der Ueberzeugung gekommen, der ja auch Killian schon Ausdruck gegeben hat, dass es nämlich rasch heilende uud langsam heilende Empyeme gibt. Ich möchte das sogar noch mehr dahin präcisiren, dass es Fälle gibt, die unter allen Umständen und unter welcher Behandlung immer in kürzester Frist heilen, während andere unbedingt auf lange Heilungsdauer angewiesen sind. Dies wolle aber ja nicht etwa dahin gedeutet werden, als ob es ganz gleichgiltig wäre, welche Behandlungsmethode angewandt wird, da es unter diesen letzteren genug und, wie ich glaube, sogar in der Mehrzahl befindliche Fälle gibt, die zur Heilung der rationellsten und oft eingreifendsten Behandlung bedürfen, sonst aber gar nie heilen.

Unter die erste Klasse, die unter allen Umständen leicht heilenden, möchte ich vor allem diejenigen Empyeme subsumiren, die noch nicht länger als zwei bis drei Jahre bestehen und auf Zahnerkrankungen beruhen. Bei diesen kommt es vor, dass noch keine Erkrankung des Kieferhöhlenknochen's vorliegt, die, wenn vorhanden, immer die Heilung erschwert. Auch glaube ich, dass zu den Voraussetzungen der leichten Heilung dieser Empyeme ein sehr leichter Abfluss der Secrete, sei es in die Nase, sei es in den Mund (wie im Siebenmann'schen Falle), gehört.

Dass aber beim Vorhandensein solcher Verhältnisse die einfache Beseitigung der Ursache, z. B. des kranken Zahnes, mit

kurzdauernder Befreiung der Höhle von dem Secret genügen wird, eine Heilung herbeizuführen, ist mir der wahrscheinlichste Erklärungsgrund für so manche zauberhaft schnelle Heilungen.

Nun gibt es aber auch solche gute Resultate bei Empyemen, welche nicht auf Zahnerkrankungen beruhen, wie ich denn sieben Fälle aufzuweisen habe, wo, fünfmal nach Aufmeisselung mit nachfolgender Tamponade in je 8 Tagen, einmal in 14 Tagen, einmal nach Anbohrung vom alveolus aus mit Pulverbehandlung in zehn Tagen, die Heilung erfolgte. Zur Erklärung dieser raschen Heilungen lässt sich nur anführen, dass keine erheblichen secundären Veränderungen der Schleimhaut oder der Knochen nachgewiesen werden konnten.

Ich muss bemerken, dass in diesen sieben Fällen es sich durchweg um massenhafte Ansammlungen reinen, nicht schleimigen und stark fötiden Eiter's in der Höhle handelte.

Für solche Fälle ist vermutet worden, dass ein submucöser resp. subperiostaler Abscess vorliege, durch den die Mucosa der Kieferhöhle, die ja zugleich als Periost dient, emporgehoben sei ohne Verletzung noch Erkrankung derselben.

Ausser verschiedenen theoretischen Gründen, die hiergegen sprechen, und die ich nicht erst weiter anführen will, widerspricht dieser Annahme aber auch der Sondirungsbefund in meinen Fällen, indem sich in denselben niemals nackter Knochen fand, sondern letzterer immer von Schleimhaut bekleidet war.

Wenn man zur Erklärung für diese Vorkommnisse angenommen hat, dass im einen Falle die Kieferhöhlenschleimhaut selbst erkrankt sei, im anderen unversehrt und die Höhle gewissermassen nur als Reservoir diene für den anderwärts entstehenden Eiter, (wie dies Killian z. B. für die acuten Eiterungen tut), so ist eine solche Auffassung bisher rein hypothetisch.

Die zweite Klasse bilden jene Empyeme, die unter Umständen langsam, bei ungenügender Behandlung auch gar nicht heilen.

Hierher sind jedenfalls alle diejenigen zu rechnen, bei denen es zu Knochengeschwüren und -Nekrosen gekommen ist. Dass deren Anzahl nicht gering ist, habe ich schon oben gezeigt. Wer aber glaubt, eine Kieferhöhle mit cariösen Wandungen durch eine kurz dauernde Behandlung zur Ausheilung bringen zu können, oder vermeint, solche in kurzer Zeit geheilt zu haben, den muss ich des Mangel's an genauer Beobachtung zeihen. Ist der Knochen einmal auch nur arrodirt, das heisst seines Schleimhautüberzuges heraubt, so muss er unweigerlich secerniren, das heisst eitern und zwar so lange, bis er neu überdeckt ist, entweder durch frischgebildete Schleimhaut oder durch Bindegewebe mit Epithelüberzug. Fehlt der letztere noch, so muss unaufhörlich,

wenn auch nur in geringstem Grade, weiter secernirt werden, so wie auf der Haut bei fehlender Epidermis die blosliegende Malpighi'sche Schicht immer Feuchtigkeit absondert.

Es muss also der Knochen übernarben, bevor wirkliche Heilung ausgesprochen werden darf und dazu braucht es, wenn erst einmal alle Heilungsbedingungen geschaffen sind, Zeit. Wie lange Zeit, das hängt allerdings von der nicht immer übersehbaren Ausdehnung des Schaden's ab; dieselbe lässt sich aber, und darauf möchte ich ein Hauptgewicht legen, unter keinen Umständen und durch keine Behandlungsmethode verkürzen, vorausgesetzt immer, dass sie nicht durch eine mangelhafte Behandlung, die eine Wiedererkrankung nicht verhütet, noch verlängert wird.

Auch die oben (S. 23) beschriebenen Schleimhautveränderungen allein brauchen schon Zeit zur Rückbildung, ausser directer Behandlung. Wenn trotzdem auch bei Fällen dieser Art über rasche Heilung vermittels Ausspülungen oder Pulverbehandlung berichtet wird, so kann ich da nur vermuten, dass man die Recidive, (wenn diese Euphemie überhaupt angewandt werden darf,) nicht abgewartet hat. Wer dazu genügende Geduld hat, wird sich sehr bald in seinen optimistischen Vorstellungen von Heilungsresultaten enttäuscht finden. Auch bei vorhandener Caries ist es gar nicht selten, sogar gewöhnlich, unmittelbar nach einem Eingriff, und bestünde derselbe nur in einer Ausspülung, die Secretion derart herabgehen zu sehen, dass sie, speciell in der Kieferhöhle, der Beobachtung geradezu verschwindet. Ich erinnere hier wiederum an die Ohreneiterungen: Bei Caries im Kuppelraum foetidesten Characters verschwindet mitunter nach einer einzigen directen Ausspülung Gestank und Secretion auf Tage hinaus, ja bei einigermassen längerer Fortsetzung dieser Therapie auf so lange Zeit, dass eine Scheinheilung eintritt und die Patienten entlassen werden oder von selbst ausscheiden. Ich habe mehrfach solche Fälle mit stark fötidem Secrete und nachweisbarer Caries behandelt, die als geheilt vor längerer Zeit aus anderer Behandlung entlassen resp. entwichen waren. Genau so verhält es sich mit den Kieferempyemen. Eine Ausheilung des erkrankten Knochen's wird nur durch directe Inangriffnahme desselben angebahnt, durch Entfernung der nekrotischen Teile, durch Anfrischung der torpiden Granulationsflächen und weiterhin dann durch dauernde Beseitigung der Momente, welche Wiedererkrankung begünstigen.

Zu den langsam heilenden gehören aber nach einer Reihe von Erfahrungen, die ich im Laufe der Jahre machen konnte, auch gerade jene mehr katarrhalischen Formen, bei denen immer nur dicke, teils gelbe, teils bernsteinfarbene, teils graue

Schleimklumpen zum Vorschein kommen. Die chronisch entzündlichen Veränderungen der Schleimhaut, welche diese Absonderung unterhalten, scheinen ganz besonders hartnäckig sich der Rückbildung zu entziehen.

Dieselben festzustellen, ist bisher auch auf anatomischem Wege nicht gelungen. Wenn Zuckerkandl[228]) rückschliessend aus den Schleimhautbefunden sich das Bild von Empyem und Katarrh constuirt, so geschieht das rein willkürlich, wie durch die Harke'schen[1]) Befunde, bewiesen wird, da dieselbe sulzige Schwellung, die Z. beim chronischen Katarrh beschreibt, sich so und so oft auch bei der Anwesenheit reinen Eiter's vorfindet (Fälle 18, 22, 23, 35, 42, 44, 70, 76, 77 u. s. w.).

Endlich erschienen in meiner Beobachtung ausserordentlich schwer heilbar jene Empyme, welche unter dem Bilde der „Ozaena" sich abspielten. Die Bedingungen dafür sind mir noch unbekannt.

Nach diesen Darlegungen stellen sich mir die Indicationen für das ärztliche Eingreifen bei Kieferhöhlenempyemen folgendermassen dar:

Ist eine Zahnerkrankung nachweislich die Ursache der Eiterung, so ist von dem alveolus des extrahirten Zahnes aus die Höhle zu eröffnen. Wenn die Affection noch frisch und keine erhebliche Knochenerkrankung vorhanden ist, genügt es, eine einfache Anbohrung zu machen, von der aus Durchspülungen resp. Einpulverungen vorgenommen werden können. Doch sollte diese Art der Therapie nie länger als zwei bis drei Wochen ausgedehnt werden. Ist dann das Empyem nicht sicher geheilt, so liegen tiefere Veränderungen vor, die aufgesucht werden müssen.

Daraus folgt schon, dass dies Verhältnis die erste Indication zur breiten Eröffnung bildet.

Die zweite liegt in dem Vorhandensein von vornherein zu vermutender oder sichergestellter secundärer Veränderungen oben geschilderter Art.

Bei der Wahl des Ortes zur breiten Eröffnung ist wieder die Bedeutung desselben für die Gesichtspunkte unserer Therapie zu erwägen. Da der Hauptzweck der letzteren dauernde Trockenlegung der Höhle ist, sowie die Möglichkeit, die secundären Veränderungen ausgiebig zu beseitigen, so ist leicht verständlich der tiefste Punkt zu bevorzugen, mit besonderer Rücksicht darauf, ob zugleich von demselben aus die natürliche Oeffnung zur Gegenableitung zu benutzen und ob er genügend weit zur Innenbehandlung ist.

Unter diesen Gesichtspunkten bieten sich drei Stellen zur Auswahl dar:

Die eine wird öfters durch die natürlichen Verhältnisse beinahe aufgedrungen, es ist das der alveolus eines kranken Zahnes. Ist derselbe bereits durch Perforation oder infolge von Dehiscenz in Verbindung mit der Höhle, so muss ohne weiteres diese schon vorhandene Oeffnung zur weiteren Therapie verwendet werden. Ist der Durchbruch noch nicht erfolgt, so muss bei morschem, schon erkranktem Kieferknochen die Perforation vollends an dieser Stelle ausgeführt werden, da sonst der kranke Knochen doch nur nachteilig auf den Heilungsvorgang wirken würde.

Ist der Knochen des Alveolarfortsatzes gesund, dann hat man die freie Wahl zwischen diesem Punkt und der vorderen und der inneren Kieferhöhlenwand.

Nachteilig bei Eröffnung von einem alveolus aus bleibt immer das mögliche Eindringen von Infectionsträgern des Mundes, welches zu ständigem Tragen eines obturator oder sonstigen Verschlusses nötigt, daher ist diese Stelle bei freier Wahl zu verwerfen, so günstig sie sonst für den ständigen Ausfluss von Secret bei genügend grosser Oeffnung gelegen wäre.

Besondere Beachtung ist jedenfalls der verhältnismässigen Lage der Alveolen und der Kieferhöhle zu schenken, da man sonst einmal zu weit medial eingehend, in den unteren Nasengang, statt in die Höhle kommen kann.

Weiter kommt in Betracht die Eröffnung von der inneren Wand. (Der Zuckerkandl'sche Vorschlag vom mittleren Nasengang aus die natürliche Oeffnung im Knochen zu erweitern, ist wohl überall verworfen worden, denn man gewänne dadurch keinen tiefsten Punkt.)

Die Eröffnung der inneren Wand vom unteren Nasengange aus ist schon von dem 1780 verstorbenen englischen Chirurgen Gooch[229]) vorgenommen worden. Neuerdings hat sie bekanntlich Mikulicz[230]) wieder in die Therapie eingeführt und Krause dieselbe besonders empfohlen.

Dieser Methode ist jedoch der Vorwurf zu machen, dass sie in der Regel zu wenig Raum schafft, um eine andere Behandlung der Höhle als mit Durchspülungen resp. Einblasungen zu ermöglichen. Ein grosser Vorzug ist dagegen, dass diese Oeffnung mehr als alle anderen vor Eindringen von Infection geschützt ist, da sie unter denselben Bedingungen steht, wie eine accessorische natürliche Oeffnung.

Dieser Vorteil ist es auch, den ich mir einmal zu Nutzen machte, als es sich darum handelte, das Secret einer Kieferhöhle abzuleiten, deren natürliche Oeffnung verwachsen war.

Desprès[231]) berichtet, dass Demarquay eine Mundfistel der Kieferhöhle künstlich geschlossen hatte. Darauf erfolgte

und musste erfolgen eine Retention des Secretes der Höhle mit Auftreibung der Knochen, da offenbar die Fistel nur wegen eines Mangels der natürlichen Oeffnung bestehen konnte, und Demarquay sah sich genötigt, die Fistel wieder zu eröffnen und permanent zu drainiren resp. durchzuspülen.

Es empfiehlt sich, wie ich glaube, mehr ein anderes Vorgehen, wie in meiner

CXLII. Beobachtung.

Empyem der Kieferhöhle mit Verschluss der natürlichen Oeffnung. Anlegung einer dauernden Fistel im unteren Nasengange.

CXLII. Beobachtung.

Es handelt sich um ein 9jähriges Mädchen (s. auch S. 7), das mit eitrigem Ausfluss aus der rechten Kieferhöhle und Auftreibung der dieselbe deekenden Knochen behaftet war. Ich hatte vom alveolus eines kranken Zahnes aus eröffnet und durchgespült, als nach und nach dies immer schwerer wurde und zuletzt gar kein Wasser mehr in die Nase abfloss, auch wegen der Unmöglichkeit des Entweichen's von Luft neben der Röhre bald nicht mehr in die Höhle eindrang. Es hatte sich also die natürliche Nasenöffnung der Höhle verlegt, sehr wahrseheinlich hatte eine solche Verlegung schon vorher einmal bestanden und so durch Secretretention die Aufreibung producirt. — Wollte ich nun die Oeffnung im alveolus erweitern, so musste dauernd ein obturator getragen, jedenfalls aber permanent drainirt werden, wie im Demarquay'schen Falle.

Eben den letzteren Uebelstand wollte ich aber vermeiden und deswegen die künstliche Oeffnung möglichst ähnlich der natürlichen machen, nur ohne den Nachteil, den letztere bietet, dass sie nämlich zu hoch über dem Grunde liegt. Daher legte ich sie im unteren Nasengange an der von Mikulicz gewählten Stelle an. Dabei lernte ich erst recht die Schwierigkeit schätzen, an dieser Stelle eine genügend grosse Oeffnung dauernd zu erhalten. Zunächst hatte ich mit einem ziemlich breiten Meissel ein Loch durchgebrochen, aber schon naeh vier Tagen war dasselbe wieder so stark zugewachsen, dass es mit galvanokaustischem Brenner wieder aufgeschlossen werden musste. Unter fortwährenden Bemühungen, es offen zu halten, verstrichen drei Monate, bis es wieder heillos zugewachsen war.

Erst, nachdem ich dann nochmals in Narkose ein ungefähr 1 cm langes und 0,5 cm hohes Loch aus den Knochen herausgemeisselt und die Knochenstücke entfernt hatte, hörte die Tendenz zum schnellen Wiederzuwachsen auf und das Loch ist, wenn auch später wieder bedeutend verengt, bis heute offen geblieben, so dass kein Eiter sich mehr verhalten konnte und die Auftreibung des Knochen's ebenfalls zurückging.

Zur Behandlung des Empyem's habe ich die Methode nur zweimal angewandt, mit grossem Missvergnügen, da das jedesmalige Wiederaufsuchen der Oeffnung höchst mühselig ist. Ich bin ganz von dieser Methode zurückgekommen und möchte sie nur, so wie ich sie auch als solchen angewendet habe, als Notbehelf gelten lassen, wenn man durch äussere Umstände davon abgehalten ist, eine bessere anzuwenden. —

Dass auf diesem Wege gelegentlich einmal, wie Heymann[232]) fand, die Höhle gar nicht erreicht werden kann, ist ein Uebelstand, der sich auch bei jedem anderen Wege zeigen könnte.

Uebrigens käme er hauptsächlich für die Probepunction in Betracht, wo er mir wenigstens noch nie Beschwerden bereitet hat.

Der dritte Weg ist der durch die Vorderwand der Höhle in der fossa canina resp. unter dem Vorderende des Jochbogens.

Dieser Weg ist zuerst durch Lamorier[233]) eingeschlagen worden, der die Höhle über dem dritten Backzahn durch eine kleinfingerdicke Oeffnung freilegte. Später hat Desault und auch Ziem die Methode wieder angewandt und in neuester Zeit ist es Küster[234]) vorbehalten gewesen, sie wieder zu Ehren zu bringen, da er damit die Tamponade mit Jodoformgaze verband. Zur selben Zeit, als seine Veröffentlichung darüber erschien, hatte ich ohne Wissen davon ebenfalls eine gleiche Behandlung des Antrumempyem's bei zwei Fällen bereits mit dem besten Erfolge ausgeführt. Anlass zu diesem Vorgehen hatte ich genommen einerseits aus der Fruchtlosigkeit der Durchspülungen durch eine enge Oeffnung, anderseits aus dem schon obenerwähnten Fall von Eröffnung der Kieferhöhle durch einen Hufschlag. Ich sah, dass hier der breiteste, freieste Eingang möglich. Während aber in diesem Fall, sowie bei der Lamorier'schen Perforation, das Loch über dem zweiten und dritten Backzahn lag, habe ich ebenso wie Küster die Oeffnung über dem ersten Backzahn resp. zweiten bicuspis angelegt.

Die Priorität der Wiederaufdeckung gebührt jedoch unzweifelhaft Küster, und ich weiche in meinem Verfahren nur insoferne von ihm ab, als ich kein so grosses Stück herausnehme. Küster macht die Oeffnung kleinfingerdick, das heisst so gross, dass er die Höhle mit dem kleinen Finger abtasten kann, da er dies im Interesse der Entfernung alles krankhaften für notwendig hält. Der Nachtheil davon ist, „dass die Patienten zuweilen ihr ganzes Leben lang einen offenen Zugang zur Kieferhöhle behalten", der dann durch einen Obturator verschlossen werden muss. Ich habe eine so grosse Oeffnung nicht für nötig befunden, es genügt mir, dieselbe so weit anzulegen, dass ich bequem mit einem scharfen Löffel die ganze Höhle abtasten und nach der Blutstillung übersehen, eventuell auskratzen kann.

Dazu reicht aber bereits ein Loch von 8 bis 10 mm Quadrat. Dieses verkleinert sich, wenn nicht künstlich offen gehalten, rapid und ich habe daher niemals Eindringen von Speisen oder Getränken erlebt, auch ist die Oeffnung immer ganz zugeheilt. —

Ich führe die Operation in folgender Weise aus: Ein oder zwei feste Tupfer werden zwischen Wange und Zähnen nach hinten fest eingeschoben, um die Blutung aufzufangen. Unter Cocaïnanästhesie oder in Chloroformnarkose wird von einem Assistenten die Ober-

lippe im Mundwinkel der betreffenden Seite mittels eines stählernen Augenlidhalter's (Fig. 14, Taf. II) emporgehalten. Es bildet sich dabei eine Falte der Oberkieferschleimhaut über der Lücke zwischen 2. buccalis und 1. molaris. Diese wird durch einen Horizontalschnitt bis auf das Periost durchnitten, der obere Lappen mit spitzem Doppelhaken nach oben gezogen und sogleich mittels eines 6 mm breiten Meissels der Durchschlag und zwar zuerst senkrecht begonnen. An den ersten Durchschlag werden drei weitere in der Weise angefügt, dass jeder im rechten Winkel ⌐ zum vorhergehenden steht und damit ein vollständiges Quadrat aus der Vorderwand herausgebrochen. Besonders brauchbar hat sich mir ein vorn schräg abgeschnittener Meissel erwiesen. (Fig. 13, Taf. II.)

Dann wird mit einem entsprechend grossen scharfen Löffel (nach Volkmann) sondirt, cariöse Stellen und Granulationen ausgekratzt, (wobei eventuell ein abgebogener Löffel, (Fig. 6, Taf. II) zu Hilfe genommen werden muss, um eine etwa vorhandene Alveolarbucht gründlich reinigen zu können), und sogleich mit einem genügend langen 2 cm. breiten Streifen von Dermatolgaze fest tamponirt. Dieser wird am Knochenrand abgeschnitten und noch ein kleiner Gazepfropf direct in die Mündung vorgelegt und unter der Oberlippe eingepresst. Die Auskratzung des sinus muss mit der grössten Geschwindigkeit ausgeführt werden, da die Blutung hierbei meist sehr stark, oft ganz enorm ist. (Dermatolgaze ist der jodoformirten vorzuziehen wegen des appetitverderbenden Geschmackes der letzteren.)

(Man wird fragen, ob nicht einer derartig eingreifenden, oft nur in Narkose möglichen und trotz exacter Ausführung immerhin Blutverlust verursachenden Operation eine einfachere, wie die blosse Durchlöcherung des Knochen's an der Vorderwand oder im unteren Nasengang vorzuziehen sei. Das ist entschieden zu verneinen. Die Hauptrücksicht bei der Wahl einer Operationsmethode muss immer der wirkliche Nutzen für den Patienten, nicht die Bequemlichkeit oder Annehmlichkeit für denselben bilden. Es ist nun ein Grundzug specialistischen Strebens, grosse Operationen möglichst durch Erfindung mehr oder weniger sinnreicher Methoden zu vermeiden, durch welche verborgene Höhlen des Körpers ohne grosse Oberflächenverwundungen zugänglich werden. Das ist gewiss nur zu loben, darf aber nicht so weit gehen, dass man dabei Vorteile aufgibt, die eben nur durch eine grössere Operation mit breiterer Eröffnung einer Höhle gewonnen werden können. Ich habe einen ähnlichen Standpunkt schon für die Behandlung gewisser Kehlkopfgeschwülste und für die schweren Stirnhöhleneiterungen vertreten[13]) und fremde wie eigene Erfahrungen über die Be-

schaffenheit der Kieferhöhle bei längerer Erkrankung haben mich in demselben nur bestärkt. Veränderungen, wie sie oben beschrieben worden sind, müssen direct beseitigt werden, wenn sie nicht fortdauernd oder im besten Falle unverhältnismässig lange Zeit die Eiterung weiter unterhalten sollen, und das kann nur geschehen, wenn eine breite Eröffnung vorausgegangen ist.)

Nachdem die Eröffnung der Höhle vollzogen und etwa notwendige Ausräumungen von Granulationen, Nekrosen etc. beendigt sind, handelt es sich noch um die Nachbehandlung.

Die Gazetamponade ist zunächst immer bei breiter Eröffnung anzuwenden, schon der Blutstillung wegen.

Den Tampon lasse ich ein bis drei Tage liegen, dann wird derselbe entfernt und die jetzt trockene Höhle mittels reflectirten Lichtes genau inspicirt. Ist noch etwas krankhaftes da, so kann es jetzt noch auf's sicherste und bequemste entdeckt und mittels Schlinge oder Löffel entfernt werden. Ist dies beendet, so wird die Öffnung nur noch einige Tage hindurch mit kleineren öfters zu wechselnden Gazestreifen gegen Mundinfection geschützt, auch sofort mit Ausspülungen begonnen.

Musste eine grössere Öffnung gemacht werden, die wie bei Küster dauernde Verbindung mit dem Munde befürchten lässt, so habe ich mit Erfolg am dritten oder vierten Tage eine Secundärnaht der seitlichen Wundteile angelegt. Uebrigens ist dieses Offenbleiben nur dann zu fürchten, wenn man die Tamponade lange fortsetzt.

Bei rasch heilenden Fällen, das heisst, wenn nach dem ersten Tampon die Höhle schon trocken bleibt, darf man die tägliche Beaufsichtigung nicht unterlassen, bis die Oeffnung, nach mehrtägiger constatirter Trockenheit der Höhle, sicher verheilt ist, damit keine Reïnfection eintritt. Auch empfiehlt sich zur Vermeidung letzterer in diesen Tagen die Oeffnung gar nicht mehr, auch nicht durch den kürzesten Gazestreifen, zu verstopfen, sondern nur einen solchen oder etwas Watte zwischen Zahnfleisch und Oberlippe einzulegen, da letztere dann durch ihren Eigendruck einen vollkommen sicheren Abschluss bewirkt.

Ist nicht in so kurzer Zeit schon Heilung erfolgt, so ist weiterhin die möglichste Entlastung der Höhle von Secret nötig. Eine ständige Ableitung desselben durch Gummidrains, nach Küster, hat sich mir nicht als praktisch erwiesen, da dieselben sich bald durch die flockigen Gerinnsel verstopfen und reizend sowohl auf die Innenwand der Höhle als auch auf die Mundschleimhaut wirkten. Ich habe dieselben daher bald wieder aufgegeben.

Unbedingt gute Dienste leisten dagegen die Ausspülungen. Durch diese ist die Höhle immer rein zu bekommen.

Reste der Flüssigkeit müssen durch tüchtiges Ausblasen mittels eines Ballon's hinausgeschafft werden. Dass eine Desinfectionswirkung durch antiseptische Lösungen rein illusorisch ist, habe ich schon oben bemerkt. Oft besteht ein langandauernder Folgekatarrh, den man am besten mit reinen Ausspülungen oder Anwendung von Adstringentien, wie Alaun oder Höllenstein in schwachen Lösungen bekämpft. Da Lösungen ersteren Stoffes durch Schleim, den sie gerinnen machen, unwirksam, die letzteren durch nicht destillirtes Wasser zu Chlorsilber umgewandelt werden, so hat vor deren Anwendung zuerst eine Ausspülung, dann noch Ausblasung zur Herstellung vollkommener Trockenheit zu erfolgen.

Schädigung des Geruchsinnes, wovon Walb[143]) erzählt, habe ich dabei noch nie erlebt.

Zur Ausspülung unerlässlich halte ich die auf Tafel II, Fig. 12 abgebildeten Röhren mit allseitigem Strahl, da nur durch diese alle Buchten gleichmässig ausgespült werden.

Man muss ferner während der Ausspülung selbst die Röhre bald vor — bald zurückziehen, um so möglichst alle Teile der Wand zu treffen. Auch darf dieselbe nicht zu tief eingeführt werden: wir haben mehrmals erlebt, dass die Spitze durch das ostium maxillare in die Nase zu liegen kam, so dass immer nur letztere anstatt der Höhle gereinigt wurde. Die Erkenntnis dieses Umstandes hat unsere Verwunderung über die Renitenz der betreffenden Processe entschieden vermindert.

An derweitige medicamentöse Behandlung, mit desinficirenden Pulvern, hat sich mir in längerem Gebrauche als wesentlich wirkungslos ergeben, auch die Jodoformirung mittels Jodoformäther habe ich infolgedessen wieder ganz aufgegeben.

Zu den Ausspülungen, die ein- bis dreimal täglich zu erfolgen haben, lasse ich gekochtes Wasser mit der alkalischen Pulverlösung (s. S. 149) verwenden. —

Die weitaus überwiegende Anzahl der unterkommenden Fälle heilt unter dieser Behandlung.

Trotzdem sind mir und, wie ich weiss, auch anderen Beobachtern Fälle bekannt, in denen sich keine Tendenz zur Verminderung des Secretes zeigte. Obgleich bei derartigen Vorkommnissen nicht genug zu warnen ist vor der Möglichkeit, andere Eiterquellen, besonders solche, die ständig die Kieferhöhle weiter inficiren, übersehen zu haben, (und ich spreche da aus mehrfacher Erfahrung), giebt es in der That Affectionen der Höhle, welche sich vollkommen obstinat verhalten.

Sind solche mit sehr heftigen Beschwerden vorhanden, was mir aber nur einmal vorgekommen ist, (überhaupt pflegen

ja, auch bei zögernder Heilung, die Beschwerden überall bei pneumatischen Höhleneiterungen der blossen Eröffnung zu weichen), dann, aber nur dann käme die von Jansen [61]) vorgeschlagene und unterschiedslos ausgeführte Verödung der Höhle durch Abtragung der Gesamtvorderwand derselben in Betracht. Nur diese Umstände oder weitest reichende Zerstörungen der Knochen (s. o. S. 120) würden eine derartige Verstümmelung rechtfertigen, während dieselbe regelmässig auszuführen der Umstand verbietet, dass die Mehrzahl der Empyeme der breiten Eröffnung etc. weicht und zwar dauernd weicht, (wie mir dies Controlen nach einem halben bis zu drei Jahren bestätigen), einzelne sogar durch einfache Anbohrung und Ausspülung geheilt werden können.

Sind keine Beschwerden vorhanden, ist die Secretion dabei vorwiegend schleimig und tritt trotzdem gar kein Nachlass derselben nach langer Zeit ein, so würde ich immer noch vorziehen, in der fossa canina noch einmal breit, etwa im Umfang eines Quadrates von $1^1/_2$ cm Seite, aufzumeisseln und nach sorgfältiger Blutstillung durch zweitägige Tamponade das Innere nochmals mittels directer Beleuchtung zu inspiciren. Ich kann mich der durch Erfahrungen gestützten Vermutung nicht entschlagen, dass in solchen Fällen nicht genügend beseitigte circumscripte Veränderungen den Process unterhalten, (s. o. S. 23), die man dann leicht auffinden und beseitigen kann. Auch hier wäre eventuell Secundärnat anzulegen.

Im übrigen ist gerade bei der Behandlung der chronischen Kieferhöhleneiterung auf das dringendste vor schematischem Vorgehen zu warnen. Freier Abfluss des Eiter's und Beseitigung der zu Grunde liegenden, sowie der den Heilungsverlauf beeinträchtigenden secundären Veränderungen sind und bleiben die immer ins Auge zu fassenden Ziele, die aber je nach der Beschaffenheit der Verhältnisse bald auf diesem, bald auf jenem Wege besser zu erreichen sind.

Den Vorteil einer oder der anderen Methode für die Heilung zu erwägen, ist nur für den Einzelfall erlaubt, unbedingte Allgemeingiltigkeit hat überhaupt in der Medicin kein Verfahren zu beanspruchen. Das aber ist sicher, dass man mit jeder Methode Miserfolge erzielen kann.

Die Hände geistloser Nachahmer machen das Dichterwort wahr: „Vernunft wird Unsinn, Wohltat Plage“ und gerade auf dem eben erörterten Gebiete haben wir dafür schreckbare Beispiele erlebt. Jodoformgazetamponade, durch Jahre lang dem Patienten selbst zur Anwendung vorgeschrieben, in der Form, dass ein etwa 15 cm langer Gazestreifen von demselben täglich mühsamst eingezwängt werden musste; ebensolche ein halbes Jahr fortgesetzt durch die minimale Oeffnung einer Höhle, deren na-

türliche Oeffnung verwachsen war: Röhrendrainage, bei welcher ein förmlicher Kamin von Granulationen innerhalb der Höhlen um die Röhren herumgewachsen war, so dass in den dadurch erst frisch gebildeten Buchten fötidester Eiter sich fortwährend sammelte, das sind hiefür bezeichnende Erlebnisse an Patienten, die aus chirurgischen Händen stammten. Damit will ich aber nicht etwa sagen, dass wir Rhinologen bessere Menschen wären: peccatur intra et extra nares.

Uebrigens würde jede Art der Behandlung unwirksam bleiben, wenn nicht zugleich die ausserhalb der Höhle liegenden ursächlichen oder secundären Veränderungen berücksichtigt würden. Der Beschaffenheit der Zähne kann gar nicht genug Aufmerksamkeit geschenkt werden; auch scheinbar gesunde, welchen genaueste zahnärztliche Untersuchung nichts pathologisches zuschreiben konnte, haben wir den Eiterungsprocess unterhalten sehen, da schliesslich doch das Vorhandensein geringfügiger Veränderungen sich herausstellte, welche zu beseitigen genügte, um sofort die trotz breiter Eröffnung andauernde fötide Absonderung zu coupiren. Auch blosse Kronenerkrankungen genügen nach meiner Erfahrung schon, um auf die Nachbarschaft reizend zu wirken: daher lieber einmal sogar einen scheinbar gesunden Zahn opfern, als sich und die Patienten fruchtlos weiter quälen.

Ferner ist unerlässlich die vollkommene Freilegung der nasalen Oeffnung, sei deren Abschluss durch Geschwulstbildung resp. Muschelschwellung oder durch Verwachsung bedingt: die Natur einer auch in der Norm secernirenden Höhle, deren Absonderung aber selbst nach der Ausheilung einer Eiterung immer noch leichter zur Vermehrung neigen wird, als unter normalen Verhältnissen, bedingt dies von selbst, abgesehen davon, dass wir in einer starrwandigen Höhle, solange deren lumen erhalten bleibt, ohne Gegenöffnung nie auf sichere Inhaltsentfernung rechnen dürfen.

Endlich ist auf das Vorhandensein und die Beseitigung benachbarter, etwa die Höhle inficirender Eiterherde, (Siebbein- und Stirnhöhleneiterungen), welche nachgewiesermassen einen Eiterungsprocess in derselben unterhalten können, auf's sorgfältigste Bedacht zu nehmen.

Keine dieser Massnahmen ist erlässlich.

Die Behandlungsresultate sind, entsprechend der überaus vielseitigen pathologischen Dignität der Fälle, welche am Lebenden aufzuklären erst neuerdings durch Anwendung der oben (S. 207) geschilderten Nachinspection gelungen ist, nicht ohne weiters statistisch zu verwerten. Insbesondere gilt dies noch für diejenigen Fälle, welche Complicationen mit anderen Höhleneiterungen aufweisen.

Da nun bei meinen Fällen infolge dieser Complicationen es häufig nicht möglich gewesen ist, zu bestimmter Zeit die Ausheilung gerade einer der behandelten Höhlen festzustellen, verzichte ich lieber ganz auf die bestimmte Fixirung der Zeitdauer, innerhalb derer die Heilung zu Stande gekommen ist und wie sie Killian[39]) ja sogar nach Anzahl der Tage berechnet hat. Im allgemeinen schwankte sie bei meinen Fällen zwischen 8 Tagen und $^3/_4$ Jahr.

Eine Casuistik glaube ich bei der überreichen Fülle derselben in der Literatur mir um so eher ersparen zu können, als die obigen Auseinandersetzungen, sowie die Bemerkungen in den Krankheitsgeschichten der complicirten Fälle genügen dürften, um die ungemeine Verschiedenartigkeit des in Betracht kommenden Material's zu illustriren.

F. Die Eiterungen der Siebbeinzellen.

bedürfen einer eingehenderen Erörterung ihrer Entstehung und des Verlaufes, da besonders durch Woakes'[146]) Schilderungen ein mystischer Zug sich in die Pathologie dieser Höhlen eingeschlichen hat, welcher sogar zum Zweifel an den blossen Tatsachen Anlass gab.

Meine auf vielfache klinische und anatomische Beobachtung gestützte Erfahrung über diesen Punkt ist die, dass die Empyeme des Siebbein's, wie die aller anderen Nebenhöhlen in erster Linie Erkrankungen der Schleimhaut darstellen, die entweder isolirt oder gemeinsam mit Erkrankungen benachbarter Hohlräume, oft von solchen abhängig, auftreten. Dass jede Form derselben mit vermehrter Secretion einhergehen muss, ist bekannt. Wird dabei durch die mit der Entzündung verknüpfte Schwellung eine Verstopfung der natürlichen Ausführungsöffnungen herbeigeführt, so muss dies zur Retention der abgesonderten Massen führen. Die Folgen dieses Ereignisses können verschieden sein. Ist die Heftigkeit der Infection nur gering, so wird die zurückgehaltene Secretmasse in langsamem Wachsen sich darauf beschränken, allmählig den Binnenraum durch Druck zu erweitern und so, (genau wie bei Cystenbildungen,) das Bild dessen zu schaffen, was man, soweit es endonasal erschien, rein semiotisch als Knochenblasen bezeichnet hat, was ich aber nach Inhalt und Entstehung als geschlossenes Empyem zu bezeichnen vorziehe. Auch jene nach aussen sichtbar werdende Erweiterung, welche man als Ektasie des Siebbeinlabyrinthes beschrieben hat, fällt unter dieselbe Rubrik. Dass diese geschlossene Ansammlung wiederum durch Sprengung resp. Erweichung der den Abfluss behindernden Verwachsungen der Ostien oder durch Durchbrechen der knöchernen Wandungen sich mit der Aussenwelt in Verbindung zu setzen vermag, ist klar. In diesem Falle würde daraus ein offenes Empyem werden, welches, bei Durchbruch auf die Körperoberfläche, sich den Orbital- resp. Gesichtsabcessen anreihen würde oder bei Abfluss nach dem Naseninnern das Bild des latenten Empyem's darböte.

Dass letzteres auch primär dadurch entsteht, dass entzünd-

liches Secret der Binnenschleimhaut ständig durch die offen bleibenden normalen Ostien entleert wird, liegt natürlich ebenfalls nicht nur im Bereich der Möglichkeit, sondern stellt sogar den weiters häufigeren Befund dar.

Anderseits müssen wir erwarten, auch Combinationen dieser verschiedenen Vorgänge zu treffen und sehen uns hierin auch nicht getäuscht. Ich habe in eiternden Siebbeinlabyrinthen zugleich auch stark erweiterte Zellen gefunden, teilweise bis zum septum hinreichend und mit demselben verwachsen, so dass, im Bereiche des hinteren Teiles der Nase, sogar einigemale das Bild knöcherner Choanenatresie entstand.

Dass eine abgeschlossene Eiteransammlung grossen Einfluss auf die knöchernen Wände üben, dieselben auch corrodiren kann, ist ebenso plausibel als erwiesen. Nicht so notwendig müsste dies bei freiem Abfluss des Secretes erscheinen. Doch dürfen wir nicht vergessen, dass die Verhältnisse gerade in dieser Richtung ausserordentlich schwanken. Heute bestehende Wegsamkeit kann erst gestern sich hergestellt haben oder morgen bereits nicht mehr existiren und es können so Folgen einer Retention sich zeigen, wenn letztere selbst nicht mehr vorhanden ist. Aber auch ohne diese vermögen Ernährungsstörungen durch Heftigkeit der Infection oder, langsamerer Natur, durch Gefässveränderungen entweder rasch oder allmälig Zerstörungen bedingen, welche sich uns als Geschwürsbildung an Weichteilen oder Knochen oder sogar als vollendete Nekrosen darstellen werden. Sichere Befunde der Art sind oben (S. 29) aufgeführt worden und finden sich noch in nachfolgender Darstellung.

Dass ausserdem reactive Wucherungen von mitunter excessivem Massstabe in Form von partiellen oder totalen Schleimhautgeschwülsten auftreten, ist nachgerade bekannt genug. Dieselben stellen sogar die gewöhnlichste Begleiterscheinung der Empyeme dar.

Wo der Knochen erkrankt, haben wir bisher keinen Anlass, dies anders als von seiner Oberfläche her geschehend zu betrachten. Eine primäre Erkrankung des Knochen's, wie Woakes sie annimmt, ist durch nichts begründet, auch wenn sie scheinbar central auftritt, da die ernährenden Gefässe auch durch den Oberflächenprocess obliterirt werden. Die secundäre Natur der Arrosion des die Zellen selbst begrenzenden Knochen's erhellt aus dem Präparat der X. Beobachtung (S. 29).

Dass schliesslich jede Form der Eiterung im Siebbein ohne Weichteil- oder Knochenzerstörung verlaufen kann, ist sicher.

Haben wir sonach erkannt, dass die verschiedenen Formen des Empyem's wohl in einander übergehen können, daher nicht immer streng zu scheiden sind, so bedingt doch die verschiedene

klinische Dignität der zeitweiligen Erscheinungsform eine Einteilung, wie sie oben gekennzeichnet, in folgendem festzuhalten.

I. Das geschlossene Siebbeinempyem.

besteht in einer Ansammlung von Eiter innerhalb einer oder mehrerer Zellen, ohne Communication mit der Aussenwelt. Es ist nicht unwahrscheinlich, dass dasselbe häufig, in ähnlicher Weise wie das geschlossene Empyem der Kieferhöhle, (bei dem es zur Erweiterung der Wände kommt), auf einer Cystenbildung beruht. Dies wird noch wahrscheinlicher, wenn man in Betracht zieht, dass in der Mehrzahl der bisher bekannten Fälle von blasigen Erweiterungen der Siebbeinhohlräume sich Schleimansammlungen gefunden haben, die möglicherweise erst später in Eiter resp. Jauche übergegangen wären. Solche Fälle sind auch früher als Empyem beschrieben worden, ohne dass doch Eiter vorgelegen hätte.

Folgende zwei Beobachtungen dürften dagegen die ersten sein, in denen eine Ansammlung von reinem Eiter in einem abgeschlossenen Hohlraum des Siebbeins constatirt wurde.

CXLIII. — CXLIV. Beobachtung. Eine 45jährige Frau suchte Hilfe wegen einer mehrere Jahre bestehenden Verstopfung der linken Nasenseite. Diese war in der Tiefe fast vollkommen verlegt durch einen kugeligen grauweissen etwas unebenen und daher mattglänzenden tumor von etwa Haselnussgrösse, der der mittleren Muschel aufsass und unter der brüchigen Schleimhaut sehr derbe Consistenz darbot. Mit der galvanokaustischen Schlinge konnte er gefasst und abgetragen werden. Unmittelbar darnach entleerte sich eine grosse Menge, etwa eine halbe Teetasse voll, grauen äusserst foetiden Eiter's. Unter dem Mikroskop erwies sich derselbe nur aus formlosem detritus und Bakterien zusammengesetzt. Die Höhle, aus der diese Jauche gestürzt war, entsprach der vordersten, stark ektasirten Siebbeinzelle.

Ohne weitere Therapie und ohne dass noch mehr secernirt worden wäre, trat dauernde Heilung ein, wie noch durch spätere Besichtigung constatirt wurde.

Der zweite Fall betrifft eine 37jährige Dame und ist unter „Ozaena" bereits angeführt worden. Die im übrigen, wie schon geschildert, atrophische Nase war verlegt durch eine kugelige Verbreiterung der mittleren Muschel, von blassrotem Aussehen, leicht gekörnter Oberfläche und derber Resistenz. Erst nach Abtragung der oberflächlichen, sehr dicken Hypertrophieen war es gelungen, nachzuweisen, dass der tumor aus Knochensubstanz bestand. Nach Durchbohrung dieser kam man in eine abgeschlossene, stinkenden Eiter enthaltende Höhle, die sich als Ektasie des Siebbeinlabyrinthes erwies. Die gleichartige Gechwulst der rechten Seite war bereits durch Usur ihrer medianen Partie am septum, jedoch ungenügend, geöffnet und bedurfte späterhin noch geeigneter Behandlung.

Die früher in der Literatur als Knochenblasen resp. Empyeme der mittleren Muschel beschriebenen Fälle decken sich mit diesen Befunden inbezug auf ihre Erscheinung, nicht aber auf den Inhalt der Hohlräume. Entweder (wie bei Glasemacher[235]), Schäffer[81]) und Zuckerkandl[236]) handelte es sich

um leere Höhlen, oder dieselben waren nur mit Schleim angefüllt, sind also als Mucokele, nicht als Empyeme zu bezeichnen. (Neuerdings hat Schäffer[237]) ebenfalls über eitergefüllte Knochenblasen berichtet und somit meine obigen Befunde bestätigt.) Hierher gehören auch die von Mackenzie[238]) angeführten, im Museum des St. Thomas-Hospital's aufbewahrten zwei Exemplare von Schleimansammlung in den Siebbeinzellen, welche, (es ist das von Berger und Tyrman[161]) und nach diesen von Zuckerkandl falsch citirt worden) nach seiner Vermutung im Leben das Aussehen von Schleimpolypen vorgetäuscht haben würden. Ferner sind solche Fälle von Hulke, Braynard, Ewetzky, Langenbeck beschrieben und können in ausführlicher Beschreibung bei Berger und Tyrman nachgelesen werden. (Ueber einen ebendort erwähnten Fall [73]) und Vincentiis ist ein ausreichender Bericht bei Baasnevor zu finden.) Zwei weitere dort angeführte von Schuh und Knapp sind nicht mit genügender Sicherheit zu identificiren, es hat sich scheinbar nur um Orbitalcysten gehandelt. Die Fälle von Bayer[239]) und Greville Macdonald[42]) gehören ebenfalls unter diese Kategorie. (Neuerdings hat sich die Literatur über „Knochenblasen" bedeutend vermehrt, ohne neues zu bringen.)

Der letztere Autor führt die Entstehung dieser von ihm an vier Fällen beobachteten Erscheinung auf eine „osteophytische Perichondritis" (?), durch die der freie Rand der mittleren Muschel bis zum Contact mit der Muschelbasis wachsend mit dieser einen Hohlraum einschliessen sollte, in dem sich dann Secret ansammelt; eine Erklärung, die auf eine fruchtbare Phantasie des Autor's schliessen lässt.

Endlich hat Schech[84]) einen Fall veröffentlicht, bei dem sich in einer starken Ektasie der mittleren Muschel „schleimigeitrige Flüssigkeit" vorfand, wie es scheint ein Uebergang von Mucokele in Empyem.

Da die erstere Erkrankung, von der ich übrigens ebenfalls mehrere Beobachtungen besitze, nicht stricte zum vorliegenden Thema gehört, muss ich mir ein weiteres Eingehen auf dieselbe versagen. —

Die Behandlung des geschlossenen Empyem's ist, wie aus obigem hervorgeht, sehr einfach. Die breite Eröffnung mit galvanokaustischem Brenner oder mit der Knochenzange, bei prominenter Geschwulst die Abtragung derselben mit kalter oder heisser Schlinge, genügen, um rasche Heilung herbeizuführen.

II. Das offene Siebbeinempyem.

oder, wenn man lieber will, die mit der Aussenwelt communicirende Eiterung in den Siebbeinzellen, (obgleich der Name „Empyem" seit seiner Anwendung für die Kieferhöhle auch für halb offene Hohlräume Geltung beanspruchen darf), kommt ungleich häufiger zur Beobachtnug, obgleich es beiweitem nicht so oft constatirt wird, als es vorhanden ist.

Bis vor wenigen Jahren kannte man von Siebbeinerkrankungen sogar nur diejenigen, die entweder auf dem Sectionstische sich darstellten oder durch Durchbruch nach aussen als

a) manifestes Empyem

sich aufdringlich genug bemerklich machten.

Die älteste Beobachtung, über die wir in letzterer Beziehung verfügen, stammt von Sonnenburg[240]) aus dem Jahre 1877. Dieser berichtetete über zwei Fälle von acuter Orbitalphlegmone, (wegen der Spärlichkeit der Befunde sollen hier auch die acuten Eiterungen des Siebbein's referirt werden), welche er auf primäre Herde in der Nase zurückführen zu sollen glaubte. Beidemale war im Verlaufe weniger Tage ein bretthartes Infiltrat der intraorbitalen Gewebe entstanden und im zweiten hatte sich nach tiefen Incisionen etwas Eiter aus diesem Infiltrat entleert, worauf am nächsten Morgen auch eine geringe Menge stinkenden Eiter's durch die Nase abfloss. Nähere Untersuchung mangelt leider, doch dürfte die Annahme Sonnenburg's über den Ursprung zu Recht bestehen.

Es folgen dann die bereits referirten Fälle von Schäfer und Hartmann. (s. S. 129 u. 29.) Auch hier erfolgte der Durchbruch nach der orbita, ebenso wie in dem nächsten Fall von Vermyne,[241]) (wohl identisch mit dem von Berger und Tyrman als „Vernujne", S. 12 und 14, citirten), bei dem ein elf Jahre bestandener „retronasaler Process" (wahrscheinlicher wohl eine Keilbeinhöhlenerkrankung), zu einer Vorwölbung am inneren Augenwinkel, die eröffnet werden musste, führte.

Gleichen Weg nahmen die Empyeme in den Berichten von Bull[16]) und Jeaffreson.[6])

Ersterer sah im inneren rechten Augenwinkel sich einen Abscess eröffnen, der vorher den bulbus nach aussen und unten dislocirt hatte. Vorausgegangen waren dumpfe über ein Jahr bestehende Schmerzen. Die Abscesshöhle communicirte mit der rechten Nasenseite, durch die Eiter und Spülwasser abfloss, und war mit Osteophyten ausgekleidet. Nach vier Monaten trat Heilung ein.

Letzterer Autor berichtet über drei derartige Fälle, deren zwei nach Scharlach entstanden waren.

In einem bestand linksseitiger exophthalmos nach aussen und chemosis. Eine Incision an der Innenseite des bulbus blieb erfolglos, dagegen fühlte der eingeführte Finger den Knochen der Innenwand der orbita verdünnt bis zur Crepitation. Eine Incision durch denselben entleerte sehr foetiden Eiter. Die Heilung trat rapid ein.

Im zweiten Fall trat in der Reconvalescenz plötzlich Schüttelfrost, Fieber, Kopfschmerz und andere cerebrale Symptome auf. Einige Tage darauf hatte sich rechts exophthalmos mit Amaurose und beiderseitiger Opticusneuritis ausgebildet. Eine tiefe Incision an der Innenseite des rechten Bulbus entleerte Eiter, dem bei Druck auf das linke Auge weiterer nachfolgte. Darauf wurde auch links incidirt und eine Communication beider Abcesse nachgewiesen. Nach 24 Stunden waren alle gefährlichen Symptome verschwunden, auch das Gesicht wiedergekehrt. Doch dauerte es immerhin noch zehn Monate bis zur vollständigen Heilung.

Die dritte Mitteilung betrifft eine Dame, welche nach Erkältung (?) Schmerz im rechten Auge mit exophthalmos bekommen hatte. Aus einem Einschnitt im oberen Orbitalteile unter dem Lid kam Eiter, dabei war besonders der hintere obere Teil der orbita extensiv nekrotisch. Später traten wieder acute Symptome auf, die auf ein neu entstandenes Empyem in der Stirnhöhle zurückzuführen waren und zur Eröffnung dieser und der enucleatio bulbi Anlass gaben. Im Laufe der nächsten vier Jahre traten Abstossungen nekrotischer Partieen der orbita ein und der Process war zur Zeit des Berichtes noch nicht beendet.

Endlich gehört noch hieher ein chronisches, auf traumatischem Wege entstandenes Empyem, von Baasner[73]) (s. o. S. 131.)

Auch ist die Beobachtung von Thudichum[242]) heranzuziehen, der in einem Vortrage erwähnte, mehrere schwere Fälle von Abscess der Siebbeinzellen gesehen zu haben, die sich entweder in die Nase oder am oberen Augenlide resp. unterhalb des canthus internus in die orbita öffneten. Leider fehlen alle Details in dem Berichte, so dass auch hier nichts weiter darüber mitgeteilt werden kann. Jedenfalls sind die Fälle ziemlich identisch mit den eben geschilderten.

Es ist kein Zweifel, dass in manchen Fällen zwischen Mucokele, geschlossenem latentem Empyem und offenem Empyem, mit Durchbruch nach aussen oder nach innen, kein principieller Unterschied zu machen sein wird, indem sehr wahrscheinlich eine jede dieser Formen dem jeweiligen stadium eines einzigen fortschreitenden Processes entsprechen kann. Andrerseits wird auch manche Entzündung der Siebbeinzellen in ihrem ganzen Verlaufe eine der geschilderten Formen beibehalten können, so dass im Zusammenhalt mit den eigentümlichen für die Diagnose und Prognose besonders wichtigen Erscheinungen, wie sie jedes stadium resp. jede Form der jeweiligen Entzündung bietet, die obige Einteilung geboten schien.

Ich erwähnte schon, dass Mucokele sich in einen geschlossenen Abscess verwandeln kann; ebenso geht aus der Lectüre der eben geschilderten Fälle hervor, dass ein schon nach innen, aber unvollkommen eröffnetes Empyem noch den Weg nach

aussen suchen kann, während in anderen Fällen letzterer Durchbruch primär stattfindet.

Aber die jeweilige Form der Entzündung hat grosse Bedeutung für die einzuschlagende Therapie.

Es lässt sich in dieser Beziehung aus den mitgeteilten Beobachtungen der Schluss ziehen, dass eine Dislocation des Auges nach aussen und unten durch eine Vorwölbung am inneren oberen und auch unteren Augenwinkel mit Wahrscheinlichkeit auf eine Eiteransammlung oder Geschwulst im Siebbein zu beziehen ist und dass also die weiteren diagnostischen und therapeutischen Bestrebungen in diese Richtung hinzulenken sind.

In letzterer Beziehung möchte ich annehmen, dass es vielleicht öfter, als bisher geschehen, möglich sein wird, noch von der Nase aus dem Eiter einen derartig freien Abfluss zu verschaffen, dass eine äussere Operation dadurch erspart wird. Man kann bei Erkrankung der sogenannten orbitalen Zellen des Siebbein's sehr ungenirt arbeiten, da eine Durchbohrung der orbitalen Platte zwar nicht gerade erwünscht, (falls sie nicht etwa schon vorher bestanden hatte), jedenfalls aber als ungefährlich zu bezeichnen ist. Ich habe wenigstens mehrfach an dieser Stelle umfangreiche Auskratzungen vornehmen müssen, ohne jemals dabei unangenehme Zufälle zu erleben, und in einem Falle, in dem man den bulbus sogar mit dem Finger von unten her bewegen konnte, ist bis zum Tode nicht einmal eine Reizung der conjunctiva eingetreten, ebensowenig, wie bei der Seite 123 erwähnten Arrosion der lamina papyracea von der Kieferhöhle aus.

(Viel grössere Vorsicht ist dagegen bei der lamina cribrosa geboten, die sogar bei nicht ganz freiem Einblick in das Operationsfeld ein noli me tangere darstellt.)

Ist es aber nicht möglich, von der Nase aus gehörig Abfluss zu verschaffen, resp. mislingen die Versuche in dieser Richtung, dann bleibt nur der Weg von aussen, der uns in entgegengesetzter Richtung durch die Fährte des spontan von innen durchbrechenden Siebbeinabscesses vorgeschrieben ist. —

Schon lange vor Rosenberger hatte Riberi[109]) im Jahre 1838, fussend auf der Beobachtung, dass öfters Orbitalabcesse sich durch das Siebbein in die Nase eröffnen, den gleichen Weg operativ beschritten, indem er einem in die orbita durchgebrochenen Stirnhöhlenabscess durch Aufmeisselung der lamina papyracea Abfluss in die Nase verschafft hatte. Zugleich hatte er diese Operation für alle Fälle primären Orbitalabscesses empfohlen. Ich glaube, dass man der durch die Augenärzte bereits erfolgten Verwerfung dieser Operation im allgemeinen zustimmen kann, da erstens überhaupt nur sehr selten die Orbital-

abscesse primär sind und dann die Inficirung des gesunden Siebbein's doch nicht gleichgiltig ist.

Anders steht es mit der Eröffnung primärer, den Durchbruch in die orbita drohender Siebbeineiterung, wo eine Communication dieser beiden Höhlen geschaffen werden muss.

Vielfach ist ja nur eine einfache Incision an der Stelle der stärksten Vorwölbung angezeigt; jedoch darf man nicht bis zu derartiger Zuspitzung des Processes warten, sondern hat die Verpflichtung, dem Eiter auch auf längere Entfernung entgegenzukommen.

Wenn nun auch die Operationen von Riberi und Rosenberger einem derartigen Zwecke gedient haben, sind sie doch in Fällen unternommen worden, in denen ein schon durchgebrochener Eiterherd den Weg markirte. Ich habe es für nützlich gehalten, die Möglichkeit einer typischen Operation für solche Fälle, in denen ein Durchbruch zu erwarten steht, aber noch nicht stattgefunden hat, und bei denen der Weg durch die Nase nicht mehr möglich ist, darzulegen.

Veranlasst dazu wurde ich durch einen Fall von Empyem der Stirnhöhle und der frontalen Siebbeinzellen, in welchem die Möglichkeit eines Durchbruches der letzteren nahegerückt schien. Obgleich diese Gefahr dann abgewendet wurde und ich auch bisher am Lebenden immer noch mit endonasaler Behandlung des Siebbein's ausgekommen bin, will ich doch hier über das Resultat meiner an Leichen, (für deren freundliche Ueberlassung ich Herrn Prof. Rüdinger zu grossem Danke verpflichtet bin), angestellten Untersuchungen berichten. Darnach würde die Operation in folgender Weise verlaufen:

Ein bogenförmiger Schnitt läuft unmittelbar unterhalb der Augenbraue, derselben parallell, von der Hälfte derselben beginnend bis zur Nasenwurzel, wo er umbiegend bis etwa zur Hälfte des Nasenbeins herunter geführt wird und am inneren Augenwinkel endigt (Fig. 5).

Der senkrechte Teil des Schnittes, welcher Haut und Periost zugleich durchtrennt, liegt genau an der Umbiegungsstelle der orbita gegen die Nase.

Der n. supraorbitalis *(n)* wird bei Durchneidung des Periostes, unter dem er bekanntlich innerhalb der Augenhöhle verläuft, geschont. Um ihn weiter zu erhalten, kann es notwendig sein, ihn bei Seite zu schieben. Dazu schlägt man die obere, das foramen supraorbitale *(su)* bedeckende Knochenbrücke vorsichtig auf beiden Seiten durch, resp. trennt, wenn blos ein sulcus supraorbitalis vorhanden ist, den deckenden Bindegewebsstrang und kann dann den Nerven nach Abhebelung des Periostes leicht bei Seite schieben.

Mit einem elevatorium wird der ganze Lappen sammt Periost nach unten abgehebelt. Da nur Hautgefässe in den Schnitt fallen, wird dies so gut wie blutlos vor sich gehen können und man hat dann einen grossen Teil der Orbitalinnenwand vor sich freiliegen. (*lp.* lamina papyracea, *L*, — der umgeschlagene Lappen). Am leichtesten zugänglich erweist sich hierbei das Tränenbein, *l*, durch das man, nach innen unten resp. hinten mit einem Meissel einstossend, dann leicht in das Siebbeinlabyrinth gelangt.

Fig. 5

Auf der Figur ist auch der nicht in den Schnittbereich fallende Knochen, nämlich der aufsteigende Nasenfortsatz des Oberkiefer's, *p. n.*, und die Naht zwischen diesem und dem Nasenbein, sowie zwischen diesen beiden Knochen und dem Stirnbeinnasenfortsatz freipräparirt gezeichnet, zur besseren Orientirung und um zu zeigen, dass von dem Schnitte aus auch in die Stirnhöhle einzudringen möglich ist.

Eine Gefährdung der Tränenorgane ist bei der Operation ganz ausgeschlossen.

Wenn Kuhnt[77]) glaubte, noch eigens darauf aufmerksam machen zu müssen, dass der saccus lacrymalis und m. Horneri zurückgeschoben werden müssen, um das Tränenbein derart freizulegen, so ist dies nach obiger Schilderung selbstverständlich, da diese Organe epiperiostal liegen und somit in dem Lappen mitenthalten sind.

Die Operation ist von Winckler[213]) am Lebenden mit Erfolg und ohne Entstellung ausgeführt worden, ebenso hat Jansen[61]) dieselbe mehrfach im Anschluss an Stirnhöhleneröffnungen benutzt.

So einfach die Erkenntnis eines nach aussen durchbrechenden Empyem's ist, so schwierig gestaltet sich oft die Diagnose der

b) latenten Siebbeineiterung.

Darunter ist jene Eiterabsonderung aus den Siebbeinzellen zu verstehen, die ihren Ausfluss nur durch die Nase findet.

Acute Eiterungen latenter Natur sind bisher noch kaum beobachtet worden.

Unzweifelhaft handelt es sich mitunter um solche bei den acuten circumscripten Eiterungen der Nasengänge, wie ich sie oben beschrieben habe. Der Nachweis der wirklichen Localisation gelingt aber nur selten und darum führe ich hier zwei sichergestellte Fälle an:

CXLV.—CXLVI. Beobachtung.

Acute Eiterung aus einer Siebbeinzelle des mittleren Ganges.

CXLV.—CXLVI. Beobachtung.

M. H., 46 Jahre alt, leidet seit 8 Tagen an starkem wässrigem Schnupfen; sonst keine Beschwerden. Beiderseits starke Rötung und leichte Schwellung der Schleimhaut, kein Secret.

Nach 4 Wochen Wiedervorstellung: Die Absonderung soll jetzt reichlich und rein eitrig sein, dabei seit einigen Tagen starke linksseitige Stirnschmerzen.

An der linken mittleren Muschel vorne Eiter. Ausspülung des mittleren Ganges beseitigt an diesem sowie dem folgenden Tage sofort, doch nur vorübergehend den Kopfschmerz.

Am dritten Tage sah man deutlich den Eiter aus den hintersten Partieen des mittleren Ganges kommen, da mittlerweile etwas Abschwellung eingetreten war; dort konnte die Sonde nun leicht in eine etwa haselnussgrosse, glattwandige Zelle nach aussen oben eindringen, daneben floss Eiter ab. — Von diesem Moment ab wurde der Kopf dauernd frei, die Eiterung hielt aber noch einige Wochen an und erforderte zur endlichen Beseitigung die Abtragung eines Stückes der mittleren Muschel.

Acute Eiterung aus einer Siebbeinzelle im mittleren Gange.

H. S., 31 Jahre alt, hat seit 2 Tagen starke linksseitige Stirnschmerzen. Am hintersten Ende des ganz freiliegenden mittleren Ganges, (zwei Jahre vorher hatte ich einen Teil der mittleren Muschel behufs Freilegung des obliterirten ostium maxillare entfernen müssen) sieht man Eiter unter einer dicken Schleimhautfalte vorquellen. Mit der Sonde diese lüpfend, sieht man direct in eine eitergefüllte Zelle. Die Wände sind ausgekleidet und glatt. Directe Ausspülung derselben beseitigte in 3 Tagen alle Symptome.

Der Beobachtungen über chronische latente Empyeme dagegen sind nunmehr zahlreiche erstanden, doch interessirt es jedenfalls, wenigstens die älteren zu registriren.

Zunächst können solche entstehen durch den Durchbruch einer Eiterverhaltung in einer Knochenblase, also eines geschlossenen Empyem's. Diese Eventualität lag vor in zwei von Schmithuisen[241]) berichteten Fällen.

Beidemale bestand seit acht bis zehn Jahren stinkender Nasenausfluss mit polypöser Entartung des vorderen unteren Teil's der mittleren Muschel. Erst nach Entfernung dieser Auswüchse wurde die sehr vergrösserte Muschel

selbst, welche die ganze obere Hälfte der Nase ausfüllte und die untere Muschel verdrängte, zugängig. Bei Druck auf die pralle Geschwulst entleerte sich stinkende gelbe Flüssigkeit aus einer Oeffnung im vorderen oberen Teile der Muschel. Nach breiter Eröffnung der Höhle erfolgte in drei bis vier Wochen Heilung.

(Auch Schäffer hat mehrmals derartige Muschelauftreibungen bei Empyem beobachtet und ich habe ebenfalls in einigen meiner Fälle, besonders in dem nachstehend geschilderten, (CXLVII. Beob.) gleiche Verhältnisse constatiren können.)

Schon früher hatte Ziem[245]) eine Siebbeineiterung beobachtet und vergeblich durch Injection von 3% Carbollösung zu heilen versucht, daher Schmithuisen's Bericht das zweite Document latenten Siebbeinempyem's vorstellt. Bald folgten deren mehrere nach, denn schon im selben Jahre, 1885, als diese erste Veröffentlichung erfolgte, machten noch weitere vier Autoren Mitteilungen über Eiterungen aus dem Siebbein. Allerdings teilweise noch recht unklarer Natur, wie dies erklärlich war zu einer Zeit, in der noch Niemand die Tragweite dieser Tatsachen ahnte, so dass einige der ersten Beobachtungen dem lebhaftesten Zweifel, ja dem Spott anheimfielen.

Im Anschluss an die Mitteilung Schmithuisen's bemerkte zunächst Jacoby[246]) in derselben Sitzung, dass er eine grössere Anzahl von Eiterungen aus dem Spalt zwischen der mittleren Muschel und der Seitenwand beobachtet habe, bei denen jede Erscheinung von Seiten der Stirn- oder Kieferhöhlen fehlte und deren Quelle er doch in diesen Nebenhöhlen suchen zu müssen glaubte. Die Umgebung der eiternden Stellen war mit Granulationen besetzt.

J. dachte noch gar nicht daran, diese Eiterungen auf andere als die erwähnten Höhlen, speciell nicht auf das Siebbein zu beziehen, obgleich nach unseren, jetzt sicher gestellten Erfahrungen, seine Beschreibung gerade auf dieses letztere hindeutet. Schon vor ihm hatte im Januar desselben Jahres, (eigentlich Dezember 1884) Thudichum[242]) in seinem mehrerwähnten Vortrage Erkrankungen der Siebbeinzellen beschrieben und als Symptome derselben Schmerz zwischen den Augen, Verlust des Geruch's, Rhinorrhoë, Schwellung der glabella, Schwellung und Verfärbung der Augenlider auf einer oder beiden Seiten bezeichnet. Doch fehlten seiner Darstellung die bei einem so neuen Thema durchaus nötigen casuistischen Belege und so konnte es geschehen, dass seine Mitteilungen vom Referenten (Semon) als „recht eigentümlich" abgelehnt und weiterhin ganz übersehen wurden.

Dasselbe Schicksal erlitten die von Woakes[146]) mitgeteilten Erfahrungen über ungefähr 80 Fälle von „necrosing ethmoiditis". Auch diese in dogmatischer Kürze und ohne weitere

Belege jeder Beweiskraft entbehrend, wurden zweimal, nach der ersten Mitteilung im April 1885 und nach einer ausführlicheren[247]) im Jahre 1887 von den Referenten abgelehnt.

Und doch enthalten seine Beobachtungen, so spärlich er auch über sie berichtet, manches richtige. Er sah im Gefolge von Katarrh, acuten Exanthemen und Traumen eine schleichende Entzündung des in die Nase ragenden Teiles des Siebbein's auftreten, die zu Periostitis und Knochennekrose führte. Immer war das Uebel progressiv, heilte nie spontan. In die Erscheinung trat es zuerst durch die Bildung von Wucherungen an der mittleren Muschel, dann Vergrösserung dieser selbst. Später bildeten sich Polypen oder auch „myxomatöse" rapid wachsende Geschwülste, die zur Nekrose dünner Knochenplatten führten. Auch benachbarte Höhlen, so das antrum maxillare, wurden inficirt.

Leider hebt Woakes nicht genügend hervor, ob diese Erscheinungen alle von Syphilis zu isoliren gewesen sind, doch scheint für die Mehrzahl seiner Fälle wenigstens nichts derart vorzuliegen.

Nach allem ist es mir unmöglich, diesen Process als einen typischen anzuerkennen. Dass eine Entzündung des Siebbeinknochen's und Periost's in der Tiefe beginnend nach aussen schreite, mag vielleicht einmal vorkommen, die Regel ist es ganz gewiss nicht und dass ein derartiger Process unaufhaltsam fortschreite, entspricht noch weniger meinen Beobachtungen, nach denen die Ausdehnung der Zerstörungen bei Siebbeinempyem oft jahrelang dieselbe bleibt.

Dieser Hang zum Systematisiren scheint auch hauptsächlich die Ablehnung der Angaben Woakes' zur Folge gehabt zu haben, denn es ist richtig, dass ein Krankheitsbild, wie er es sich construirt hat, nicht leicht von anderen beobachtet werden dürfte, während allerdings einzelne der von ihm hervorgehobenen Symptome, wie die Vergrösserung und Verzerrung („distortion") der mittleren Muschel, das Wuchern der dieselben bedeckenden Schleimhaut, welches endlich zu Polypenbildung führt, u. s. w., der Nachprüfung Stand halten.

Glücklicher als dieser Autor war Schäffer[81]), dessen Veröffentlichungen wir eigentlich erst die allgemeinere Anerkennung eitriger Processe im Siebbein verdanken. Indem er sich nicht mit Theorien abgab, sondern einfach kurze Krankheitsgeschichten schrieb, schuf er Documente, die sich nicht durch Kritik oder theoretische Erwägungen beseitigen lassen und die zwar nicht Krankheitsbilder boten, aber die spätere Herstellung solcher doch ermöglichten. Später[248]) hat er sich ja auch in letz-

terer Richtung bemüht, und als erster den typischen Symptomencomplex der Siebbeinempyeme aufzustellen versucht.

Im Jahre 1885 brachte S. zunächst vier Krankengeschichten von Siebbeinempyem, die Fälle 6, 7, 31 und 32[81]). Drei davon waren mit Polypen verbunden, und diese drei zeigten zugleich Knochennekrosen. In zwei Fällen war das latente Empyem wahrscheinlich, wie bei Schmithuisen, aus einem geschlossenen entstanden, da die mittleren Muscheln als aufgetrieben und mit stinkendem Eiter gefüllt, (Fall 7), beschrieben werden.

Diese allerdings sehr lakonischen Mitteilungen hatten nun wenigstens den Wert, die Heilbarkeit eines bis damals sogar der Diagnose kaum zugänglichen Leiden's zu zeigen.

Im folgenden Jahre berichtete Moldenhauer[83]) über „Erkrankungen des knöchernen Nasengerüstes", deren er sechs gesehen hatte und welche, wenigstens teilweise, identisch zu sein scheinen mit dem, was wir jetzt Empyem der Siebbeinzellen nennen, während sie allerdings möglicherweise auch nur der Caries des Siebbeinknochen's zuzurechnen sind. Besonders bemerkenswert ist diese Mitteilung aber wegen der präcisen Beobachtung der Symptome, welche durchaus meiner eigenen Erfahrung entsprechen und gar nicht besser dargestellt werden können.

1888 erwähnte Schmiegelow[249]) in einem Aufsatze über „den purulenten Nasenausfluss etc." einen von ihm beobachteten Fall von Empyem der cellulae ethmoidales.

Wiederum zwei Jahre Pause, bis Schäffer[248]) in einer neuen Mitteilung eine ganze Serie, nämlich 18, neuer Beobachtungen beibrachte. Auch diese Berichte sind zwar überaus kurz gehalten, bringen aber doch eine Menge nutzbaren Material's bei. Aus diesem möchte ich hervorheben die Complication mit Polypen in drei Fällen, wobei sich zweimal Nekrose fand, ferner den mehrmaligen Befund von Auftreibungen, Cysten und Knochenblasen der mittleren Muschel; dann gleichzeitiges habituelles Erysipel, Erysipeloïd und Oedem und besonders die hohe Schmerzhaftigkeit der Affection.

Es schien nun gerade, als ob S. allein das Privilegium haben sollte, Siebbeineiterungen zu beobachten und zu heilen, denn wie schon die Jahre vorher blieben auch in nächster Zeit die Mitteilungen über solche Erkrankungen ganz vereinzelt.

Jurasz[140]) konnte nach seinem klinischen Berichte nur einen einzigen Fall auffinden, in dem ein Hohlraum im Knochen der mittleren Muschel Eiter enthielt und nach breiter Eröffnung durch Aetzungen mit 5% Carbolsäure geheilt wurde.

Greville Macdonald[12]) sah ebenfalls nur einmal eine Eiteransammlung in der mittleren Muschel, die, was besonders

interessant ist, sich in die Kieferhöhle, diese inficirend, öffnete; der Hohlraum war mit Granulationen ausgekleidet.

Erst Bosworth[66]) hat dann wieder eine erheblichere Beisteuer von 13 Fällen „purulenter Ethmoiditis" leisten können. Sehr bemerkenswerter Weise waren in allen diesen 13 Fällen Polypen vorhanden, und sieben Mal war eine Combination mit Antrumempyem zu constatiren. Allerdings zieht B. aus diesen Umständen den immerhin merkwürdigen Schluss, dass die Polypen die Ursache beider Erkrankungen gewesen wären, während doch höchstens sich daraus die, ebenfalls von ihm gezogene, Consequenz der Verwerfung von Woakes' Ansicht, Polypen seien immer und allein durch „necrosirende Ethmoiditis" bedingt, rechtfertigen lässt. Ueber die Frage des causalen Verhältnisses zwischen Polypen und Empyemen habe ich mich schon oben (S. 89) genügend geäussert, um hier nicht weiter auf B.'s Ansicht eingehen zu müssen.

B. kennt nun ausser der „purulenten Ethmoiditis" noch zwei weitere Formen von Siebbeinerkrankung, nämlich die extracelluläre und intracelluläre myxomatöse Degeneration. Es scheint, dass er damit jene polypoïde Degeneration der Schleimhaut der mittleren Muschel resp. der inneren Schleimhaut der Siebbeinzellen meint, wie sie, im weiteren Verlauf zur Bildung gestielter Polypen führend, häufig bei Eiterungen und Katarrhen dieser Gegend sich findet. Doch ist aus seinem Berichte nicht ersichtlich, ob er diese Degeneration als eine selbstständig für sich vorkommende betrachtet wissen will. Sollte dies der Fall sein, so entfällt sie zunächst dieser sich nur mit den Eiterungen beschäftigenden Betrachtung. —

In jüngster Zeit haben sich die casuistischen Mitteilungen gehäuft, ohne dass durch dieselben wesentlich neues beigebracht worden wäre.

Die grosse Anzahl eigener Beobachtungen berechtigt mich, die folgende Darstellung der Symptome, der Behandlung etc. vorzugsweise auf meine eigenen Erfahrungen zu stützen. —

Die Aetiologie des Siebbeinempyem's braucht keiner specielleren Erörterung, da das nötige darüber bei der allgemeinen Besprechung der Aetiologie (S. 3 ff,) gesagt worden ist. Nur so viel:

Für diese Höhlen ganz vorzüglich scheint es zu gelten, wenn ein acuter Katarrh als erste Ursache der Eiterung angeschuldigt wird. Wahrscheinlich ist aber eine primäre Streptokokken-, mitunter Staphylokokken-Invasion die Ursache, deren erste Attaque unter dem Bilde eines Schnupfen's: reichliche seröse Absonderung mit Schwellung, Krankheitsgefühl, Kopfschmerz, Fieber, auftritt.

Die nach aussen vorzugweise zur Erscheinung kommenden

Symptome sind grossenteils oben (S. 40 ff.) geschildert worden. Speciell für diese Höhlen hervorzuheben ist nur folgendes:

Die Secretion ist gewöhnlich flüssig, aus reinem oder etwas schleimigem Eiter bestehend, in der Menge ausserordentlich wechselnd. Mitunter kann man mit Mühe soviel Secret erlangen, um über die Natur desselben in's klare zu kommen, während ich andrerseits Patienten gesehen habe, die bis zu zehn Taschentücher den Tag verbrauchten und deren Kopfkissen Nachts von dem herausfliessenden Eiter durchtränkt wurde.

Verhältnismässig häufig, besonders aber bei Nachlass der Secretion, fliesst der Eiter in den Rachen ab, um dort einzutrocknen. Daher entstehen dann „trockene Katarrhe" des Rachen's und Kehlkopfes, in welch letzterem insbesondere die Schleimhaut durch die häufige Einwirkung der zersetzten Substanzen vollständig macerirt wird. Zweimal bildeten sich im Kehlkopfe des Nachts so feste Borken durch von oben dorthin gelangtes Secret, dass Atemnotanfälle, von den Patienten als Asthma beschrieben, eintraten. (Nebenbei ist dies Vorkommniss wieder eine Warnung, dass man nicht ohneweiteres sich zu der Annahme einer Reflexneurose verleiten lassen soll.) Foetid ist das Secret nur selten, dagegen sind Störungen des subjectiven Geruchssinn's, wie das bei der Nähe der Riechmembran leicht verständlich, hier besonders häufig.

Häufig werden Schmerzen geklagt, oft sind sie ausschliesslich der Anlass zur Consultation. Ja die oben geschilderten aufreibenden Kopfschmerzen kommen besonders häufig den Empyemen des Siebbein's zu. Gewöhnlich sind sie stärker bei den Fällen mit geringer Secretion und vielleicht hängt dies damit zusammen, dass bei nur geringen Zerstörungen der Abfluss des Secretes schwerer ist, als dort, wo ein schon weit vorgeschrittener Process so grosse Verwüstungen angerichtet hat, dass das allerdings reichlichere Secret ohne Hemmnis ausfliessen kann. Immerhin aber habe ich auch Fälle gesehen, in denen von vornherein Schmerzlosigkeit bestanden hatte, so dass ausser zeitweiliger oder dauernder Secretretention jedenfalls individuelle Differenzen im anatomischen Bau entscheidend wirken.

Die Schmerzen resp. bei minderem Grade derselben ein Spannungsgefühl oder Druck werden vorzugsweise in der Nasenwurzelgegend oder über den Augenbrauen, also in der Gegend der Stirnhöhle, localisirt. Dort tut auch manueller Druck weh, besonders am foramen supraorbitale, genau wie bei der Stirnhöhleneiterung.

Zum Unterschied von dieser möchte ich dagegen auf ein bisher noch nicht angegebenes Zeichen hinweisen: Fast nur bei Entzündungen im Siebbein kann man durch Druck auf den ober-

sten Teil der Nase und besonders auf das Tränenbein Schmerz erwecken.

Die oben geschilderte Asthenopie ist beim Siebbeinempyem ganz besonders häufig anzutreffen, wie überhaupt dasselbe vielleicht am meisten von allen Nebenhöhlen subjective Unannehmlichkeiten aller Arten mit sich bringt, so auch die geschilderten Depressionszustände und allgemeines Krankheitsgefühl nebst Unfähigkeit und Unlust zum Arbeiten.

Von äusseren Erscheinungen habe ich fast nur Reizungen der conjunctiva constatiren können, sehr selten bei zarten Personen etwas Schwellung der Nase und der Augenlider.

Auftreibung der Gesichtsnasenwurzelknochen dagegen mit Rötung und Schwellung der Weichteile, wie Schäffer sie sah, habe ich nicht beobachten können. Vielleicht beziehen sich diese Erscheinungen auch mehr auf zum Durchbruch neigende Processe.

Rhinoskopisch gewinnt man sehr verschiedene Bilder. Mitunter ist soviel Eiter vorhanden, dass es ganz unmöglich ist, zu eruiren, woher derselbe kommt, da er beim Auftupfen unaufhörlich nachquillt. In solchen Fällen pflegt auch die Wucherung der Schleimhaut in Form von Polypen oder flacheren ödematösen Degenerationen derart massenhaft zu sein, dass eine Orientirung absolut unmöglich wird. Hat man dann, um Luft zu schaffen, genug von diesen Wucherungen entfernt, so bietet sich gewöhnlich ein Bild furchtbarer Zerstörung dar: der Knochen der mittleren Muschel, vielfach blasig aufgetrieben, morsch anzufühlen und auf leichten Druck einbrechend, lässt überall, wie aus einem Schwamm, rahmigen oder mit Blut vermischten Eiter vorquellen; hier sieht man tiefe Buchten im Knochen, in die mitunter unvermutet noch kleinere oder grössere Polypen vorquellen; dort ist der Zugang nach anderen Partien durch derbe Weichteilpolster verlegt. Endlich, wenn man überall, wo Eiter sich ansammelte, Raum geschaffen hat, sieht man in weite Höhlen, die aber noch häufiger durch die Configuration der Muscheln dem Blick entzogen, nur dem Gefühl zugänglich sind.

Anderemale bei geringerer Secretion, erblickt man die mittlere Muschel, bedeckt mit einer dünnen Eiterschicht oder ganz frei von solcher; die Schleimhaut derselben gross- oder kleinkörnig, matt glänzend, blassrot bis grauweiss, sehr brüchig; oder man sieht, wie sonst auch bei Polypenbildung, diese Geschwülste sich zwischen mittlerer und unterer Muschel vordrängen, bald glatt, bald infolge von Oberflächenkörnung mehr einer degenerirten Schleimhaut ähnlich. Zwischen ihnen liegt spärlicher Eiter oder quillt langsam, wenn man sie mit der Sonde lupft oder extrahirt, nach.

Man muss sich übrigens hüten, den schleimig-eitrigen Inhalt von Cysten innerhalb der Polypen, wie er mitunter nach deren Abschnürung nachfliesst, mit Zellensecret zu verwechseln. Letzteres bildet sich immer wieder.

Mit der Sonde untersuchend, kann man in kleinere oder grössere Hohlräume dringen, deren Eiterinhalt längs des Instrumentes hervorquellend gesehen werden kann. Dieselben befinden sich vorzugsweise seitlich und oberhalb des Knochen's der mittleren Muschel. Doch auch innerhalb derselben können sie sich erstrecken, den Knochen ausdehnend, so dass man die Hohlräume innerhalb der Muschel oder dieselbe durchdringend auffindet. Dehnen sie sich zu grösserem Umfange aus, so entstehen jene Gebilde, welche man als Knochenblasengeschwülste bezeichnet hat. Solche erweiterte Zellen können auch vom Eiter durchbrochen oder ihre natürlichen Oeffnungen durch das Wachstum so erweitert werden, dass eine Spaltbildung der mittleren Muschel auftritt, wodurch dieselbe duplicirt erscheint. Woakes hat diese Spaltbildung ebenfalls schon beschrieben und ich kann die Richtigkeit der Beobachtung nur bestätigen. Hüten muss man sich allerdings, dieselbe nicht mit jener, häufigeren, scheinbaren Duplicatur der mittleren Muschel zu verwechseln, welche Hartmann zuerst beschrieben hat und die durch Hypertrophie der unteren Lefze des hiatus maxillaris vorgetäuscht wird. Die Richtung des Spaltes erstreckt sich bei dieser nach aussen oben, während der wahre Muschelspalt direct nach rückwärts verläuft. Auch kann man in den wahren Muschelspalt nicht entfernt so weit vordringen, als in dem falschen, da letzterer ja in den hiatus semilunaris führt.

Auch in mittleren Zellen, die bekanntlich nach aussen und oben von der mittleren Muschel lagern, kann man irrtümlich zu verweilen glauben, während in Wahrheit die Sonde nur zwischen der Muschel und der Aussenwand des mittleren Ganges ruht, besonders wenn in diesem Hohlraum entzündliche Wucherungen oder Knochenerkrankungen vorgefunden werden.

Aus letzterem aber gleitet die Sonde continuirlich nach unten über die untere Muschel hinweg, während ihre richtige Lage innerhalb von Siebbeinzellen dadurch erwiesen wird, dass deren untere Wände der Weiterführung der Sonde nach unten soliden Widerstand entgegensetzen. Allerdings kann es vorkommen und wird mitunter beobachtet, dass dort gelegene Zellen durch Verlorengehen der Wände miteinander oder mit dem mittleren Gange confluiren. Da diesfalls aber erhebliche Zerstörungen vorliegen, wird ein etwa entstehender Irrtum durch directe Inspection nach Abtragung der erkrankten Partieen leichter corrigirt werden können.

Auf alle Fälle aber hat man sich in dubiis pro minore zu entscheiden.

Wenn man einen Anblick, wie er oben geschildert wurde, „geniesst", wird es nicht gerade schwer sein, einer Siebbeineiterung auf die Spur zu kommen; trotzdem bleibt sie auch bei so auffälligem Aussehen häufig undiagnosticirt. Das ist dann allerdings nicht zu entschuldigen, während andrerseits sich die Eiterung in manchen Fällen derart verstecken kann, dass man sie nur mit grösster Mühe findet:

Durch die von den Patienten berichteten Symptome oder durch die eigene Erfahrung zum Verdacht eines Siebbeinempyem's gekommen, sieht man in die Nase und — ist sehr enttäuscht, ein vollkommen normales Bild zu sehen. Friedlich liegt Muschel neben Muschel, höchstens ist einmal eine kleine Unebenheit am Vorderende der mittleren Muschel zu bemerken oder die Schwellkörper der unteren sind stärker gefüllt. Solche Fälle sind es, die zumeist ganz der Beobachtung dessen entgehen, der nicht gewohnheitsmässig von der Sonde Gebrauch macht. Es ist dies ein Uebelstand unserer Diagnostik, auf den nicht genug hingewiesen werden kann: es wird zu wenig sondirt. Ich habe einen Collegen behandelt, der vor mir in den Händen von vier sehr angesehenen Fachcollegen gewesen war, durch 13 Jahre hindurch in der Nase gebrannt und von unzähligen, immer recidivirenden Polypen „befreit" worden war; nicht einmal hatte einer der Untersucher zur Sonde gegriffen. Ich habe dann mit Hilfe dieses einfachen Instrumentes ausgebreitete Empyeme beider Siebbeinlabyrinthe und Keilbeinhöhlen nachweisen können, die darauf der Heilung zugeführt wurden.

Solches aber habe ich nicht einmal, sondern sehr oft erlebt.

Ohne Sonde kann keine negative Diagnose gestellt werden, mit ihr dagegen gelingt es, die verborgensten Winkel auszustöbern. Allerdings wird nur derjenige ihren Wert recht zu schätzen wissen, der sie ständig gebraucht.

Bei solchen Bildern, wie das eben geschilderte, muss man also mit der Sonde eingehen und zwar auf beiden Seiten der mittleren Muschel, da der Eiter sich fast ebenso oft auf der medianen, als auf der lateralen Fläche der Muschel vorfindet. Nicht selten wird man denselben daher sich zwischen septum und mittlerer Muschel durchdrängen sehen und, hier eingehend, auf cariöse Partieen stossen. Häufiger allerdings ist der Krankheitsherd zwischen mittlerer Muschel und Aussenwand zu treffen. Wenn man hier mit der Sonde durch den schmalen Ritz sich durchdrängt, fühlt man dann häufig den Knopf sich in einem oft recht weiten glatt- oder rauhwandigen Hohlraum ver-

irren, den man nach dem rhinoskopischen Anblick sich nicht entfernt vermutet hätte.

Mitunter ist es wegen der verborgenen Lage der Hohlräume notwendig, die Spitze der Sonde ganz vorne stumpfwinklig abzubiegen, wodurch man noch oft in seitlich gelegene, sonst nicht zugängliche Partieen eindringen kann. Endlich mache ich darauf aufmerksam, dass mitunter sogar die Sondirung im Stich lässt. Man fühlt dann nur beim Eingehen durch den schmalen Spalt einen Augenblick etwas Rauhigkeit, während tiefer darin alles glatt erscheint. Das kommt davon, dass die cariösen Partieen von weichen Granulationen überkleidet sind. Man kann sich aber auch dann noch leicht orientiren, wenn man mit einem recht dünnen scharfen Löffel (Taf. II, Fig. 5) als Sonde eingeht. Dessen scharfe Ränder bleiben überall noch an den minimalsten Rauhigkeiten, über welche die glatte Sonde hinweggleitet, hängen. (S. auch Schuster.[142])

Im übrigen haben die Tastbefunde der Sonde hauptsächlich die Bedeutung, uns auf den Herd der Eiterung hinzulenken. Wir dürfen nie ausser Acht lassen, dass Granulationen und Caries, wo sie vorkommen, nur Secundärerscheinungen darstellen, also auch unbeschadet der Existenz des Empyem's fehlen können.

Die Localisation des Eiter's betreffend, hat man behauptet, derselbe trete aus den vorderen Siebbeinzellen zwischen mittlerer und unterer Muschel, aus den hinteren zwischen mittlerer Muschel und septum zu Tage.

Das ist theoretisch am anatomirten Schädel ausgedacht, entspricht aber nicht immer der Wirklichkeit.

Es kommt vor, dass die Sonde an der Aussenseite der mittleren Muschel in die hinterste Siebbeinzelle dringt, ein Befund, den ich übrigens öfters erhoben habe. Man muss nur bedenken, dass die Eiterung nicht immer aus den natürlichen Oeffnungen ihren Ausweg sucht, die ja gerade bei den Siebbeinzellen auch oft recht ungünstig für den Abfluss liegen, sondern auf dem nächsten Wege, sich dabei neue Pfade bahnend.

Sogar die vorderen Siebbeinzellen entleeren sich mitunter gegen das septum hin.

Die Lage des Eiter's gestattet uns daher sehr wenig Schlüsse auf seine Abstammung. Speciell solcher im mittleren Nasengang kann aus Stirnhöhle, Siebbein und Kieferhöhle herrühren, während andrerseits natürlich Belag am Nasendach mehr auf die orbitalen resp. frontalen Zellen hinweist.

Im übrigen braucht es keiner langen Ueberlegungen: Wo man Eiter sieht, sucht man mit der Sonde den Herd desselben auf und legt ihn operativ frei. Dem Patienten sowohl, wie dem Empyem ist es sehr gleichgiltig, ob dieses in den vor-

deren oder hinteren Siebbeinzellen sitzt, — beseitigt wird es nur dadurch, dass man den Herd desselben, er heisse so oder so, aufsucht und zerstört.

Noch ein Punkt bei der Sondirung verdient ganz besondere Berücksichtigung, das ist die Empfindlichkeit derselben. Wenn sehr ausgebreitete Zerstörungen, die aber auch leichter erkannt werden, da sind, ist die Betastung wenig oder gar nicht schmerzhaft, anders dagegen bei der Erkrankung einzelner, schwer zugänglicher oder enger Höhlen: dann tut die leiseste Berührung der cariösen Partieen sehr weh und zwar wird jedesmal derselbe Schmerz und an denselben Stellen empfunden, an denen er sonst spontan auftritt. Ebenso regelmässig verschwindet er übrigens nach Einleitung der Heilung, so dass dieser Befund auch bei noch nicht überkleidetem Knochen einen wertvollen Fingerzeig über den Zustand des Processes gibt.

Für die Diagnose entscheidend ist aber hier, wie anderwärts, immer nur der Nachweis des Eiter's an Ort und Stelle in dem Hohlraum: entweder muss man denselben dort direct sehen können oder muss sein Abfliessen an der eingeführten Sonde deutlich bemerken, resp. das Secret mittels direct eingeführter Röhrchen herausblasen können. Alle anderen Befunde betreffen ja, wenn auch wichtige, doch Befunde secundärer Natur: ein Empyem bleibt aber ein Empyem, auch wenn es noch nicht zu Caries u. dgl. geführt hat.

Als ein weiterer Behelf zur Diagnose ist neuerlich noch die Durchleuchtung von Robertson[250]) empfohlen worden, der bei derselben das Empyem sich durch Verdunkelung eines oder beider Streifen kennzeichnen sah, welche normalerweise sich parallel zu beiden Seiten der Mittellinie im knorpeligen Teil der Nase hinziehen sollen. Ich habe mich von dem Vorhandensein eines derartigen Phänomen's bisher nicht überzeugen können. —

Hat man sich vergewissert, dass Eiter resp. Caries in einer oder mehrerer Siebbeinzellen, eventuell dem ganzen Labyrinthe, sich befindet, so tritt die Behandlung in Frage.

Diese muss zum Ziele haben: erstens Schaffung eines ganz freien Abflusses der Secrete, zweitens Beseitigung jener secundären Veränderungen, welche weitere Eiterung unterhalten.

Zur Erzielung des ersteren Zweckes gehört zunächst die möglichst radicale Entfernung aller vorhandenen Wucherungen. Geringere Mengen derselben kann man mit der Schlinge abtragen; sind aber recht viele vorhanden, so rate ich, sogleich zum scharfen Löffel zu greifen und zwar möglichst unzarten Caliber's. Ich habe mich schon eines solchen von 1,2 cm Durchmesser bedient, während ich allerdings gewöhnlich nur einen ovalen Volkmann'schen Löffel mit 6 mm breiter und 1,2 cm langer Schnitt-

fläche benutze. Mit diesen Instrumenten gelingt es am raschesten und gründlichsten, alle Polypen herauszubekommen, nur muss man immer unter ocularer Beaufsichtigung arbeiten und sich vor Verletzung gesunder Partieen, insbesondere des septum und der unteren Muschel, in Acht nehmen.

Wenn Kuhnt[77]) findet, dass diese Weisungen nur mangelhaft ausführbar sind, so beweist schon seine Motivirung, wonach „prinzipiell das Operieren im Dunkeln oder Halbdunkeln zu vermeiden“ sei, dass seine Bedenken auf begreiflicher Unbekanntschaft mit heutiger rhinologischer Technik beruhen.

Ist die Nase von Wucherungen rein, so muss der Zugang zu der kranken Höhle weiter dadurch freigelegt werden, dass man grössere oder kleinere Partieen derjenigen Knochen, welche den Zugang umgrenzen, abträgt. Meistens ist dieser Knochen schon krank, und dann gelingt dies sehr leicht, aber auch gesunder Knochen kann gegebenenfalls in Betracht kommen, da um jeden Preis die Höhle frei sein muss.

Die typische Amputation der Vorderhälfte der mittleren Muschel kommt daher hier häufig zur Anwendung. Doch nicht genug daran, auch die inneren Zwischenwände müssen beseitigt, dem Eiter jede Möglichkeit der Retention benommen werden. Die Knochenzange hat hier kräftig zu walten. Auch die scharfen Löffel, besonders die abgebogenen (Fig. 6 u. 7, Taf. II) sind oft dienlich, besonders zur Entfernung der Granulationen.

Beim Gebrauch dieser Instrumente darf man nicht zaghaft sein, energisch und rasch muss der Eingriff geschehen, um möglichst viel auf einmal zu entfernen. Die Knochenzange verdient dabei den Vorzug, da sie gesunden Knochen an seiner Resistenz sogleich erkennen lässt und überhaupt, bei nicht zu starker Gewaltanwendung, nur den kranken, morschen wegnimmt. Wirkliche Vorsicht, wegen der Gefährlichkeit, gebietet nur das Arbeiten an der horizontalen Siebbeinplatte. Wenn zu dieser der Zugang nicht ganz frei ist, hat es als Regel zu gelten, dass sie gar nicht berührt werden darf. Nur wenn man sich ganz frei und leicht bis zu ihr hinbewegen kann, wird ein sehr vorsichtiges leises Abkratzen cariöser Stellen derselben gestattet sein, da eine einzige hastige Bewegung zum Durchbruch und Eröffnung der Schädelhöhle führen kann.

Bei Caries am vordersten Teile des Siebbein's, der durch die Stirnhöhle bedeckt wird, kann man unverzagter vorgehen, nur wird man sich vor Durchbruch der orbitalen Zellen und der lamina papyracea zu hüten haben, welche Teile allerdings durch ihre seitliche Lage sehr geschützt sind.

Ein grosses Hindernis bei den notwendigen Eingriffen bie-

ten die dabei entstehenden Blutungen. Sehr rasch sieht man nichts mehr, daher muss man nach genauester Orientirung recht rasch und energisch zupacken, wenn man nicht die Eingriffe in unzähligen Sitzungen verzetteln will. Dies ist auch deshalb schon empfehlenswert, weil auch weniger empfindliche Patienten auf die Dauer ausserordentlich wehleidig, in ihrer Resistenz ganz erschüttert und geradezu neurasthenisch werden.

Seit ich die typische Amputation der Muschel übe, bin ich nicht mehr genötigt gewesen, Narkose anzuwenden, da dieselbe die Freilegung fast des ganzen Operationsfeldes mit einem Schlage ermöglicht.

(Letztere geschieht dabei sogar in ausgiebigerer Weise als bei der Eröffnung von aussen, noch dazu ohne Nebenverletzung, so dass ersteres Verfahren immer, wenigstens für diejenigen, welche es beherrschen, das massgebende bleiben wird.)

Auch innerhalb der eröffneten Zellen wird die Blutung dadurch gestillt, dass man kleine mit hydrogenium superoxydatum (dieses muss aber frisch sein!) getränkte Wattebäusche fest in die eröffneten Höhlen einführt. Nach zehn Minuten entfernt, hinterlassen sie meistens eine ganz trockene, nicht mehr blutende Wundfläche. Diese pulvere man dann mit Dermatol, wegen dessen guter Eigenschaft, mit dem Blute einen trockenen Schorf zu bilden, leicht ein und lasse sie im übrigen ganz unbedeckt. Die Nase wird nur durch einen leichten Wattepfropf zur Abhaltung von Staub geschlossen. Länger anhaltende Blutung zwingt allerdings zur Tamponade mit Gaze, doch muss letztere exact an die blutenden Stellen gebracht und womöglich nach 12 Stunden schon entfernt werden.

Hat man so verfahren können und ist die eiternde Partie vollkommen ausgekratzt gewesen, so übernarbt die wunde Stelle fast ohne Secretion so rasch, dass man beinahe von prima intentio sprechen möchte. Wenn noch eiternde Stellen zurückgelassen werden mussten, wird natürlich auch die frische Wunde inficirt und braucht länger zur Heilung.

Zur weiteren Nachbehandlung hat noch folgendes zu gelten: Dem Eiter und sonstigen Secret muss dauernd freier Abfluss geschaffen werden. Daher ist jede Tamponade nach vollzogener Blutstillung zu verwerfen, weil dieselbe in dem complicirten Höhlensystem der Nase doch nicht mit genügender Präcision ausgeführt werden kann, eitriges Secret aber wegen dessen Zähflüssigkeit überhaupt nicht vollkommen ableitet. Drainröhren einzulegen, habe ich ebenfalls versucht, jedoch gefunden, dass dieselben in engen Ausflussöffnungen eher als Hindernis wirken, sich auch leicht verstopfen, während sie bei weiten Oeffnungen ganz entbehrlich sind. Am besten sorgt man für den

Ausfluss durch ausgiebige Operation, welche etwaige Vorragungen beseitigt und dem Secrete breiten Weg an der tiefsten Stelle schafft.

Einpulverungen oder Einspritzungen antiseptischer Substanzen sind im weiteren Verlauf völlig wertlos, da sie durch den Oberflächenbelag bereits unwirksam gemacht werden. Nur, wenn das Secret eintrocknet und verstopfende Borken bildet, kann man diese durch Einspritzen oder noch besser Aufschnupfenlassen dünner lauwarmer alkalischer Lösung erweichen lassen. In den ersten Tagen nach der Operation soll noch, beim Aufenthalt auf der Strasse besonders, der Wattepfropf getragen werden; sobald Granulation begonnen hat, ist auch dieser wegzulassen.

Die Zeitdauer der Behandlung sowie deren Erfolge sind sehr verschieden, wie sich dies schon aus dem so überaus wechselnden Umfang und Grad der Eiterung und der Zerstörungen ergibt. Die Eiterung beschränkter Herde kann bei ausgiebiger Eröffnung in wenigen Tagen versiegen, während bei ausgebreiteten Zelleneiterungen unter mehreren Wochen im besten Falle nichts zu erwarten ist; gewöhnlich dauert es Monate, oft viele, bis zur Heilung. Unter letzterer verstehe ich eben nicht nur Beseitigung der Beschwerden, sondern dauerndes und vollkommenes Aufhören der Secretion.

Dass letzteres nur nach geraumer Zeit erfolgen kann, ist ganz selbstverständlich, sobald Knochen in weiterem Umfang durch den Krankheitsprocess oder die nötigen Eingriffe blosgelegt war. Kein Medicament wird da das Fortschreiten der zur Heilung erforderlichen Ueberhäutung beschleunigen können, und während der ganzen Zeit bis zur Vollendung der letzteren ist es notwendig, den Patienten von Zeit zu Zeit, etwa alle acht Tage bis zu monatlichen Zwischenräumen, zu controliren, um jeder etwa drohenden Secretretention vorbeugen zu können. —

Durch nachfolgende ausgesuchte Casuistik isolirter Empyeme hoffe ich zur Veranschaulichung des Bildes derselben beizutragen.

CXLVII. Beobachtung.

Empyem des Siebbeinlabyrinthes beiderseits, besonders links. Nasen-Polypen.

CXLVII.—CL. Beobachtung.

Fräulein I. D., 49 Jahre. Von Kindheit auf besteht stinkender Eiterausfluss aus beiden Nasenseiten, besonders links. Kopfschmerzen, Mattigkeit und Augenbeschwerden. Vor zehn Jahren wurde die Nase ganz undurchgängig in Folge Bildung von Polypen, welche damals und vor sieben Jahren, sowie dieses Jahr abermals von anderer Seite entfernt wurden. Am 24. Mai 1890 stellte sich Patientin mit der Bitte, die noch stehenden Reste zu exstirpiren vor.

Beide mittleren Muscheln zeigen sich diffus verbreitert, von blass himbeerroter Färbung, leicht unebener Oberfläche, sehr brüchig und leicht blutend, so dass die tastende Sonde sogleich in das Gewebe eindringt; dabei war kein Eiterbelag zu sehen, (sowie auch Patientin die oben berührten Angaben erst später machte.) Die Muscheln berührten beiderseits das septum und zeigten lateral jene Duplicaturen, wie sie so häufig bei Naseneiterungen bestehen.

Da die Schwellungen der Schlinge nicht zugänglich waren, wurde beiderseits mit der elektrolytischen Doppelnadel eingestochen. Drei Tage später lassen sich an den Einstichstellen der linken Seite croupöse Belege ablösen und sogleich quillt aus weiten Oeffnungen leimig-dünnflüssiger Eiter nach. Diese Oeffnungen sind von kleinen Wucherungen umgeben und man gelangt durch dieselben in rauhwandige Höhlungen innerhalb des Knochen's der mittleren Muscheln. Besonders deutlich ist dies auf der linken Seite, wo der Durchmesser dieser Höhlungen ungefähr sechs bis sieben Millimeter beträgt. Die Höhlen werden mit einem Paukenröhrchen ausgespritzt und mit Jodoformgaze tamponirt. Am nächsten Tage hat die Eiterung etwas nachgelassen. Nunmehr gelangt man auch rechts am vorderen Ende der mittleren Muschel, etwas nach aussen zu durch brüchige Geschwulstmassen hindurch in ein rauhwandiges eiterführendes Knochenloch; auch dieses wurde tamponirt. Der Tampon wird beiderseits täglich erneuert.

31. Mai. Aus der Oeffnung der linken mittleren Muschel ragt ein kleiner grauer Polyp nach unten. Bei Druck auf denselben entleert sich oberhalb Eiter. Nach seiner Abtragung ist das Siebbeinlabyrinth in einer Breite von etwa 2 cm zugängig. Die Eitersecretion hat sich erheblich vermindert, ebenso eine seit zwei Monaten bestandene eiterige Conjunctivitis. Die Tamponade muss rechterseits ausgesetzt werden, da dieselbe sehr starke Augenschmerzen verursacht, während dieselbe linkerseits bis zum 3. Juni fortgesetzt werden konnte; dann musste sie auch hier aus dem gleichen Grunde abgebrochen werden.

6. Juni. Nach Abtragung einer grösseren frisch prolabirten Granulation liegt jetzt die cariöse Innenfläche vollkommen frei vor, so dass der Eiter nicht mehr stagniren kann.

9. Juni. Beim Schneuzen entleert sich kein Eiter mehr; die Kopfschmerzen sind ganz verschwunden, der Gestank hat vollkommen aufgehört. An den Vorderenden der mittleren Muscheln zeigen sich nur einige gelbe, halbfeste Belege, nach deren Entfernung kein Eiter nachfliesst. Auch aus der rechten Nase hat der Ausfluss gänzlich sistirt.

19. Juni. Nur hie und da ist beim Schneuzen eine geringe Eiterbeimengung bemerkt worden, ohne Geruch. Der Kopf ist dauernd frei, das Allgemeinbefinden hat sich bedeutend gehoben. Die rechte Nase ist vollkommen trocken, in der linken zeigen sich an der mittleren Muschel flache, breite, weiche, gelbe, locker aufliegende Borken, hinter welchen ein ganz kleiner Eiterbelag an der deutlich sichtbaren, breiten Knochenöffnung sich zeigt. Nach dem Abtupfen desselben fliesst nichts mehr nach, auch ist kein rauher Knochen mehr fühlbar.

Mitte Juli zeigte sich Patientin noch einmal in demselben Zustande. Später blieb die Nase ganz trocken.

CXLVIII. Beobachtung.

Empyem der mittleren linksseitigen Siebbeinzellen. Hypertrophie der mittleren Muschel.

Frau M. K., 28 Jahre, leidet seit ihrer Kindheit an beiderseitiger Naseneiterung, dabei häufige Nasenverstopfung, weshalb schon Ausbrennungen stattfanden. Kopf dauernd etwas eingenommen.

In der rechten, sonst normalen Nase am Boden viel glasiger, zäher, mit Eiterflocken durchsetzter Schleim. Links lappige, glatte Hypertrophie des Vorderendes der mittleren Muschel. An der Medianseite derselben gelangt die Sonde in eine tiefe und weite, rauhwandige Knochenhöhle, aus der sich Eiter entleert. Die Sondirung ist ausserordentlich empfindlich. Auch über der linken Choane zeigt sich hinten Eiterbelag.

Am 28. III. 1892 Abtragung der Hypertrophie mittels galv. Schlinge. dann Auskratzung der Höhle.

In den nächsten Tagen viel Kopfschmerzen neben erheblicher Vermehrung der Eiterung. Directe Ausspülung der Höhle schafft rasch Erleichterung.

14. IV. Die noch immer stark secernirende, jedoch jetzt frei zugängige Höhle wird mit arg. nitr. in Substanz geätzt, worauf die Eiterung rasch nachlässt. Nach zwei Monaten besteht nur mehr Schleimabsonderung weisser Farbe in sehr geringer Quantität. Der Kopf dauernd frei, die Sondirung der vollkommen ausgekleideten Höhle schmerzlos. Heilung nach 3 Jahren controlirt.

CXLIX. Beobachtung.

Mehrfach recidivirende Polypen, Empyem der mittleren Siebbeinzellen beiderseits.

Frln. B. Oe., 23 Jahre, leidet seit Kindheit an häufig stinkendem, beiderseitigem Nasenausfluss. Häufige Kopfschmerzanfälle, besonders stark in den letzten Wochen, in deren Folge auch oft Schlaflosigkeit. Allgemeines Krankheitsgefühl, öfters verschwommenes Sehen. Seit drei Jahren ist auch die Nase verstopft durch Bildung von Polypen, welche ihr von anderer Seite mehrmals exstirpirt worden waren, zuletzt noch vor acht Tagen. Sondirung ist nie vorgenommen worden.

Status am 27. III. 1892; Beide Seiten der Nase enthalten Eiter, rechts an der Aussenseite der mittleren Muschel auflagernd. Daselbst dringt die Sonde durch den sehr schmalen Zwischenraum zwischen der Muschel und der Nasenseitenwand in eine sehr ausgebreitete Höhle mit cariösen Wandungen, beim Zurückziehen fliesst Eiter nach. Ebenso verhält es sich links. Im übrigen ist der Anblick der Nase ein fast normaler, nur ist die Atmung etwas beengt dadurch, dass die mittleren Muscheln dem septum sehr dicht anliegen.

Mittels der Knochenzange wird der Zugang zu beiden Höhlen (in verschiedenen Sitzungen) stark erweitert, diese selbst gründlich ausgekratzt. Später noch Aetzung mit arg. nitr. in Substanz. Die Kopfschmerzen verschwanden erst, nachdem der Abfluss des Secretes ganz gesichert war. Letzteres nahm erst an Quantität bedeutend zu, dann allmählig ab. Obgleich die Beschwerden nach etwa einem Monat schon erheblich gebessert waren, ist doch erst am

23. VII. verzeichnet: Seit 14 Tagen kein Kopfschmerz mehr, ebenso gar kein Ausfluss. Allgemeinbefinden bedeutend gehoben. Nasenatmung ganz frei, da die Muscheln im Umfang reducirt sind. Rhinoskopisches Bild normal, weder rauher noch nackter Knochen irgendwo mehr nachweisbar. Controle der Heilung nach $2^1/_2$ Jahren.

CL. Beobachtung.

Empyem der vorderen unteren Siebbeinzellen rechterseits mit excessiven Kopfschmerzen. Heilung. Später frische Entzündung der linksseitigen Zellen. Heilung.

Herr J. P., 34 Jahre, hat seit $^1/_2$ Jahre furchtbare, Tag und Nacht anhaltende Kopfschmerzen in der l i n k e n Stirngegend und Schläfe: infolgedessen

Gedächtnisschwäche, Arbeitsunfähigkeit, zeitweise Alienation, sogar Selbstmordtrieb. Eiterausfluss aus der rechten Nasenseite von ziemlich starker Menge will er erst seit sechs bis acht Wochen (?) bemerkt haben.

5. XII. 1801. Patient macht einen sehr stumpfsinnigen Eindruck, gibt nur schwer und undeutlich Auskunft. Die linke fossa canina und beide nervi supraorbitales sind druckempfindlich.

Das Vorderende der rechten mittleren Muschel ist leicht lappig hypertrophirt, die Sonde weist an der Aussenseite derselben, wo etwas Eiter angehäuft ist, wie noch mehr an der Innenfläche, rauhen Knochen nach.

Punction und Ausspülung der rechten Kieferhöhle fallen negativ aus, jedoch verschwindet unmittelbar darauf der Kopfschmerz.

6. XII. Nach vierstündiger Pause ist der Schmerz in der linken Schläfe und Stirnseite wieder, jedoch vermindert, aufgetreten. Jetzt wird mittels Knochenzange die Hypertrophie und morscher Knochen entfernt. Sofort Erleichterung im Kopf.

8. XII. Der Kopfschmerz ist ganz verschwunden, nur von Zeit zu Zeit treten flüchtige Stiche auf.

7. I. 92. Seit acht Tagen sind auch die Stiche dauernd verschwunden. Da noch etwas Eiter median der mittleren Muschel abgesondert wird, wird daselbst der Zugang zu der Knochenhöhle mittels der Knochenzange gründlich freigelegt und selbe ausgekrazt.

28. II. Es besteht noch eine geringfügige Eiterabsonderung. Sonst gar keine Beschwerden, blühendes Aussehen, vollkommene Activität.

22. VII. Seit etwa drei Monaten hat auch die Eiterung ganz aufgehört. Bedeutende Gewichtszunahme bei vorzüglichem Allgemeinbefinden.

Am Innenrand der rechten mittleren Muschel ein erheblicher Defect, durch den man in einen mit Schleimhaut ausgekleideten, vollkommen trockenen Hohlraum blickt, die jetzt ausgeheilten vorderen Siebbeinzellen.

Seit acht Tagen besteht aber Eiterausfluss aus der linken Nasenseite mit Kopfschmerzen. Dortselbst weist die Sonde hoch oben an der Innenseite der mittleren Muschel Caries und besondere Schmerzhaftigkeit nach. Eine einzige Auskratzung dieser Partie hat die Beschwerden sogleich beseitigt und nach acht Tagen hörte auch die Eiterung an dieser Stelle ganz auf.

Es mag erlaubt sein, die besondere Aufmerksamkeit auf die in diesem Fall so ausserordentlich trügerische Localisation des Schmerzes zu richten, der mit aller Bestimmtheit auf der der Erkrankung entgegengesetzten Seite angegeben wurde, während er bei der zweiten frischen Eiterung der Seite der Läsion entsprach. Wiederum eine Mahnung, nur mit der grössten Vorsicht die subjectiven Empfindungen und Angaben der Patienten zur Diagnose zu verwerten.

Im übrigen werden diese Krankengeschichten im Zusammenhalt mit der XCVIII. Beobachtung (S. 93) genügen, um ein Bild der schwerer diagnosticirbaren isolirten Siebbeinempyeme zu geben.

Nachfolgender Bericht möge als Beispiel jener schweren und ausgedehnten Erkrankungen des ganzen Siebbeinlabyrinthes dienen, wie sie sonst nur im Verein mit anderen Nebenhöhleneiterungen vorkommen.

CLI. Beobachtung.

Empyem des linken Siebbeinlabyrinthes mit starker Polypenbildung. Knöcherne Choanenatresie.

CLI. Beobachtung.

Fräulein M. S., 24 Jahre. Von Jugend auf besteht mangelhafte Nasenatmung. Seit drei Jahren hat sich dieselbe erheblich verschlechtert und zugleich sich profuser stinkender Eiterausfluss eingestellt. Dabei besteht Benommenheit, Kopfschmerz und Druckgefühl über den Augen. Vor zwei Jahren und voriges Jahr wurden in ihrer Heimat mittels Zange mehrere Polypen entfernt.

Status praesens: (18. V. 1890). Patientin zeigt ein stumpfsinniges, ängstliches Wesen, weint sehr viel, oft wenn man nur länger mit ihr redet, ist sehr scheu. — Die rechte Nase ist sehr verengt durch eine starke Septumdeviation. Die linke Nase ist angefüllt von einer rotgrauen unebenen weichen mit Eiter bedeckten Geschwulst. Im Nasenrachenraum zeigt sich eine kugelige, graue, glatte, glänzende Geschwulst, neben welcher nur noch der laterale Rand der rechten Choane eben sichtbar ist. Diese letztere Geschwulst wurde sogleich mit einer vermittels der Bellocque'schen Röhre eingeführten Schlinge abgerissen [251]). Bei der Extraction eines grösseren der vorne sitzenden Polypen wurde ein grösseres Stück der knöchernen mittleren Muschel mit demselben entfernt. Es zeigte sich dann noch eine knöcherne querlaufende Scheidewand in der linken Choane, welche nur eine kleine Lücke am Nasenboden für den Luftdurchgang freiliess und deren Hinterseite sich als Ausgangspunkt des retronasalen Polypen erwies. Auch die Vorderwand derselben war mit Geschwulstfetzen bedeckt. Nachdem in den nächsten Tagen noch eine grössere Menge von Polypen entfernt worden war, konnte man nachweisen, dass die andauernde starke Secretion von stinkendem Eiter aus Löchern der mittleren Muschel herstammte, welche, mit Wucherungen umkleidet, der Sonde die Einführung in rauhen Knochen gestatteten. Darauf wurden diese Höhlungen direct mit Jodoformgaze tamponirt. Nach zwei Tagen schon liess der Gestank nach und war nach fünf Tagen ganz geschwunden, die Eitermenge minimal geworden. Es wurden hierauf nur mehr Insufflationen von Jodoformpulver in die Höhlen gemacht und am 21. VI. konnte Patientin nach Hause entlassen werden, da nur noch eine kleine Oeffnung geringe Spuren von Eiter absonderte.

Die knöcherne Scheidewand war schon vorher mit dem scharfen Löffel durchstossen und stückweise entfernt worden, so dass auch die Nasenatmung jetzt ganz frei war.

Während der nächsten vier Monate stellte sich die Patientin noch mehrmals vor. Die Eitermenge war eine kaum bemerkbare geblieben, so dass nur mitunter am Morgen Spuren sich im Taschentuche fanden. Es wurden noch mehrmals Kauterisationen der gewucherten Schleimhaut und elektrolytische Verkleinerungen der geschwellten Partien, sowie Aetzungen der secernirenden Höhlen mit Chromsäure und Höllenstein vorgenommen. Im Oktober konnten die Höhlen als geheilt angesehen werden, da in denselben auch bei Austupfen mit einem Wattebausch kein Secret mehr nachweisbar war.

Leider blieb diese Heilung nicht von Bestand, denn im December 1891 stellte sich die Patientin wieder vor mit folgendem Befunde:

Neuerliche Polypenbildung links, die zwar immer noch Atmung gestattet. Eitriger stinkender Ausfluss, allerdings in viel geringerer Menge als früher, ist allmälig wieder aufgetreten. Der Kopf ist zwar immer frei, nur bei Sonnenhitze und Bücken etwas eingenommen.

Jetzt kratzte ich die Wucherungen energisch mit dem Löffel aus und trug zugleich in mehreren Sitzungen bedeutende morsche und nekrotische Knochenpartien ab. Dabei erwies sich das ganze Zellensystem des Siebbeins

als ein einziges Eiterreservoir, so dass alle die dünnen, dasselbe bildenden Knochenlamellen weggekratzt werden mussten. Zuletzt blieb nur der concav ausgehöhlte Basalrest der mittleren Muschel, der ja aus einer derberen glatten Knochenplatte bestcht und die lamina papyracea auf der Aussenseite bestchen, während die lamina cribrosa als gesund gar keinc Behandlung beanspruchte.

Leider reiste die Patientin noch vor Ablauf der Heilung in ihre Heimat zurück und ich bin seitdem ohne Nachricht von ihr geblieben, glaube jedoch zu der Hoffnung berechtigt zu sein, dass dieser gründliche Eingriff dauernde Hilfe gebracht hat.

Mein Vorgehen zu Anfang war noch von einer, der mir damals recht neuen Affection gegenüber begreiflichen Zaghaftigkeit geleitet gewesen, so dass ich nicht gleich zur Zerstörung des kranken Knochen's schritt. In ähnlicher Weise hatte sich ja auch Moldenhauer[83]) seinerzeit von energischem Vorgehen bei seinen Fällen von Knochenerkrankung in der Nase abhalten lassen. Wie notwendig aber ein derart entschiedenes Einschreiten ist und dass die medicamentöse Behandlung der kranken Höhlen nur palliativ wirkt, zeigt obiges Beispiel recht klar.

III. Secundäre Siebbeineiterungen

entstehen durch Fortpflanzung oder Durchbruch benachbarter Abscesse.

In ersterer Beziehung sind zu erwähnen Eiterungen im Bereich der orbita, der Kiefer- und Stirnhöhle, die das Siebbeinlabyrinth inficiren.

Durchbruch von der orbita dürfte nicht so selten sein, als es nach den spärlichen Literaturangaben scheinen möchte, da diese Erscheinung ja schon Riberi[109]) zu dem oben (S. 218) erwähnten Vorschlage, Orbitalabscesse durch das Siebbein abzuleiten, veranlasste.

Immerhin verfügen wir nur über drei hierhergehörige Beobachtungen, von Mackenzie, Demours und Vossius, welche bei Berger und Tyrman[161]) nachgelesen werden können. Ob der Eales'sche, ebenda (S. 28) citirte Fall ebenfalls dazu zu rechnen ist, lässt sich beim Mangel genauerer Angaben seitens des Autors nicht entscheiden.

Die Diagnose wird gestellt werden können, wenn bei dem Vorhandensein eines immer leicht erkennbaren Orbitalabscesses Eiter durch die Nase abfliesst. Die Fälle haben übrigens mehr Interesse für den Augenarzt, als für den Rhinologen.

Nächstdem kommen die Durchbrüche eines Stirnhöhlenabscesses in Betracht. Die bei Berger und Tyrman[161]) berichteten Fälle von Welge und Knapp scheinen ebenso die Annahme einer gleichzeitigen als succesiven Erkrankung beider Nebenhöhlen zu rechtfertigen.

In Steinthal's[72]) Beobachtung bereitete sich der Durch-

bruch in das Siebbein eben vor, da die lamina papyracea schon cariös geworden war, wurde jedoch noch verhütet.

In den Fällen von Jansen[61]), Otto[68]), Kuhnt[77]), Browne[183]) und Schütz[184]) war dies Ereignis jedoch schon erfolgt.

Die Infection der Siebbeinzellen durch den abfliessenden Stirnhöhleneiter dürfte jedenfalls ungleich häufiger sein. Auch in meinem ersten derartigen Fall[43]) hatte eine solche Infection stattgefunden, da Eiter auch in einem Hohlraum innerhalb der mittleren Muschel gefunden wurde. (In dem damaligen kurzen Berichte ist dieser Befund als mehr nebensächlich nicht erwähnt worden.)

Von der Kieferhöhle aus kroch nur einmal die Entzündung ins Labyrinth weiter. (Mair[252]).)

Infection des Labyrinthes von der Keilbeinhöhle aus zu constatiren, ist bisher noch nicht gelungen, da der Zusammenhang zwischen den Eiterungen dieser so tief liegenden Höhlen nur auf dem Sectionstische klar werden könnte. In dem S. 120 beschriebenen Falle stellte sich allerdings der umgekehrte Weg heraus, da die Keilbeinhöhle zuletzt erkrankt sein musste.

Endlich ist noch der Durchbruch von endocephalem Eiter in die Nase zu erwähnen. Hierzu besitzen wir zwei interessante Beobachtungen:

Chiari[253]) secirte eine 37jährige Frau mit einer luftführenden Abscesshöhle des linken Stirnlappens, die Luft war durch einen Riss auch in die drei ersten Ventrikel eingedrungen. Die Abscesshöhle stand durch eine trichterförmige Einsenkung vermittels einer hanfkorngrossen Lücke der Schädelbasis in Verbindung mit einer der vorderen Siebbeinzellen.

Die Frau hatte seit 10 Jahren an häufigen Ohnmachten gelitten, in den letzten Wochen waren Kopfschmerz, Uebelkeit, Brechreiz und continuirlicher Ausfluss von Schleim (?) aus der Nase zu verzeichnen gewesen, worauf sopor und dann der Tod eingetreten war.

Chiari deutet wohl mit Recht den Abscess als einen chronischen, der zuletzt zum Durchbruch und durch die Einpressung von Luft in die Ventrikel beim Schneuzen zum Tode führte.

Gaudissant's[254]) Patient hatte drei Schnittwunden in der Stirn, darunter eine in der Nähe der Nasenwurzel bis auf den Knochen dringend, erhalten. In der vierten Woche trat plötzlich Erbrechen, Verlangsamung der Respiration und der Pulsfrequenz (12!), stupor, incontinentia urinae und Verstopfung ein. 17 Tage darauf entleerten sich grosse Eitermengen durch die

Nase, worauf die Hirnsymptome verschwanden. Nach einigen Tagen kehrten dieselben jedoch wieder und erst der dann erfolgte Durchbruch des Hirnabscesses in die Stirnwunde führte zu definitiver Heilung.

G. nimmt an, dass der Abfluss in die Nase durch das Siebbein erfolgt sei und das ist wohl auch das wahrscheinlichste. —

(In früheren Jahrhunderten erschien dieser Vorgang als selbstverständlich überall, wo man Eiter aus der Nase strömen sah; mit welchem Rechte, zeigt die Seltenheit dieses Ereignisses in Wirklichkeit.) —

Die Läsionen des Siebbein's durch trauma, Chemicalien (Phosphor, Chlorzink etc.) konnten hier keine Berücksichtigung finden, da sie nicht streng zu den Eiterungen gehören.

G. Die Eiterungen der Keilbeinhöhle.

bis vor wenigen Jahren ein Gegenstand scheuester Andacht, da niemand diese dunkle und nicht ungefährliche Region zu berühren wagte, sind erst in letzter Zeit die pièce de résistance rhinologischer Technik geworden.

Aus früherer Zeit verdanken wir daher unsere Kenntnisse von dieser Erkrankung nur Sectionsbefunden, von denen jedoch nur ein einziger, von Rouge[255]), sich auf chronisches Empyem bezieht. Dieser fand bei der Section einer Dame, die näselnde Sprache, exophthalmos, strabismos und Schmerz in den Zähnen des Oberkiefer's hatte, wozu sich vor dem Tode noch linksseitige Taubheit und Blindheit gesellte, die Keilbeinhöhle mit käsigem Eiter gefüllt.

Die übrigen Sectionsbefunde, die sich auf acute Processe beziehen und für die Aetiologie sehr viel Interesse bieten, sollen bei dieser erörtert werden. —

Die ersten Beobachtungen am Lebenden rühren von Schäffer[81]) her.

Einmal fand er neben Polypen und Empyem des Siebbein's käsige, krümlige Massen in der Keilbeinhöhle (Fall 7): dann heilte er einen Fall von „Ozaena" durch Eröffnung beider Höhlen (Fall 34), und fand ein drittesmal Eiterung und Knochennekrose daselbst als Ursache von Eiterabfluss aus der Choane und Polypenbildung am Nasendach. —

1889 erwähnte Heryng[256]) fünf von ihm nach Schäffer's Methode behandelte Fälle.

Ruault[257]) berichtet dann über einen Patienten, den er vier Jahre vorher erfolgreich an einem Empyem der Kieferhöhle und Nasenpolypen behandelt hatte. Jetzt war die Keilbeinhöhle erkrankt, wurde glücklich eröffnet und eiterhaltig befunden. Unter antiseptischen Ausspülungen gelang die Heilung.

Herzog hat nach einer Mitteilung von Hansberg[258]) ebenfalls dreimal die Eröffnung der Keilbeinhöhle nach Schäffer mittels scharfen Löffel's vorgenommen und zur Erzielung besseren Zugang's die mittlere Muschel galvanokaustisch verkleinert.

Hansberg selbst stiess bei einer Sondirung cariöser Siebbeinzellen in der Tiefe von 9 cm vom introitus nasi entfernt, auf eine rauhe Stelle, die er wohl mit Recht als dem Keilbeinsinus angehörig betrachtete.

Nun folgt wieder eine Serie Mitteilungen von Schäffer[35]), enthaltend sechs Fälle, worunter einer combinirt mit Siebbein-, ein anderer mit Stirnhöhleneiterung.

Besonders interessant ist von diesen die Beobachtung eines Durchbruches der unteren Wand des sinus. Es bestand eine hochgradige Neuralgie der rechten Infraorbitalgegend, die schon zur Resection des n. infraorbit. geführt hatte. In der rechten Rosenmüller'schen Grube fand sich ein Wulst, der bei der Sondirung von vorn sich als ein nach hinten unter der Schädelbasis verlaufender Hohlgang erwies. Der Knochen darüber war rauh. Eine Auskratzung desselben vermochte die Schmerzen momentan zu beseitigen, doch kehrten sie nach fünf Tagen wieder. Nun wurde der sinus eröffnet und drainirt, worauf sogleich die Schmerzen wieder verschwanden. Das definitive Resultat ist unbekannt.

Von den übrigen fünf Fällen wurden vier in Zeit von je 1, 4, 9 Monaten und 1 Jahr geheilt.

Schech's[84]) erster Fall von Eiterausfluss aus der Höhle mit Caries am ostium bei atrophischer Rhinitis gehört ebenfalls hierher, während der in der vierten Auflage berichtete Fall von Keilbeincaries eher auf Geschwulstbildung beruht zu haben scheint.

Es folgte eine Mitteilung von Quénu[259]), dessen Fall eine Caries der Vorderwand aufzeigte, die durch eine offene Fistel mit der Nase communicirte. Als zweimalige Auskratzung derselben erfolglos blieb, klappte Quénu die Nase auf und drainirte, worauf bald Heilung eintrat.

Baumgarten's[260]) 20jähriger Patient endlich litt seit zwei Jahren an Naseneiterung und Kopfschmerzen. Die Vorderwand der linken Höhle erwies sich nekrotisch. Durch Eröffnung derselben wurde wesentliche Linderung verschafft; weiteres Vorgehen wurde in Aussicht gestellt.

Seitdem hat sich die Anzahl der Mitteilungen beträchtlich vermehrt, das auf Grund eigener Beobachtung seinerzeit aufgebaute Krankheitsbild hat aber durch dieselben keine wesentlichen Aenderungen erfahren, so dass wir auf Aufzählung weiterer Casuistik verzichten dürfen. —

Die Aetiologie hat aus den chronischen Fällen bisher nur sehr geringe Förderung gewonnen. In der Literatur ist sogar nirgends ein bezüglicher Vermerk aufzufinden. Unter meinen Fällen habe ich auch nicht immer Daten, die auf die Entstehung hinweisen, eruiren können.

Häufig wurde das Leiden mit Bestimmtheit auf einen im Jahr vorher durchgemachten besonders heftigen Schnupfen zurückgeführt, (vermutlich war Influenza im Spiele), einmal

war das Empyem in Verbindung mit Siebbein- und Kieferhöhleneiterung auf Typhus zu beziehen, einmal war Scharlach die wahrscheinliche Ursache, (hier war auch das Siebbein beteiligt), und endlich datirte ein Patient die Eiterung aus Kiefer-, Sieb- und Keilbeinhöhle derselben Seite auf mehrfache Traumen zurück, was allerdings sehr dahinzustellen ist.

Mehr Licht verschaffen uns in dieser Richtung die acuten Empyem der Höhle, doppelt wertvoll durch die dabei erhobenen Sectionsbefunde, welche auch einiges Material für die noch sehr mangelhafte pathologische Anatomie der Höhle liefern.

v. Gietl hatte die Bemerkung gemacht, dass das bei seinen Typhuskranken grassirende Gesichtserysipel am häufigsten von der Nase seinen Ausgang nahm und darauf die Theorie basirt, dass dasselbe aus jauchigen Entzündungen der Nebenhöhlen entspringe. Sein Assistent Zuccarini[2]) ging dieser Idee nach und fand in der Tat bei drei Sectionen an Typhuserysipel Verstorbener Eiterungen der Nebenhöhlen, darunter zweimal die Keilbeinsinus miterkrankt.

Einmal war die Nasenhöhle mit „puriformem Schleim“ erfüllt, die Schleimhaut der Choanen aufgelockert, sammetartig, die Schleimhaut der sinus frontales aufgewulstet, im sinus sphenoïdalis croupöses, blutig-eitriges Exsudat, die Schleimhaut desselben erweicht, mit ekchymotischen Flecken.

In der zweiten Beobachtung erwies sich die Hinterwand des sinus gerötet, innerhalb etwas dünne eitrige Flüssigkeit, dabei seröses Infiltrat der Kieferhöhlenschleimhaut und dieser Hohlraum angefüllt mit farblosem (?) eitrigem Schleim, die Siebbeinzellen frei.

1881 berichtete Weichselbaum[36]) über einen Entzündungsprocess der Nebenhöhlen, den er als primäre Phlegmone ansprach und in zwei Fällen beobachtete. Ausser Eiterungen und eigentümlichen croupösen Exsudaten in den anderen Nebenhöhlen, fand sich im ersten Fall die Schleimhaut der linken Keilbeinhöhle teils injicirt, teils ekchymosirt, in der rechten Höhle ausserdem spärlicher eitriger Schleim, während die zweite Section eben denselben Entzündungsprocess in allen übrigen Höhlen, von den Keilbeinhöhlen aber nur in der linken fibrinöse plaques auffinden liess.

Ausser diesen konnte er noch in fünf Fällen von Gesichts- und Rachen-Erysipel Eiterungen resp. croupöse Entzündung der Schleimhaut neben ebensolchen Processen in teils sämmtlichen, teils nur einigen anderen Nebenhöhlen nachweisen, während in zwei weiteren Beobachtungen der Process erst im Anfangsstadium serösen Infiltrat's sich darstellte.

1882 berichtet Zuckerkandl[37]) ebenfalls über eine sehr heftige mit Gesichtserysipel vergesellschaftete purulente Rhinitis und Eiterung im Siebbeinlabyrinth, der rechten Kieferhöhle und linken Stirnhöhle, während die rechte Stirnhöhle, linke Kiefer- und beide Keilbeinhöhlen nur Schwellung, Injection und Ekchymosen aufwiesen.

1888 sah Weichselbaum[261]) wieder einen hierhergehörigen Fall auf dem Sectionstisch.

Ein Kutscher, aus einem anderen Spital nach eben abgelaufener vierwöchentlicher schwerer Krankheit unbekannter Natur ausgetreten, litt an Furunculose und schleimigeitrigem rechtsseitigem Nasenausfluss seit vier Tagen, ausserdem Nephritis. Nach drei Tagen entstand noch ein Eiterherd auf der linken Mandel und bald darauf trat der Tod durch Glottisödem ein.

Bei der Section fand sich reichlicher, sehr zäher Eiter in der rechten Nase, der rechten Kiefer- und Keilbeinhöhle.

Leider ist über die Natur der voraufgegangenen Krankheit nichts zu eruiren gewesen, jedenfalls aber lag eine schwere Allgemeininfection vor.

Es reihen sich dann hier noch die Siebenmann'schen S. 3 erwähnten Befunde von Keilbeineiterung in drei Typhus- und mehreren Influenzaleichen an.

Harke[1]) fand ebenfalls diese Höhle ausserordentlich oft im Gefolge acuter Infectionen erkrankt.

Um die Serie der durch Autopsie festgestellten anatomischen Veränderungen in diesem sinus voll zu machen, verweise ich noch auf die ätiologisch unklaren Fälle von Scholz (S. 136) und Demarquay (S. 128), sowie auf meinen Sectionsbefund in der CIII. Beobachtung, der den ersten Beginn einer durch Nachbarinfection bedingten Eiterung erkennen liess.

Im Gegensatz zu der Anschauung, dass Entzündungen der Keilbeinhöhle meist auf fortschleichenden entzündlichen Processen der Nasenschleimhaut beruhen, bestätigen vorstehende Beobachtungen wiederum die durchgehende Erfahrung, wonach die Mehrzahl der Höhleneiterungen acuten Infectionen, sei es reiner Natur, sei es Mischinfectionen, ihre Entstehung verdanken. Hierfür spricht besonders der Umstand, dass verhältnismässig selten diese Höhle allein erkrankt. Bei den acuten Processen, welche in flagranti auf dem Sectionstisch ertappt wurden, zeigt sich fast überall Combination mit anderen Empyemen und sowohl 9 von 53 Schäffer'schen, als insbesondere 25 von meinen 37 Fällen chronischer Eiterung wiesen ebensolche combinirte Erkrankungen auf.

Dass unter den Fällen bekannter Aetiologie vorwiegend der pneumokokkus, der bacillus des Typhus und der streptokokkus

erysipelatis als Verursacher anzuschuldigen sind, abgesehen von den Befunden bei Influenza, zeigt wohl noch klarer, dass die acute Infection die Hauptrolle in der Aetiologie des Keilbeinhöhlenempyem's, auch des chronischen, spielt, während die fortschleichende Entzündung nicht auszuschliessen, aber bisher nur einmal (s. o. S. 120), concret erwiesen ist.

Klinisches Bild:

Acute Eiterungen der Höhle in vivo zu beobachten, ist bisher selten gelungen. Schäffer hat deren 19 gesehen, unzweifelhafter Art, da jedesmal Eiter bei der Eröffnung des sinus gefunden wurde. Ich darf annehmen, dass auch in meiner Beobachtung mehrfach derartige Fälle vorkamen, doch konnte ich meist nicht genügende Sicherheit für die Diagnose gewinnen. Die Fälle 3, 4, 5 der Serie acuter Eiterungen aus dem oberen Gange (s. o. S. 171) gehören wahrscheinlich hierher:

Sichergestellt wurde dagegen folgender Fall:

CLII. Beobachtung.

Acute Keilbeinhöhleneiterung mit Complicationen.

CLII. Beobachtung. Frau A. K., 43 Jahre alt, litt seit 2 Jahren an heftigen linksseitigen Stirnschmerzen und Naseneiterung. In ihrer Heimat deshalb mehrfach in der Nase operirt, da der betr. Fachcollege Siebbeinempyem diagnosticirte, wurde sie endlich mir überwiesen. Ein linksseitiges Kieferhöhlenempyem konnte sofort nachgewiesen und durch dessen Operation jegliche Beschwerde beseitigt werden.

10 Tage nach ihrer Rückkehr erkrankte sie plötzlich unter heftigem Fieber, grosser Mattigkeit, starkem rechtsseitigen Stirnschmerz. Auch entleerte sie bald viel Eiterschleim durch den Rachen. Sie kam wieder her: zunächst liess sich nichts sehen, doch brachte eine Sondirung der rechten Keilbeinhöhle Erleichterung. Sofort wurde ein Keilbeinröhrchen eingeführt und bei vorübergeneigtem Kopfe, (nachdem die Durchblasung negativ ausgefallen war), durchgespült: es kam unter sofortigem Aufhören der Schmerzen ein Schleimeiterballen mit dem Spülwasser zum Vorschein.

Die Affection heilte unter täglicher direeter Durchspülung in 8 Tagen.

Zur Illustration der ohnedies aus diesem Falle schon ersichtlichen diagnostischen Schwierigkeiten sei noch erwähnt, dass eine Woche später allmälig heftige Hinterhauptschmerzen sich einstellten, als deren Ursache Urämie infolge chronischer parenchymatöser Nephritis eruirt wenden konnte, an welcher Pat. 2 Monate später zu Grunde ging.

Die Symptome decken sich mit den allgemeinen acuter Herdeiterungen, (Fieber, Schüttelfrost, Mattigkeit, Schwindel, heftiger Kopfschmerz, auch, nach Schäffer, heftiger Druck hinter den Augen). Die Diagnose erfordert dieselben Massnahmen, wie bei der chronischen Form.

Die Behandlung kann zunächst versuchen, durch Beseitigung der Zuschwellung den Ablauf zu beschleunigen (Sondirung, alkalische Aufschnupfungen, Schwitzen, Abführmittel), dann zur directen Secretentfernung mittels eingeführter Spülröhrchen über-

gehen; in hartnäckigen Fällen kommen dieselben Massnahmen, wie bei chronischer Entzündung in Betracht.

Die chronischen Eiterungen sind sehr häufig. In meiner Beobachtung kommen allein 37 Fälle vor, worunter 14 doppelseitige.

Die Symptome sind nicht derart constant, dass aus ihnen allein sichere Folgerungen auf den Sitz des Uebel's gezogen werden könnten. Immerhin lässt sich folgendes feststellen:

Die Eiterung pflegt verhältnismässig spärlich zu sein und häufig ihren Weg durch die Choanen nach hinten unten zu nehmen, so dass entweder im fornix oder am oberen Choanenrand oder auf den Hinterenden der oberen und mittleren Muschel der Belag zu sehen ist. In achtzehn meiner Fälle konnte dieser Weg des Secretes constatirt werden.

Im übrigen stimmen meine Erfahrungen mit denen Schäffer's überein, wonach das nach vorne abfliessende Secret meist zwischen septum und mittlerer Muschel zum Vorschein kommt. Auf diesen Befund eine Diagnose zu bauen, wäre allerdings trügerisch, da auch, wie oben gezeigt, die Siebbeinzellen, vornehmlich die hinteren, ihr Secret an dieser Stelle entleeren.

Auch fliesst das Secret gerne auf die laterale Seite der Muschel hinüber, so dass Verwechslungen mit Kieferhöhleneiter und umgekehrt naheliegen,

Entsprechend der Spärlichkeit der Absonderung trocknet dieselbe leicht zu Borken ein und wenn Caries resp. Nekrose der Wände vorhanden ist, wird das Secret misfarben, graugrünlich oder hämorrhagisch, (braunrot bis schwarz), verfärbt und fötid. Letztere Eigenschaft vermisste ich nur selten, während in zwölf Fällen sich die richtigen „Ozaena"-Borken darboten, wie sie auch Schäffer fünfmal aufgezeichnet hat.

Polypenwucherung scheint bei dem reinen Keilbeinhöhlenempyem sehr selten, eher bei gleichzeitiger Erkrankung der Siebbeinzellen vorzukommen. Die Schleimhaut der Gegend ist wohl zu dürftig und zu straff am Knochen angelagert, um zu Extravaganzen zu neigen.

Der Schmerz pflegt sehr heftig zu sein, wenn ich auch mehrere Fälle gesehen habe, in denen nur Eingenommenheit des Kopfes bestand. Ist die Höhle allein erkrankt, so localisiren die Patienten ihre Schmerzempfindung auf dem Scheitel oder geben eine unangenehme resp. schmerzhafte Sensation in der Tiefe des Kopfes an, zeigen dabei aber häufig auf die Ohrgegend, indem sie die nicht genau localisirbare Empfindung einfach auf die entsprechende Oberflächenpartie projiciren. Messungen haben mich mehrfach erkennen lassen, dass die Stelle der Kopfrundung, an der der Schmerz localisirt wird, der Projection der Keilbeinhöhle auf den Schädel entspricht, daher diese falsche Localisation

nicht als Irradiation aufzufassen ist. Auch Hinterhauptschmerz wird geklagt. Der Schmerz ist bohrend, nagend, oder wird als dumpfer Druck empfunden.

Greift die Knochenentzündung in die Nachbarschaft über, so können durch Reizungen des ggl. sphenopalatinum resp. des zweiten Trigeminusastes Schmerzen in der Supra- oder Infraorbitalregion auftreten, wie letztere Schäffer einmal beobachtete und durch welche Rouge[255]) in einem Fall zu der Diagnose eines Kieferhöhlenempyem's verleitet wurde, so dass er sogar zur Eröffnung dieser Höhle schritt. Implicite wieder eine Warnung, die Diagnose einer Höhleneiterung nur auf Symptome zu basiren.

Supraorbitale Schmerzen, resp. solche im Bereiche des n. ophthalmicus, hier jedenfalls durch Irradiation entstanden, konnte ich mehrmals mit Sicherheit auf das Keilbein zurückführen, einmal zeigte sich eine typische Otalgie.

Der Verlauf der chronischen Eiterung dürfte zumeist ein gutartiger sein. Viele Fälle haben schon mehrere Jahre Dauer hinter sich, bis sie zur Behandlung kommen. Die obere Decke der Höhle ist bedeutend solider, als die lamina cribrosa des Siebbein's, so dass nicht so leicht ein Durchbruch in den Schädel zu Stande kommt. Immerhin ist ein solcher nicht unerhört. Ich brauche da nur an Scholz', Demarquay's, Flatau's und eine eigene Beobachtung zu erinnern, um nicht die Sectionsbefunde von Keilbeinhöhlenempyem bei Meningitis zu erwähnen, bei welchen der Zusammenhang unklar bleiben musste. Bedrohlich ist der Process noch mehr für den unmittelbar benachbarten n. opticus, wie es die Erblindung in Rouge's und Demarquay's Beobachtung und das Vorkommen von Neuritis optica (Fliess[174]) beweisen. Auch das ggl. sphenopalatinum kann durch Uebergreifen der Entzündung zur Atrophie gebracht werden und dann zur halbseitigen Gesichtshypästhesie (S. 125) führen.

Wie die gleichseitige Taubheit, (bei Rouge), zu Stande gekommen ist, entzieht sich dagegen jeder Erklärung, da wir keinerlei Mitteilungen über den Zustand des Ohres erhalten.

Dass die fortschreitende Entzündung Nekrose und Abstossung von Knochenpartieen durch eine Ostitis des Keilbeinkörper's bewirken kann, ist selbstverständlich. So konnte ich einmal einen Sequester extrahiren. Vielleicht gehören hierher auch die von Baratoux[262]) und Erichsen (bei Woakes[146]) berichteten Ausstossungen fast des ganzen Keilbeinkörper's resp. der sella turcica durch die Nase, von denen übrigens zweifelhaft ist, ob sie einem destructiven Empyem oder nicht vielmehr einem specifischen Process zuzuschreiben sind.

Namen und Alter	Beschaffenheit der Keilbeinhöhle und Seite der Erkrankung	Entfernung des introitus nasi von der				Schädelmasse		Kopfumfang
		Hinterwand der Keilbeinhöhle	Vorderwand der Keilbeinhöhle	hintersten Siebbeinzelle	hinteren Rachenwand	Frontalschnitt (Entfernung beider Schläfengruben)	Sagittales Mass (Nasenwurzel bis tuber occipitale)	
A) Weiber.								
1) D., 16 Jahre	Empyem beiderseits	6,0 rechts	—	—	—	—	—	—
2) M. W., 11 „	gesund, rechts gemessen	6,4	—	—	rechts 6,8	11,0	17,0	—
3) E. v. H., 45 „	Empyem rechts	7,2 rechts	—	—	rechts 7,9 links 8,2	12,0	16,5	—
4) B. K., 26 „	?	7,4 rechts 7,2 links	—	—	7,9 beiderseits	11,0	17,5	—
5) K. F., 34 „	Gesund	7,3 rechts	—	—	rechts 8,1 links 8,3	11,5	18,0	—
6) M. G., 44 „	Empyem rechts	7,3 rechts	—	—	8,9 beiderseits	11,3	16,0	50,0
7) T. M., 38 „	Normal	7,4 rechts	—	—	rechts 8,3 links 8,0	11,0	17,5	—
8) C. v. T., 36 „	Empyem und Caries beiderseits	7,5 links 7,5 rechts	—	—	links 8,4 rechts 8,1	11,0	17,5	—
9) S. M., 18 „	Empyem beiderseits	7,9 rechts 7,6 links	7,0 rechts —	6,2 links	8,3 beiderseits	11,0	17,5	51,5
10) A. M., 65 „	Empyem beiderseits	7,8 rechts 7,9 links	—	—	links 8,0	10,5	17,5	—
11) T. A., 41 „	Empyem links	7,9 links	—	—	links 8,8 rechts 8,5	11,5	17,0	51,5
12) K. N., 15 „	Empyem beiderseits	7,9 rechts	6,5 rechts	7,2 rechts	rechts 8,5 links 8,6	11,0	17,0	51,5
13) E. F., 28 „	Acute Eiterung?	7,9 rechts	—	—	rechts 9,2 links 9,0	12,0	18,0	—
14) M. A., 27 „	Acute Eiterung?	7,9 rechts	—	—	8,1 beiderseits	11,0	16,5	—
15) M. S., 31 „	Empyem rechts	8,0 rechts	—	—	—	—	—	—
16) C. R., 46 „	Caries rechts	8,2	—	—	rechts 9,0	12,0	17,5	—
17) H. Z., 37 „	Caries u. Empyem links	—	6,3	—	—	12,5	18,0	—
B) Männer.								
1) H. M., 43 Jahre	Empyem links	6,5 links	5,7 links	—	links 8,8	13,0	18,3	56,0
2) R.,	Empyem rechts	7,1 rechts	—	—	—	—	—	—
3) S. S., 44 „	Empyem beiderseits	7,1 links 7,3 rechts	—	—	8,6 beiderseits	11,0	18,5	56,0
4) J. M., 32 „	Caries u. Empyem rechts	7,2	6,6	—	—	12,0	17,5	—
5) P. S., 37 „	Caries u. Empyem links	7,4	—	—	9,3	12,0	18,5	—
6) G. K., 65 „	Caries rechts	7,5	7,0	—	rechts 8,6	13,0	18,5	—
7) J. D., 55 „	normal	7,5 links	6,2 links	—	8,1 beiderseits	11,75	17,5	54,5
8) J. K., 31 „	normal, beide Höhlen sichtbar	7,7 rechts 7,5 links	—	—	—	—	—	—
9) H. O., 22 „	Polypen rechts	7,7 rechts	—	—	9,7 beiderseits	13,5	17,3	56,0
10) P., 36 „	normal	7,8 rechts	—	—	—	—	—	—
11) M. O., 28 „	Caries und Empyem beiderseits	7,7 links 8,3 rechts	—	6,0 links —	links 8,3 —	11,0	18,0	53,0
12) F. S., 30 „	Caries u. Empyem links rechts gesund	8,0	7,1 links 6,9 rechts	—	—	11,3	18,5	55,2
13) W. S., 30 „	Empyem beiderseits	8,0 beiderseits	—	—	rechts 10,0 links 9,8	12,0	19,0	56,8
14) J. D., 45 „	Empyem rechts	8,0 rechts	6,0 rechts	—	rechts 8,6 links 8,9	11,0	18,0	54,0
15) A. B., 39 „	Empyem beiderseits	8,1 beiderseits	—	—	links 8,4 rechts 9,1	12,0	19,0	—
16) G. F., 36 „	Empyem rechts	8,2 rechts	—	—	9,0 beiderseits	11,0	19,0	54,2
17) W. S., 52 „	Empyem rechts	8,3 rechts	8,1 links	—	rechts 8,8 links 9,3	12,8	19,3	56,8
18) F., 27 „	Katarrh beiderseits	8,4 beiderseits	7,0 links	—	rechts 8,9 links 8,6	11,5	19,0	55,0
19) S. G., 56 „	Caries u. Empyem rechts Caries links	8,4 8,6	—	7,8 —	— —	13,2	19,5	—
20) K. F., 25 „	gesund, rechts gemessen	8,5	—	—	links 10,8 rechts 10,2	12,0	19,0	57,7
21) M. R., 31 „	Caries u. Empyem rechts	8,5	—	8,2	8,3	12,5	18,0	—
22) B., 16 „	Empyem rechts	8,5 rechts	7,9 rechts	—	—	11,5	19,0	55,5
23) G., 56 „	Empyem beiderseits rechts Polypen	8,7 links 8,4 rechts	7,8 links 7,6 rechts	—	links 9,8 rechts 9,9	12,5	20,2	59,3
24) P. S., 38 „	normal	8,7 rechts	—	—	rechts 9,5 links 9,4	11,5	19,0	55,3
25) K. F., 28 „	Empyem rechts	8,7 rechts 8,8 links	—	—	rechts 10,2 links 10,0	12,0	19,0	57,8
26) F. R., 32 „	normal	8,8 links	—	—	—	—	—	—
27) J. E., 25 „	?	8,8 rechts 8,9 links	6,9 rechts 7,2 links	—	rechts 8,9 links 9,1	12,0	19,0	55,5
28) A. W., 65 „	Empyem links	8,9 links	—	—	rechts 9,1 links 9,2	12,0	19,0	57,0
29) U.	normal	8,9 rechts	—	—	rechts 9,0	—	18,3	—
30) F. K., 26 „	Katarrh beiderseits	9,3 links 8,5 rechts	—	—	links 9,2	13,0	19,0	—
31) K., 44 „	Katarrh beiderseits	8,9 rechts	7,5 rechts	—	links 9,5 rechts 8,7	11,5	19,0	55,5
32) L. G., 33 „	?	9,5 rechts 8,4 links	7,7 rechts 7,5 links	—	rechts 9,5 links 9,4	13,0	19,5	57,1
33) H. R., 48 „	normal	9,1 links	—	—	rechts 8,7 links 9,4	12,0	19,0	55,3
34) W. A., 25 „	normal	9,2 rechts	—	—	rechts 9,1 links 8,8	11,5	19,3	56,1
35) J. G., 33 „	Empyem links	9,3 links	8,2 links	—	9,8	12,5	20,0	60,0
36) J. B., 37 „	normal	9,5 rechts	—	—	links 7,5	13,3	20,5	59,5
37) A. L., 30 „	normal	9,5 links	7,1 rechts	—	links 7,5	13,3	20,5	59,5
38) M. L., 28 „	Caries u. Empyem links	9,8	—	7,9	—	12,5	19,5	—
39) J. G., 24 „	Empyem beiderseits	—	6,7 beiderseits	—	rechts 9,1 links 9,2	12,0	19,0	57,5



Die Diagnose ist nicht so schwierig, als sie hingestellt zu werden pflegt, allerdings darf sie nicht auf die Symptome allein aufgebaut werden, noch werden letztere allein immer hinreichen, um auch nur die Aufmerksamkeit auf die Höhle zu lenken. Hier noch mehr wie bei den anderen Nebenhöhlen gilt der Satz, dass nur der Nachweis von Eiter resp. Caries in der Höhle selbst die sichere Diagnose ermöglicht, alles andere gibt nur Wahrscheinlichkeit und oft eine recht schwache.

Findet man Eiter- oder Borkenbelag an den geschilderten charakteristischen Stellen, besonders nur auf einer Seite, so wird man sich zu genauerer Nachforschung angeregt fühlen. Eine solche aber kann wieder nur mit der Sonde geschehen, ausser wenn die Vorderwand der Höhle durch Atrophie oder nach Zerstörung der mitttleren Muschel soweit freigelegt ist, dass man das Secret direct aus der Höhle austreten sehen kann, wie mir das wiederholt geglückt ist. Zweckmässig wird die Spitze der Sonde nach aussen abgebogen. Wenn man der mittleren Muschel entlang am septum nach hinten oben gehend durch einen mehr oder weniger engen Zugang in einen Hohlraum, in dem sich der Sondenkopf frei bewegen kann, gelangt, so kann man, bei entsprechender Tiefe, sicher sein, die Keilbeinhöhle vor sich zu haben. (Eine Verwechslung wäre dann nur noch mit dem recessus spheno-ethmoïdalis möglich. Doch kann aus letzterem die Sonde frei nach unten gleiten, was bei richtiger Lage derselben innerhalb der Keilbeinhöhle nicht möglich ist.) Abfluss von Eiter neben der eingeführten Sonde oder Nachweis von rauhem oder entblösstem Knochen vervollständigen die Erfordernisse des Erkrankungsnachweises.

Geschwulstbildung kann übrigens dieselben Erscheinungen machen und ist nur durch Anamnese, directen Befund oder sorgsame Beobachtung des Verlaufes auszuschliessen. (s. o. S. 112.)

Sieht oder fühlt man bei der Sondirung nichts, so ist ein Keilbeinröhrchen (Tafel II, Fig. 9 u. 10) einzuführen und unter Ocularinspection mittels angefügten Schlauchballon's das Secret herauszublasen, resp. zu spülen.

Die Tiefe, in der die Keilbeinhöhle aufzufinden ist, stellt sich sehr verschieden dar, dagegen besteht eine gewisse, allerdings innerhalb verhältnissmässig weiter Grenzen schwankende Relation zwischen der Entfernung der Höhle vom Naseneingange und den äusseren Kopfmassen.

Ich habe in meinen Fällen immer die Entfernung des Sondenknopfes von dem Punkt, an welchem die Sonde den Uebergang der Oberlippe zum Nasenboden unmittelbar am septum berührt, genau gemessen und mich durch wiederholtes Nachmessen von der Genauigkeit der Masse überzeugt, da ich jedesmal bis

auf den Millimeter genau dieselbe Entfernung erhielt. Diesen Messungen habe ich solche der Entfernung von der Nasenwurzel bis zum tuber occipitale, des Querdurchmesser's des Schädel's von einer Schläfengrube zur anderen und in einigen Fällen der Entfernung des Naseneinganges, (am selben Punkte, wie bei der Keilbeinhöhlenmessung), von der hinteren Rachenwand hinzugefügt. Letztere Entfernung ist aber zur Festsetzung einer Relation gegenüber der Keilbeinhöhle nicht immer zu verwerten, da sie von der, selten vollkommen genauen, Stellung der Vorderwand der Halswirbelsäule in der Frontalebene abhängt und ausserdem noch die verschiedene Dicke resp. Spannung der Rachenmusculatur nicht unerheblich das Messungsresultat beeinflusst. Jedenfalls ist daher letzteres Mass doppelseitig zu erheben.

Da die aufgenommenen Masse, um Vergleiche zuzulassen, von der Dicke der Weichteile möglichst unabhängig sein müssen, konnte auch der sonst in erster Linie heranzuziehende Kopfumfang nicht immer berücksichtigt werden, da dieser an Lebenden durch die Dicke der Kopfschwarte und insbesondere des Haarwuchses zu starke und uncorrigirbare Differenzen erleidet. — Auch bei gesunden Keilbeinhöhlen gelingt häufig die Sondirung, so dass 22 meiner Messungen sich auf solche oder zweifelhafte Fälle beziehen, während die übrigen Daten von 50 erkrankten Höhlen herrühren.

Aeussere Verhältnisse untersagten die Messung sämmtlicher pathologischen Fälle.

Meine in umstehender Tabelle niedergelegten Messungen bieten gegenüber solchen am skeletirten resp. conservirten Schädel den Vorteil, dass die äusseren Kopfmasse fast denjenigen am Skelet gleich sind, während die Masse der Keilbeinhöhle den am Lebenden bestehenden turgor der Weichteile und die auf pathologischen Veränderungen beruhenden Differenzen besser als an normalen Leichenpräparaten zum Ausdruck bringen.

Nach den Ergebnissen dieser Tabelle würde sich der durchschnittliche Abstand der Tiefe der Keilbeinhöhle vom Naseneingang bei weiblichen Erwachsenen auf 7,6, bei männlichen auf 8,2 cm belaufen. Die Schwankungen um dieses Mittel herum sind nicht unbeträchtlich, von 6,0—8,2 cm. bei Weibern, von 7,1—9,8 bei Männern. Allerdings stehen dieselben in einem gewissen Verhältnis zu den Schädelmassen, jedoch darf dasselbe nicht als constant angesehen werden. Insbesondere gilt dies für den einfachen Sagittaldurchmesser. Addirt man jedoch für jeden Fall die Masse des Sagittal- und Frontaldurchmesser's, so erhält man ein etwas gleichmässigeres Verhältnis.

Nun reichen allerdings diese Zahlen bei weitem noch nicht aus, um sagen zu können: je grösser die Schädelmasse sind, um

so weiter ist der Grund der Keilbeinhöhle vom Naseneingange entfernt. Immerhin aber bestätigen sie innerhalb weiterer Grenzen die Voraussetzung, bei grösseren Schädeln die Höhle erst in weiterer Tiefe zu finden, während sie weiterhin annehmen lassen, dass die Keilbeinhöhle bei Männern nicht unter 7,0 cm, bei solchen grösserer Statur kaum unter 8,0 cm. Distanz vom Naseneingange zu vermuten ist. Letztere Entfernung und darüber bildet sogar den häufigeren Befund.

Diese Messungen würden noch genauere Ergebnisse liefern, wenn man öfters die Distanz zwischen introitus nasi und dem ostium der Höhle, ihrer Vorderwand, messen könnte, da dieses Mass fast immer constant bleiben muss, während die Tiefe der Keilbeinhöhle im gleichen Falle durch Schwellung und Granulationsbildung, sowie andererseits durch Nekrose sehr erheblich gegen den Befund in gesundem Zustande wechseln wird. Dies gelingt leider in vivo nur selten, denn man kann nur dann sicher sein, das ostium resp. die Vorderwand sondirt zu haben, wenn man auch in die Höhle selbst einzudringen vermag und ist letzteres der Fall, so findet gewöhnlich die Sonde so wenig Stütze an den vorderen Teilen der Höhle, dass es oft gar nicht gelingt, ein zuverlässiges Mass dieser zu erhalten.

Daher habe ich auch nur für 24 Höhlen diese Vorderdistanz feststellen können, welche, von 6,0—8,2 cm reichend, sich im Durchschnitt, 7,09, nur um 1,1 mm geringer darstellt, als das von Hansberg[258]) an Leichen gewonnene Durchschnittsmass von 7,2 cm.

Dieser geringe Unterschied verschwindet ganz, wenn man die Blutfüllung der Teile am Lebenden mit 1,1 mm ansetzt. —

Noch besser wird man sich orientiren, wenn man sich in jedem einzelnen Fall möglichst an die Choane hält. Die Vorderwand der Höhle bildet ja den oberen Rand derselben, so dass man mit der Sonde von diesem Punkte ausgehend, nicht riskirt, sich in die hintersten Siebbeinzellen oder gar nur in den oberen Nasengang zu verirren.

Man wird übrigens bei der Auslegung des Sondenbefundes nie vergessen dürfen, dass die Keilbeinhöhle, wenn schon im normalen Zustande, wie viel mehr unter pathologischen Verhältnissen, ausserordentliche anatomische Differenzen aufweist. Ihre Tiefe ist sehr verschieden, (schon nach meinen spärlichen Messungen am Lebenden von 0,5—2,0 cm differirend), der Zugang ist bald durch ein sehr enges, die dünne Sonde nicht durchlassendes Loch gebildet, bald weit offen, von Natur oder durch destruirende Entzündung.

Bei der relativ grossen Ausdehnung der Höhle ist auch die genaueste Abtastung der ganzen zugänglichen Fläche uner-

lässlich, da sonst kleine cariöse Stellen leicht der Kenntnisnahme entgehen.

In anatomischer Beziehung gestattet uns die versteckte Lage der Höhle meist keine andere Bemerkung, als die, ob Eiter, resp. rauher Knochen vorhanden ist oder nicht. Jedoch kann sie auf operativem Wege auch derart freigelegt werden, dass die Innenwand sich weit der Besichtigung darbietet. Dann kann man auch etwaige Weichteilveränderungen sicherstellen. (s. S. 35.)

Die Behandlung wird auch bei dieser Höhle zweckmässig in chirurgischen Eingriffen behufs leichter Zugänglichkeit und Entfernung krankhafter Partieen bestehen, ohne dass erst Zeit mit Ausspülungen, Einpulverungen u. dergl. verzettelt wird.

Daher sind unzweifelhaft die Schäffer'schen Maximen: breiter Durchbruch der Vorderwand und Auskratzung der Höhle allem anderen vorzuziehen. Die mittlere Muschel muss, falls sie den freien Zugang und andrerseits Abfluss behindert, verkleinert oder teilweise entfernt werden. Die typische Amputation wurde daher häufig erforderlich.

Doch genügt dies nicht immer. Um dem Eiter dauernd sicheren Abfluss zu verschaffen, wird mitunter auch die Abtragung der unteren Wand erforderlich, die sich mit starken guten Knochenzangen leicht ins Werk setzen lässt.

Die Auskratzung der Höhle kann mit Schäffer's Löffelsonde oder meinen kleinen scharfen Löffeln (Fig. 4 u. 5, Taf. II) vorgenommen werden, derjenige von der Form 5 eignet sich noch besonders für die Zerstörung der Vorderwand und Abrasion der Hinterwand. In horizontaler Richtung und nach unten darf man dabei recht ungenirt vorgehen, da hinten der dicke Keilbeinkörper vor jeder ernsten Läsion schützt, und ein Durchbruch nach unten nur erwünschten freien Secretabfluss verschafft.

Ist die Vorderwand sehr stark, so empfiehlt es sich, zur Knochenzange zu greifen, entweder derart, dass man erst mit dem Löffel oder elektrischen Bohrer ein kleineres Loch am unteren Teil anlegt, in das der untere Zangenarm eingreifen kann oder mittelst einer von vorne nach hinten schneidenden Zange (Figur 2, Taf. II), wie ich sie zu diesem Zwecke auf Wunsch des Collegen Schutter in Groningen anfertigen liess.

In solcher Weise habe ich 45 Höhlen an 34 Patienten behandelt. Nur neunmal handelte es sich dabei um isolirte Erkrankung der Höhle, sonst waren immer gleichzeitig noch mehrere andere erkrankt.

Die Zeit bis zur Ausheilung betrug nie über 4 Monate, während mehrere Fälle schon in einigen Wochen zur Heilung gelangten.

Daraus geht schon hervor, dass die Behandlung gerade dieser Höhle zu den verhältnismässig dankbarsten zählt. —

Hier sollen noch zur Beleuchtung des Krankheitsbildes einige Krankheitsgeschichten mitgeteilt werden.

CLIII. Beobachtung.

Empyem der rechten Keilbein- und Siebbeinhöhle, Caries im linken Keilbeinsinus.

CLIII.—CLV. Beobachtung.

Herr S. G., 56 Jahre alt, leidet seit mehreren Jahren an zeitweiligen Kopfschmerzen, die seit kurzer Zeit so heftig und andauernd geworden sind, dass er jede stärkere Bewegung und Genuss geistiger Getränke vermeiden muss; öfters deswegen Schlaflosigkeit. Eiter wird beim Schneuzen gar nicht entleert, aber desto mehr durch den Rachen nach langem Würgen und dann ausgespukt. — Vor einem Jahre ist ein Polyp rechts entfernt worden.

Im mittleren Nasengange rechts multiple Polypen, nach deren teilweiser Entfernung der Kopfschmerz sich besonders stark steigert, so dass Patient bei der nächsten Untersuchung, welche eine sehr schmerzhafte cariöse Partie an der Aussenwand gegenüber der mittleren Muschel nachweist, mehrmals Ohnmachtsanwandelungen bekommt.

Ausserdem dringt die Sonde an der Medianseite der mittleren Muschel nach hinten oben eingeführt in der Tiefe von 8,4 cm in eine rauhwandige Höhle, aus der sich neben der Sonde Eiter entleert: die Keilbeinhöhle, deren unterer vorderer Rand mit Granulationen besetzt ist. Auf der linken Seite gelingt es ebenfalls die Keilbeinhöhle abzutasten, dieselbe ist weit offen und am Grunde rauh, jedoch ohne bemerkbaren Eiterinhalt.

Mit Zange und scharfem Löffel wird der morsche cariöse Teil der mittleren Muschel nebst Granulationen und zahlreichen tief im mittleren und oberen Nasengang versteckten Polypen entfernt, die cariöse Aussenwand ausgekratzt. Tamponade nicht nötig. Sogleich wesentliche Erleichterung.

Fünf Tage darauf: Kopf nur noch wenig eingenommen, der Eiter, jedoch in bereits verringerter Quantität, wird jetzt durch Schneuzen entleert. Auskratzung der linken Keilbeinhöhle.

Nach 14 Tagen Auskratzung des rechten Keilbeinsinus.

In den nächsten Wochen mussten noch mehrfache Abkratzungen kleinerer rauher Knochenpartieen und Granulationen bewerkstelligt werden, während die Eiterung minimal wurde und der Kopfschmerz nur mehr zeitenweise und schwach auftrat.

Patient ist dann ausgeblieben und hat mir mehrere Monate später mitteilen lassen, dass er mit dem jetzigen Zustande ganz zufrieden sei. Das scheint auch der Wahrheit zu entsprechen, da er jetzt eifrig Velociped fährt.

CLIV. Beobachtung.

Caries der rechten Keilbeinhöhle mit Polypen.

Herr S. K., 65 Jahre alt. Im Juni 1890 wurden vom Verf. Polypen an der rechten mittleren Muschel enternt. Darauf klagte Patient noch über Schleimansammlung im Rachen, wogegen Tanninglycerin verordnet wurde. (Hier wurde also zunächst bei meiner damals geringeren Erfahrung die wahre Ursache übersehen.)

13. III. 1892. Die vermehrte Rachenabsonderung besteht noch, seit 4 Wochen sind auch Kopfschmerzen in der Tiefe des Schädel's und am Scheitel hinzu gekommen. Sondirung weist rechts, median der mittleren Muschel 7 cm tief ausgeführt, Rauhigkeit in der Keilbeinhöhlengegend nach.

Erst nach einem Monat kommt Patient wieder, da die Schmerzen

seit der Sondirung fast verschwunden sind; nur hie und da noch leichtes „Zucken“ im Kopf. Rachenabsonderung ebenfalls etwas geringer. — Die Höhle wird jetzt ausgekratzt.

18. III. Der Ausfluss hat erheblich nachgelassen.

28. III. Keine Absonderung mehr. Mitunter noch leichter Kopfschmerz. Aetzung der granulirenden Höhle (7,5 cm tief) mit arg. nitr. fusum.

8. IV. Kopf vollkommen frei, Rachen und Nase trocken, Sondirung der Höhle unempfindlich.

Nach 3 Jahren Wiedervorstellung und Constatirung andauernder Heilung.

CLV. Beobachtung.

Empyem der linken Keilbeinhöhle und beider Siebbeinlabyrinthe.

Herr P. S., 37 Jahre alt, klagt über häufig, 2—3mal in der Woche, seit 6—7 Jahren auftretende Anfälle von Kopfschmerzen, vorwiegend in der linken Stirn- und Schläfengegend und am Scheitel, welche ihn oft vollständig am Arbeiten behindern. Rauchen und Genuss geistiger Getränke provoeirt sofort Schmerzen.

Ebensolange besteht übelriechender Eiterabfluss aus beiden Nasenseiten, stärker links und besonders massenhaft am Morgen. Auch ausgespukt wird viel solches Secret. Der Geruch ist angeblich gut.

In den letzten 4 Jahren sind alljährlich einmal von berufener Seite Polypen beiderseits exstirpirt, Sondirung nie vorgenommen worden.

29. I. 1892. Die linke Nasenseite zeigt ausser einem dünnen Eiterbelag an der Vorderseite der mittleren Muschel keine besondere Abnormität, rechts dagegen kleine Polypen und Granulationen am Innenrande der mittleren Muschel.

Die Sonde zeigt ausgebreitete Caries an der Innenseite beider mittlerer Muscheln und dringt links bis in eine Tiefe von 7,4 cm nach hinten oben vor, wobei sich dünnflüssiger stinkender Eiter entleert. Die so erreichte Keilbeinhöhle ist an der Innenwand cariös. Die Sondirung wirkt sehr schmerzhaft.

Sogleich wurde ein Teil der erkrankten mittleren Muschel links abgetragen, um freien Zugang zu schaffen und die Höhle ausgekratzt.

11. II. Bis heute ist kein Kopfschmerz dagewesen, Eiterabsonderung minimal, geruchlos. Sondirung wenig empfindlich.

27. II. Bis heute kein Kopfschmerz. Durch Schneuzen wird gar nichts mehr, nach hinten nur sehr wenig abgesondert. Linke Keilbeinhöhle bereits mit Granulationen ausgekleidet, secernirt nur geringe Mengen leichtgelblichen Schleim's, der Einblick in dieselbe gelingt ziemlich gut.

Rechts wird die nur sehr schwer zugängliche Eiterhöhle in der mittleren Muschel ausgekratzt und der zwischen septum und mittlerer Muschel befindliche enge Zugang zu derselben gründlich durch Knochenabtragungen erweitert.

6. III. Nase links ganz trocken, Kopf frei, Patient hat gestern Abends 5 Glas Bier ohne irgend welche Beschwerden getrunken.

8. IV. Beiderseits die jetzt sehr frei daliegenden Höhlen trocken. Keinerlei Absonderung mehr.

Nach 3 Jahren Controle der andauernden Heilung.

An das Empyem reihen sich Entzündungen der Schleimhaut an, welche ein rein schleimiges, geballtes Secret liefern und daher besser als Katarrh zu bezeichnen sind. Ihre Eigenart bedingt zunächst mildere Behandlung: Mitunter kann man durch blosse direkte Ausspülungen mit dem Keilbeinhöhlenröhrchen die Ausheilng erzielen. Hartnäckigere und mit stärkeren Beschwerden verbundene Fälle erfordern dieselben Massnahmen, wie die chronische Eiterung. In meiner Beobachtung kamen bisher 4 Fälle der Art vor, worunter nur ein einseitiger.

H. Die Eiterungen der Stirnhöhlen

haben eine Einteilung in eitrigen Katarrh und Empyem erfahren. Man versteht unter letzterem eine Verhaltung des Eiter's durch Verschluss der Ausführungsöffnungen, während man bei freiem Abfluss des Secretes nur von Katarrh spricht. Diese Einteilung erscheint zu künstlich, da im Verlaufe einer chronischen Eiterung ebenso Verschluss des ostium mit Verhaltung, also Empyem, zu Stande kommen kann, als letzteres sich durch Lösung des Verschlusses wieder zu einem einfachen „Katarrh" gestalten wird. Es dürfte sich daher empfehlen, nur von Eiterung in der Stirnhöhle zu sprechen, besonders da auch die Symptome der zwei sonst getrennt geschilderten Formen je nach dem Verlauf derselben gemeinsam sein können.

Die Bezeichnung „Katarrh" wäre den ausserordentlich seltenen Fällen rein schleimiger Absonderung vorzubehalten.

Es kann übrigens nicht meine Absicht sein, hier die gesamte specielle Pathologie und Therapie dieser Höhle erschöpfend zu schildern, das manifeste Empyem ist zu bekannt und ausreichend genug in den Lehrbüchern der Chirurgie dargestellt, als dass nicht im grossen ganzen auf diese verwiesen werden dürfte. Es ist das jene Form der Eiterung, die, infolge Behinderung des Abflusses auf natürlichem Wege, ihren Ausweg durch die Wände des Organ's und durch Nachbarorgane hindurch sucht, eine Form, die, dem Chirurgen wohlbekannt, ohne weiteres seine operative Tätigkeit provocirt.

Nur die Grenzformen sollen hier noch mit gewürdigt werden.

Im Gegensatz hierzu erfordert unser grösstes Interesse

das latente Empyem,

welches ohne äusserlich bemerkbare Veränderung sich nur durch Eiterausfluss aus der Nase und abnorme Befunde in derselben neben verschiedenartigen, oft recht täuschenden subjectiven Symptomen kennzeichnet.

Umsogrösser ist dies Interesse, als die Diagnose dieser latenten Eiterung ebenso schwierig, als jene der nach aussen durchbrechenden leicht ist.

Die Entstehung des Sirnhöhlenempyem's, soweit dieselbe nicht durch bekannte äussere Ursachen (Traumen, Fremdkörper, Parasiten) erfolgt, wurde oben schon erörtert: Retention bei acuten Katarrhen oder durch Wucherungen infolge benachbarter Nebenhöhlen- oder Schleimhautentzündungen, Pneumo- oder Streptokokkeninfectionen, wie sie von Zuccarini, Weichselbaum etc. beobachtet wurden, bilden wohl zumeist die Ursache, die jedoch in einem chronisch gewordenen Falle zu eruiren nicht immer gelingen dürfte.

Die Symptome sind vieldeutiger Art: Grosse Secretmengen, auf einmal und häufig entleert, vermögen den Verdacht auf die Höhle zu lenken; die Localisation des Eiter's kann wohl mitunter, wird aber nicht immer sichere Auskunft zu geben vermögen, nämlich nur in dem Falle, wenn man denselben mit Sicherheit aus dem durch Sondirung als solches festgestellten ostium der Höhle abfliessen sieht. Der blosse Umstand, dass Eiter in der vordersten Partie der Nase am Dache derselben, aussen von oder vor der mittleren Muschel sitzt, bedeutet nichts, da Eiterungen an der lamina cribrosa und in den orbitalen und frontalen Siebbeinzellen, ja sogar aus der Kieferhöhle, dieselbe Erscheinung verursachen. Eine eigenartige Beschaffenheit des Eiter's wie denn Killian[39]) einer grünen Farbe desselben „einen gewissen differentiell diagnostischen Wert" beimisst, entbehrt der Bestätigung. Mehr Wert darf noch Schäffer's Beobachtung beanspruchen, der infolge des steten Abträufeln's des Eiter's, am septum, die Schleimhaut daselbst atrophiren sah, so dass sie ein dem Bilde der „Pharyngitis sicca" ähnliches Aussehen gewann, während zugleich sich ein leistenförmiger Wulst bildete, an dem die Borken sich anlagerten. Allerdings ist auch diese Erscheinung nicht durchaus massgebend, denn sie wird nach meinen Beobachtungen ebenfalls durch purulente Processe anderer Art, mögen dieselben am Nasendach oder überhaupt in den höheren Partieen der Nase, den oberen Siebbeinzellen, spielen, hervorgebracht, ebenso wie die Hypertrophie oder polypoïde Degenerationen des Vorderendes der mittleren Muschel, (deren Vorhandensein Jurasz[140]) 13mal bei 22 Stirnhöhleneiterungen constatirte.

Auch ist vor Verwechslung mit den so häufigen Schwellungen am tuberculum septi zu warnen.

Teigige Schwellung der Haut oder circumscripte Rötung auf Druck können bei drohendem Durchbruch beobachtet werden, fehlen aber eben dem latenten Empyem.

Noch geringere Bedeutung haben die subjectiven Erscheinungen zu beanspruchen. Schmerzen in der Gegend der Stirnhöhle, also der Nasenwurzel, Supraorbitalgegend, Schläfe,

gegen die orbita zu, kommen so gut wie bei der Stirnhöhlenentzündung auch bei den Siebbeineiterungen (und bei diesen besonders häufig) zur Beobachtung; ja sogar diejenigen der Keilbeinhöhle und des antrum Highmori vermögen in täuschendster Weise die Erscheinungen eines Frontalempyem's nachzuahmen. Da die vorderen und mittleren, mitunter auch die hinteren Siebbeinzellen und die Kieferhöhle noch dazu gleicherweise wie die Stirnhöhle ihr Secret in den mittleren Nasengang entleeren, ist Vorsicht bei der Verwertung dieser Symptome doppelt geboten.

Andrerseits sah ich in zwei Fällen den Schmerz ausschliesslich im Hinterhaupt, (einmal bei secundärem Stirnbeinabscess), und Kr e c k e[122]) berichtet über dieselbe Localisation bei derselben Complication. Auch kann der Schmerz ganz fehlen, wie dies bei vier meiner Patienten der Fall war.

Localisirter Druckschmerz, nämlich an der unteren Wand, gegen die orbita zu, wird allerdings von Ku h n t[77]) als Charakteristicum angeführt. Das Vorhandensein desselben bei Eiterungen, welche zum Durchbruche neigen, ist selbstverständlich, bei den wirklich latenten Eiterungen aber kann derselbe ebenso fehlen, als er anderseits nicht selten bei ganz ge s u n d e n Stirnhöhlen in exquisiter Weise sich producirt: also überhaupt kein pathologisches Zeichen.

Auch Sc h e c h's[84]) Bemerkung, Intactsein der Zähne spreche gegen Erkrankung der Kieferhöhle und für Erkrankung der Stirnhöhle, trifft nicht allemal zu. So sah ich nach Entfernung von Polypen aus dem mittleren Nasengange bei einem Patienten Eiter ganz hoch oben aus dem infundibulum vorquellen, wobei exquisite spontane und durch Druck auf das foramen supraorbitale hervorzurufende Stirnneuralgie bestand. Sämtliche Zähne waren gesund und doch war ein Kieferempyem, das durch Probepunction festgestellt werden konnte, die alleinige Ursache dieser Erscheinungen, wie auch das völlige Sistiren derselben nach der Eröffnung dieser Höhle bewies.

Im übrigen kommen auch den Eiterungen der Stirnhöhle gelegentlich alle jene anderen Phänomene zu, wie sie oben als den Herdeiterungen gemeinsam geschildert wurden.

Die Di a g n o s e kann daher mit Sicherheit nur auf den Nachweis von Eiterausfluss aus der Höhle begründet werden. Solcher kann aber nur dann als erbracht gelten, wenn durch Einführung einer Sonde oder directe Ausspülung der Höhle deren Identität erwiesen ist. Es genügt daher die von Br e s g e n[91]) empfohlene „Auspumpung" mittels an einer Sonde befestigten Wattetampon's dieser Absicht nicht, da sie nicht mit absoluter Sicherheit den Ort, von welchem eventuell das Secret hervor-

quillt, zu bestimmen gestattet. Genaueren Nachweis erlaubt nur die Sonde.

Die Sondirung, durch Jurasz[263]) in die Praxis eingeführt, hat allerdings nur in $^1/_6$—$^1/_4$ der Fälle Aussichten zu gelingen (Winckler[264]). Ihr steht vor allem entgegen, dass, abgesehen von den von Jurasz schon angegebenen Unregelmässigkeiten im Verlauf und der Lage des Ausführungsganges zur Sagittalebene derselbe an vielen Schädeln nach hinten ausmündet, daher vom Naseneingang aus überhaupt gar nicht zu erreichen ist. Als gelungen ist die Sondirung auch nur dann zu betrachten, wenn die zwischen mittlerer Muschel und processus uncinatus eingeführte Sonde mit Sicherheit jene Lage einnimmt, die sie beim Verweilen ihres Knopfes in der Stirnhöhle haben muss und wenn ihre eingeführte Länge der, am äusseren Schädel des Untersuchten abgemessenen Entfernung des Innenraumes der Höhle entspricht.*)

Beachtet man dies nicht, so kann man in der bulla ethmoïdalis sich verweilen, anstatt in der richtigen Höhle.

Diese theoretischen Erfordernisse werden aber in praxi nur selten erfüllt, denn nur in wenigen Fällen ist überhaupt der im obersten Teil des infundibulum verborgene Ausgang zugängig. So leicht daher unter besonders günstigen Verhältnissen die Erkenntnis des Leiden's einmal sein mag, so schwer ist dieselbe in der Mehrzahl der zur Beobachtung gelangenden, so dass, man im allgemeinen die Diagnose des latenten Stirnhöhlenempyem's für die schwierigste gegenüber der aller anderen Nebenhöhlen halten kann.

Zweckmässig wird auch hier wie bei der Kieferhöhle, unter genauer Inspection, direct Luft eingeblasen, um das Vorquellen von Eiter zu beobachten. Bei der nachfolgenden Probedurchspülung ist Erfordernis, dass der Patient deutlich das Eindringen des kalten Wasserstrahles in die Höhle spürt, dass eventuell Eiterpartikel mit herausgespült werden. Ausgeführt wird die Durchspülung (-Blasung) mit einem knieförmig abgebogenen Paukenröhrchen von entsprechender Länge und mit seitlich abgebogener Mündung. Die Masse des von mir verwendeten betragen 12 cm in der Länge und 2 mm im lumen. (Fig. 11, Taf. II.)

Ist die Unterwand der Höhle cariös und dadurch entweder der natürliche Zugang erweitert oder ein anderer weiterer geschaffen, so wird natürlich die Diagnose sehr erleichtert sein, besonders da man dann mit Sonde oder Canüle leichter zu-

*) Das Vorgehen Schäffer's zwischen mittlerer Muschel und septum durch die Unterwand der Höhle ist nicht mehr als Sondirung zu bezeichnen, bedeutet vielmehr schon einen Eingriff.

kommen kann. Unter solchen Verhältnissen habe ich einmal die sichere Diagnose stellen können. — Ebenso wird die Zugänglichkeit erleichtert, wenn die Höhle frei in das infundibulum mündet, anstatt in einen ductus nasofrontalis. Doch mislang auch unter so günstigen Umständen Winckler [261]) die Sondirung an Leichen mehrmals.

Gelingt es nicht, mit der Sonde direct in die Höhle einzudringen, oder kann man den vordringenden Eiter nicht mit Sicherheit von in der Kieferhöhle entstandenem abgrenzen, so muss man zu der bereits erwähnten **Abdämmung** mit Wattetampons schreiten. Zunächst versucht man, den hiatus semilunaris so zu verstopfen, dass aus demselben kein Kieferhöhlensecret austreten kann. Entweder nach kurzer Zeit, einige Minuten bei starker Secretion oder nach mehreren Stunden erfolgt die Controlbeobachtung, welche Retention des Eiter's oberhalb des Tampon's oder Abfluss desselben vor dem Tampon zeigt, während der der Kieferhöhle entstammende hinter dem Propfen gestaut wird. Unterscheiden sich etwa noch, wie mir dies mehrmals unterkam, die hier und dort vortretenden Eitermengen durch Farbe, Geruch oder sonstige auffällige Beschaffenheit von einander, so erleichtert dies ganz besonders die Diagnose. —

Wo es die Verhältnisse gestatten, kann man, nach sorgfältiger Reinigung der Nase, einen Propfen oberhalb des hiatus möglichst hoch in das infundibulum einlegen, so dass der hiatus maxillaris frei bleibt. Dann spült man die Kieferhöhle vom unteren Nasengange aus oder, wenn schon eine künstliche Oeffnung angelegt war, durch diese aus, bis sie sicher flüssigkeitsfrei ist, bläst auch noch Luft durch, um keine Störung durch das Spülwasser zu erfahren. Kommt dann nach Abhebung des Wattepfropfen's noch Eiter nach, so entstammt er sicher höher gelegenen Räumen und zwar, wenn in irgendwie, (im Verhältnis zum Zeitraum der Beobachtung), grösserer Menge, der Stirnhöhle.

Mitunter jedoch ist der vordere Nasenspalt so eng, dass selbst geringe Secretmengen oder gar etwas von der so leicht auftretenden Blutung rasches und sicheres Beurteilen des nach Entfernung des Propfen's nachfliessenden Secretes beeinträchtigt oder man sieht oben überhaupt keinen Eiter, sondern nur Schleim. Da erweist sich mitunter noch die Beachtung eines scheinbar geringfügigen Umstandes hilfreich, dessen Bedeutung am besten an folgendem Beispiel erhellt: Einem Patienten ist eine Kieferhöhle eröffnet worden. Trotz scheinbar ausreichendster Behandlung versiegt die Secretion nicht. Der Verdacht meldet sich, es handle sich noch um andere Hohlräume, vielleicht die Stirnhöhle. Die Nase wird auf's sorgfältigste secretfrei gemacht, dann von

der angelegten Oeffnung aus unter Inspection das antrum durchgeblasen: deutlich tritt reichlicher Eiter über der unteren Muschel hervor; die Höhle wird durchgespült und dabei viel Eiter ausgewaschen. Nichts läge näher, als einfach zu sagen: die Kieferhöhle ist nicht ausgeheilt, alle Secretion ist erklärt. Und doch: man sieht jetzt wieder, nach abermaliger Reinigung der Nase, hinein und sieht wieder Secret, aber diesmal reinen, wasserklaren Schleim, und zwar nicht an der unteren Muschel, sondern vorne im oberen Nasenspalt: er entstammt der Stirnhöhle. Das Eitersecret derselben ist nämlich zugleich mit dem der Kieferhöhle abgeflossen. Während aber letztere, ganz gereinigt, auf einige Minuten wenigstens, nichts sichtbares oder sonstwie, sogar durch erneute Durchspülung, nachweisbares producirt, sondert die nicht vollkommen entleerte Stirnhöhle weiter ab oder lässt wenigstens restliche Teile ihrer jüngsten Absonderung nachfliessen. Die rein schleimige Beschaffenheit derselben weist uns eben auf dieses Verhältnis hin, (s. o. S. 77). Auszuschliessen wäre jetzt nur noch eine bulla ethmoïdalis oder vordere Siebbeinzellen: die Menge des Secretes hat da mitzusprechen, eventuell die Sondirung. —

Es ist klar, dass die Beobachtung aller dieser, teils von selbst sich der Betrachtung darbietenden, teils vom Untersucher provocirten Umstände in, auch recht schwierigen, Lagen noch häufig Sicherheit erbringen wird. Jedoch — nicht immer, wenn schliesslich auch die grösste Mehrzahl der Stirnempyeme so erkannt werden kann. Dann bliebe nur die künstliche Eröffnung übrig. Eine solche könnte nur an zwei Stellen vorgenommen werden, an der unteren Wand der Höhle in der Gegend ihres ostium oder von vorne nach Aufmeisselung der glabella.

Schäffer hat, schon aus therapeutischen Absichten, empfohlen, mit dem scharfen Löffel die untere Wand zu durchstossen, um so die Höhle breit zu eröffnen. Dieses Verfahren ist wohl bei schon vorhandener Caries möglich, ohne Gefahr, einen falschen Weg zu bahnen, (wobei es mir auch einmal gelungen ist), für die Mehrzahl der zur Beobachtung kommenden Fälle aber dürfte es sich als geradezu unmöglich erweisen, wie dies auch Winckler's Untersuchungen bestätigen. In letzterer Beziehung ist noch zu erwägen, dass der Knochen so dick sein kann, (wie ich das selbst bei einem bezüglichen Versuche erfahren habe), dass der scharfe Löffel versagt; aber gar mit Meissel und Hammer in dieser, dem Auge nicht vollständig zugänglichen Region vorzugehen, deren anatomischer Bau noch dazu die grössten, nicht vorauszusehenden Variationen aufweist, wird sich wohl nicht leicht Jemand entschliessen, denn jeder dabei angerichtete Schaden würde direct als Kunstfehler angesehen werden müssen.

Die Gefahr, anstatt in die Stirnhöhle durch die lamina cribrosa in den Schädel zu gelangen, ist zu imminent.

Als gefahrloser Weg bleibt uns dagegen derjenige durch die Vorderwand. Allerdings involvirt derselbe eine Verletzung der äusseren Bedeckungen, noch dazu im Gesicht, also eine nachfolgende Entstellung. Zwar kann letztere in geeigneten Fällen durch die von mir [43]) empfohlene Schnittführung minimal bis zur Unsichtbarkeit gemacht werden, doch wiegt dieses Moment schwer genug, um die probeweise Eröffnung von aussen nur in jenen verdächtigen Fällen zu gestatten, welche durch erhebliche Beschwerden, insbesondere starke andauernde Kopfschmerzen oder gar cerebrale Erscheinungen, ein Eingreifen dringend erfordern. In einem Falle, der den dringendsten Verdacht doppelseitiger Stirnhöhlenerkrankung erweckte, ohne dass eine solche auf natürlichem Wege sichergestellt werden konnte, habe ich mich zu dem probatorischen äusseren Eingriff mit positivem Resultat entschlossen.

Für die ebenfalls als diagnostisches Hilfsmittel empfohlene Durchleuchtung gilt dasselbe, was über ihre Verwendung beim Kieferhöhlenempyem gesagt wurde. Insbesondere ist sie gänzlich unbrauchbar bei freiem Abfluss des Secretes, da die gesunde, wie die ständig ihren Eiter entleerende Stirnhöhle genau dieselben physikalischen Phänomene darbieten müssen. Sie hat also nur, und zwar sehr bedingten, Wert für die Diagnose gestauter Empyeme und Geschwülste, wobei noch Differenzen im Knochenbau möglichst berücksichigt werden müssen. Die Ausführung erfolgt durch Andrücken der mit einem nach oben geöffneten Gummimantel umgebenen Vohsen'schen Glühlampe, an der unteren inneren Wand. Ein sicheres Resultat hat sie mir bisher noch in keinem Fall ergeben.

Die Behandlung kann sich mitunter allein auf die Schaffung guten Abflusses beschränken. Dazu ist Beseitigung aller Schwellungen oder Wucherungen im infundibulum erforderlich, weiter kann eventuell die Wegsammachung des Ausführungsganges durch die Sondirung in Betracht kommen, falls letztere gelingt, was ich eben für die meisten Fälle negiren möchte. Luftdouchen nach Hartmann[265]) mögen bei acuten Katarrhen gute Wirksamkeit haben, bei chronischen Eiterungen reichen sie gewiss nicht aus. Ausspülungen, wenn möglich, fördern jedenfalls besser das Secret. Unter abnorm günstigen Verhältnissen mag diese mehr exspectative Therapie einmal die Secretion zum Versiegen zu bringen: in der Tat habe ich die Eiterung aus zwei Stirnhöhlen desselben Individuum's nach Abtragung der Infundibularzellen verschwinden sehen.

Auch erlebte Lichtwitz[266]) einmal Heilung durch blosse Ausspülungen.

Immer aber sind letztere Hilfsmittel trotz der scheinbar günstigen, tiefen Lage der Ausflussöffnung unzureichend, wenn einmal secundäre Veränderungen der Höhleninnenwand, sei es die Umwandlung derselben in eine pyogene Membran, sei es Granulations- oder Polypenwachstum oder gar Caries Platz gegriffen haben. Auch reichen dieselben meistenteils deswegen nicht aus, weil der laterale Grund der Höhle häufig sich tiefer ausbuchtet und so zum Reservoir wird. Den in solchen Höhlen producirten Eiter wird man noch so schön ableiten können, er wird immer wieder neu erzeugt werden.

Um wirkliche Ausheilung herbeizuführen, ist daher für die meisten Fälle unbedingt die breite Eröffnung zu geeigneter Inangriffnahme der Innenwand und ständiger Secretabfuhr von einer Gegenöffnung aus erforderlich.

Ihre Indication besteht in der Unmöglichkeit oder Ergebnislosigkeit milder Therapie und im Bestehen von Beschwerden, welche zur Abhilfe drängen.

Dazu bieten sich dieselben zwei Wege, wie zur Probeeröffnung, worüber das nötige schon gesagt ist. Schäffer ist so glücklich gewesen, die Auskratzung, resp. Aetzung, wo sie sich als nötig erwies, per vias naturales vornehmen zu können. Abgesehen von der Gefahr, gelten für diesen Weg dieselben Bedenken bezüglich der Nachbehandlung, wie für die Behandlung vom natürlichen ostium aus. Auch die blosse Secretentfernung erfordert meist schon die Zugängigmachung von oben. Auch darf man auf die Leichtigkeit und Gefahrlosigkeit der Trepanation von aussen hinweisen. — Der Verlauf der Operation ist folgender:

Der Schnitt wird senkrecht und zwar genau in der durch den corrugator supercilii gebildeten Hautfalte, also sehr nahe der Mittellinie, geführt; er braucht nicht länger als diese Falte, also ungefähr $1^1/_2$ cm zu sein. Bei sehr faltenloser Stirn kann derselbe auch am oberen Augenbrauenrande demselben parallel geführt werden. (Diese Schnittrichtung wurde 5 mal für notwendig befunden und dann immer von der Mittellinie etwa 3 cm nach auswärts geführt. Einmal wurde auch ein horizontaler Schnitt auf die Mitte des senkrechten gesetzt: der einzige Fall, der dann mit stärkerer Einziehung heilte. —) Nach Zurückschiebung des Periostes wird zunächst medial in geringem Umfange aufgemeisselt, und zwar so lange mit der äusersten Vorsicht, bis man gewiss ist, die Höhle erreicht zu haben. Die zarte Schleimhaut derselben lässt sich im Gegensatz zur, auch derberen, dura mater, zurückdrängen, kann aber ebenso wie diese pulsiren. Dann orientirt man sich mit der Sonde, ob nicht die Höhle der anderen Seite eröffnet ist, was bei der sehr va-

riablen Lage der Scheidewand beider Höhlen gar nicht ausgeschlossen ist. Erweist sich die Durchgängigkeit nach der Nase gut oder nur durch Weichteilveränderungen erschwert, so genügt es, die Oeffnung derart zu erweitern, dass alle Buchten der Höhle der Betastung freiliegen. Wucherungen und erkrankte Knochenpartien sind hierauf mit dem scharfen Löffel, eventuell der Knochenzange sorgfältig zu entfernen. Etwaige stärkere Blutung hierbei ist durch provisorische Tamponade des Ausführungsganges von den Luftwegen abzuhalten, was eine Vornahme der Operation am hängenden Kopfe überflüssig macht. Dann wird tamponirt und soweit zugenäht, als nicht Raum für spätere Behandlung notwendig ist. Diese bestand nach Entfernung des Tampon's nach 3 Tagen in Ausspülungen der Höhle mittels der Doucheröhrchen (Fig. 12, Taf. II), welche nur bis in die Höhle, nicht in den Ausführungsgang eingeführt werden.

Nach 10 Tagen liess ich dies immer von den Patienten selbst vornehmen, da bis dahin sich schon eine Fistel gebildet hat.

Zur Ausspülung wurde gekochte alkalische Lösung verwendet. Unter der Zeit wurde die kleine Fistelöffnung mit Watte und einer kleinen Seidencompresse bedeckt.

Unter dieser Behandlung, welche sich auf 10 Höhlen erstreckte, sind 6 innerhalb von 6 Wochen bis zu 6 Monaten geheilt; bei 5 wurde der Bestand der Heilung nach mindestens einem halben Jahre controlirt. 2 Patienten mit doppelseitiger Erkrankung entzogen sich der Behandlung vor Beendigung derselben.

In einem Fall trat nach einem Jahre neuerlich Eiterung, wie es schien, aus der Höhle auf: die, natürlich sehr leichte, Eröffnung zeigte dieselbe aber leer, der Eiter bildete sich nur im infundibulum. Ausspülungen desselben von der Höhle aus beseitigten die Secretion in kurzem: Controle nach 1 Jahre.

Ungenügende Weite des Ausführungsganges, primär oder durch pathologische Veränderungen, oder Beschaffenheit des Höhleninnern von einer Art, die eine Zurückführung zur Norm nicht mehr erwarten lässt, drängen zu anderen Massnahmen: entweder muss künstlich breiter Abfluss zur Nase geschaffen oder der Höhle die Secretionsfähigkeit für immer genommen werden.

Ersterem Zwecke dient die Killian'sche[59]) Methode der temporären Resection des Nasenbein's und Freilegung des Ausführungsganges von vorne nach Beseitigung der vorliegenden Infundibularzellen. Die dort vorgeschlagene Bildung eines Hautknochenlappen's, (aus der Stirnhöhlenvorderwand, wie es scheint) mit sofortiger Reposition könnte auch in Erwägung gezogen werden, wäre jedoch nicht einmal notwendig, wenn man die

Nachbehandlung in der Weise, wie ich sie oben geschildert, leitete.

Ich habe noch keine Gelegenheit gehabt, die Methode zu benutzen, da die Ableitung in meinen Fällen immer breit genug war, würde sie jedoch bei vorhandener Indication für probabel ansehen.

Ob dieselbe auch vollkommend ausreichend für alle Fälle ist, erscheint mir zweifelhaft, ich glaube, dass mitunter auch noch durch Resection des obersten Teiles des septum narium Raum wird geschafft werden müssen. Das liesse sich dann natürlich von dem gleichen Schnitte aus ausführen.

Dass im übrigen, je nach besonderer Gelegenheit, auch anderes Vorgehen in Frage kommt, wie denn Luc[267]) den Umstand, dass er eine Höhle durch das Siebbeinlabyrinth hindurch ganz weit ableiten konnte, benutzte, um dieselbe sofort oben ganz zu schliessen, ist klar.

Die Verödung der Höhle erfordert zunächst völlige Entfernung der Schleimhaut, weiter entweder Ausfüllung des früheren Lumen's durch Granulationen oder dauernde Bloslegung desselben.

Ersterer Zweck bedingt die vollkommene Abtragung der Vorderwand. Diese habe ich an zwei Höhlen eines Patienten, deren Hinterwände cariöse Zerstörungen aufwiesen, complicirt durch einen Hirnabscess, vornehmen müssen;[154]) die Heilung, durch letzteren verzögert, erfolgte in 10 Wochen, Controle derselben nach einem Jahre.

Kuhnt[77]) hat eben dieses Vorgehen in einer Reihe von Fällen befolgt und empfiehlt es zum allgemeinen Gebrauch. Seiner Anregung folgend habe ich die Operation neuerlich an einer grossen Höhle mit papillärer Neubildung an der Schleimhaut ausgeführt. Die Nachbehandlung bestand in sofortiger Naht bis auf eine Stelle für den sehr lockeren Tampon. Dieser wurde erst nach 8 Tagen entfernt, die weiteren Tampons je nach 3 Tagen gewechselt. Keine Eiterung; die Vorderwand ersetzte sich, da das Periost geschont wurde, knöchern.

Wir dürfen Kuhnt für die principielle Empfehlung der Methode sehr dankbar sein. Ich halte sie in allen complicirten Fällen für die Methode der Zukunft.

Die dauernde Bloslegung der Höhle bezweckte die Jansen'sche Operation, bestehend in totaler Entfernung der Unterwand und Epidermisirung der ausgekratzten Höhle. Dabei entsteht dann eine grosse Communication der Höhle mit der orbita. Abgesehen davon, dass die Behandlung bis zur Erzielung dieses Resultates in mehrmonatlicher häufiger Tamponade zu bestehen hat, muss ich, im Gegensatz zu der Anschauung Jansen's, dass

die Entstellung sehr gering sei, betonen, dass der Anblick eines derartigen Falles, den der Autor mir vorzustellen die Güte hatte, keinen günstigen Eindruck machte. Ich würde immer noch lieber eine tiefe Depression der Stirn sehen als diesen gähnenden

Fig. 6.

Rechte Höhle am 4. V. 1890 operirt[48]); begrenzte Caries an der Aussenwand. Nach 4 Jahren latente Erkrankung auch der linken Höhle constatirt, Operation am 8. I. 95, zugleich mit Wiedereröffnung der rechten, da selbe neuerdings durch die Nachbarerkrankung inficirt war: Polypenbildung in beiden mit fötidem Eiter erfüllten Höhlen. Heilung unter vom Patienten ausgeführten Ausspülungen mit gekochter alkalischer Lösung nach 6 Wochen. Controle derselben nach 8 Monaten.

Fig. 7.

Latentes Empyem in Combination mit Siebbein-Kieferhöhleneiterung seit mindestens 14 Jahren, wahrscheinlich durch Erysipel. Operation am 14. IV. 94 mit Horizontalschnitt. Beseitigung von Polypchen und einer Exostose der Hinterwand, Auskratzung morschen Knochen's. Durchspülungsbehandlung wie oben, Heilung der Höhle nach 6 Wochen. Controle nach 6 Monaten.

Fig. 8.

Latentes Empyem von mindestens fünfjähriger Dauer. Kopfschmerzen. Combinirte Empyeme rechts, (Keilbeinkieferhöhle und Siebbein). Eröffnung mit Horizontalschnitt am 26. IV. 1895. Schleimhaut glatt, düsterrot. Sehr tiefe äussere Orbitalbucht. Nach 5 Tagen Durchspülungsbehandlung wie oben. Heilung nach 4 Monaten. Controle nach 2 Monaten.

Abgrund oberhalb des Auges. Die Photographien, mit ihrem wohltätigen Schlagschatten, in der Arbeit Jansen's geben nicht entfernt den hässlichen Eindruck dieser Verstümmelung wieder.

Da derselbe Effect ohne Entstellung durch die subcutane Ausfüllung der Höhle nach der Resection der Vorderwand erreicht wird, hat Jansen's Operation keine Indication mehr.

Die Narbe nach teilweiser oder totaler Resection der Vorderwand ist dagegen beim Sagittalschnitt so in der Tiefe der Corrugatorfalte verborgen, dass man nur bei aufmerksamem Zuschauen eine etwas tiefere Einziehung dieser Falte erkennen kann, der Querschnitt hinterlässt eine sichtbare, aber nicht oder nur leicht deprimirte Narbe, (s. Fig. 6—8).

Wegen ihres Interesses in diagnostischer und auch therapeutischer Beziehung verdienen hier noch die gleichzeitig in mehreren Höhlen derselben Seite sich abspielenden Eiterungen, die

H. Combinirten Empyeme

gesonderte Betrachtung.

Unter dieser Bezeichnung sind sensu strictiori nur die auf derselben Seite zugleich verlaufenden Processe zu verstehen, weil bei diesen die Erkrankung, Erkenntnis und Behandlung jeder einzelnen Höhle in engster Beziehung zu denen der anderen steht, während eine Erkrankung zweier Höhlen auf verschiedenen Seiten keiner gesonderten Bezeichnung bedarf, da jede derselben sich dann genau wie irgend ein anderes solitäres Empyem unabhängig von der anderen verhält.

In diagnostischer Beziehung begegnen wir zwei Schwierigkeiten: der Erkenntnis erstens, dass die eitrige Absonderung nicht aus einer Höhle allein, sondern noch aus anderen und dann: aus welchen Höhlen sie noch herstammt.

Wenn man, wie meistens bei den Erkrankungen der Siebbeinzellen, der Kiefer- und Keilbeinhöhle der Fall, den directen Nachweis der Erkrankung einer jeden einzelnen dieser Höhlen führen kann, ist die Schwierigkeit nicht so besonders gross. Doch muss besondere Beachtung der Möglichkeit geschenkt werden, dass Empyem der Siebbeinzellen Kieferhöhleneiterung vortäuschen kann und zwar sogar bei der Probedurchspülung. Es muss daher vor letzterer der mittlere Nasengang auf's peinlichste von jeder Eiterspur befreit werden, da sonst aus Siebbeinzellen in den mittleren Nasengang abgeflossenes Secret als solches der Kieferhöhle zu imponiren vermag.

Auch ist von der Abdämmung fleissig Gebrauch zu machen.

Uebrigens kann ich bezüglich dieser Abscheidung auf das S. 146, 191 und 194 gesagte verweisen.

Ausserdem ist die Ausschliessung, resp. Erkenntnis der Miterkrankung der Stirnhöhle das schwierigste Problem. Wenn reichliche Eitermassen in den vordersten Partieen des mittleren Nasenganges oder im vorderen Nasenspalt lagern, ist es nach meiner

Erfahrung in den meisten Fällen ganz unmöglich zu sagen, ob dieselben allein von der Kieferhöhle oder den Siebbeinzellen, (deren Erkrankung ich als constatirt annehmen will), oder auch von der Stirnhöhle herrühren. Nur die Abdämmung kann da noch zur Isolirung verhelfen, eventuell Secretunterschiede (s. o. S. 77 u. 223).

„Sehr schwierig ist die Diagnose bei gleichzeitiger Stirn- und Kieferhöhlenerkrankung: Sicherheit erhält man nur durch die Probeanbohrung der Kieferhöhle", sagt Schech.[84]) Allerdings: vielleicht die Sicherheit, dass letztere erkrankt, aber damit noch nicht die, dass erstere gesund sei. Diese könnte man eventuell nur durch Anbohrung auch der Stirnhöhle gewinnen. Diesen Schritt aber wird man sich dadurch ersparen können, dass man zunächst die andere (oder die anderen) Höhlen abdämmt oder durch geeignete Behandlung trockenlegt. Vice versa ist es eine Maxime der Diagnostik, die überhaupt für alle Empyeme gilt: Wenn nach Eröffnung einer oder mehrerer als erkrankt befundener Höhlen die Eiterung in erheblichem Masse noch andauert, muss mit Sicherheit das Vorhandensein noch anderer Eiterquellen angenommen werden. Sind also alle anderen Höhlen sicher ausgeheilt oder ihre Secretion nach Menge und Qualität von der noch beobachteten verschieden, so kann nur die Stirnhöhle noch Schuld tragen. — Nur auf diese Weise ist es mir z. B. gelungen, eine Stirnhöhleneiterung zu constatiren, wenn dieselbe sich, wie fast immer, gleichzeitig mit anderen vorfand und die Sondirung unmöglich war. So in einem Fall, als nach Tamponade der Kieferhöhle und Eröffnung der mittleren Siebbeinzellen die Eiterung fast unvermindert blieb, wodurch die Aufmerksamkeit auf das Stirnhöhlenostium gelenkt wurde, das dann die weitere Eiterquelle entdeckte; so besonders in zwei Fällen profuser Eiterung aus Kieferhöhle, Siebbeinlabyrinth und Keilbeinhöhle je einer Seite. Sämtliche Höhlen wurden in mühsamster Arbeit nacheinander eröffnet, sämtliche nachweislich geheilt und doch kamen die Patienten wieder mit der Klage, dass es nach wie vor eitere. Die behandelten Höhlen wurden auch jetzt als ganz gesund befunden, die noch bestehende Eiterung aber nun leicht auf die Sirnhöhle zurückgeführt.

So leicht es also mitunter sein wird, Erkrankung mehrerer Höhlen direct zu constatiren, wenn dieselben mehr oder weniger zugängig sind, so schwer ist es oft, die Intactheit insbesondere der Kiefer- und Stirnhöhlen festzustellen, so dass manchmal diese Erkenntnis nur per exclusionem gewonnen werden kann.

Einer Schwierigkeit sei noch gedacht, nämlich: nach der eingeleiteten Behandlung mehrerer Höhlen sicher zu stellen, welche Höhle schon verheilt ist, aus welcher noch die Eiterung an-

dauert. Besonders Kiefer- und Stirnhöhlencombination kommt hier in Betracht. Auch diese wird beseitigt durch das Verfahren, jede Höhle gesondert unter Ocularinspection des Nasen-inneren auszublasen. Sonst kann es einem passiren, eine Höhle, deren Spülwasser klar abfliesst, für leer und geheilt zu halten, während der ausgespülte Inhalt sich in der Tat in der Nase verliert: visa refero, non relata.

Im Verlauf zeigen combinirte Empyeme eine grosse Abhängigkeit von einander, insofern nachweislich die Eiterung der Siebbeinzellen durch eine solche der Keilbeinhöhle einerseits, andrerseits der Stirn- und Kieferhöhlen unterhalten werden kann, so wie diese Höhle wieder von den Eiterungen in Sieb- und Stirnbein abhängig ist. Speciell letzteres Verhältnis, worauf auch Killian[39]) verweist, habe ich mit Bestimmtheit schon früher einmal feststellen können, als eine aufgemeisselte Kieferhöhle erst nach Trockenlegung des frontalen sinus ausheilte.[43])

Aber auch die übrigen gedachten Combinationen haben sich mehrfach als causal zusammenhängend erwiesen. So berichtet z. B. Macdonald[42]) über den Durchbruch eines Siebbeinempyem's in die Kieferhöhle. In meinen übrigen Fällen von Combinationen ist es mir nur einmal noch gelungen, den Zusammenhang, der vielleicht öfters bestand, nachzuweisen. da sonst eine gleichzeitige primäre Erkrankung mehrerer Höhlen nicht auszuschliessen war. Letzteres gilt auch für die Fälle von Knapp und Welge, in denen sich Stirn und Siebbeinhöhlen gleichzeitig erkrankt fanden. (S. auch o. S. 239—240.)

Es ist mir aufgefallen, wie wenig in der Literatur über combinirte Empyme berichtet worden ist. Während von meinen 220 Patienten 76 solche Combinationen aufzuweisen hatten, ist dagegen der Schäffer'sche Satz von 4 auf 57 ein merkwürdig geringer.

Von anderen Autoren ist es nicht möglich, ein Verhältnis in dieser Beziehung zu eruiren, da einige, wie z. B. Kuchenbecker, Complicationen gar nicht beachtet haben, andere ein zu geringes Material beibringen, als dass daraus Folgerungen gezogen werden könnten. Harke's[1]) Befunde bestätigen dagegen die Häufigkeit der Combination.

Die Art der Combination bot in meinen Fällen alle nur denkbaren Variationen.

Die Behandlung anlangend, wird sich bei mehrfacher Combination zunächst die Freilegung der Gegend, in welcher fast alle Höhlen münden, des mittleren Ganges, durch die typische Amputation der mittleren Muschel empfehlen. Dann ist gegen die einzelnen Räume vorzugehen:

Siebbeineiterungen bei Stirnhöhlenempyem werden mitunter gleich bei der Operation des letzteren freigelegt werden können, in schwersten Fällen auch die Keilbeinhöhle. Sonst ist successives Vorgehen schon dadurch bedingt, dass häufig erst nach den ersten therapeutischen Erfolgen die Erkenntnis, dass Combinationen vorliegen, möglich ist.

Rein probatorische, nicht durch Fehlschlagen jedes anderen diagnostischen Mittel's angezeigte, Eröffnung mehrerer oder sämmtlicher Höhlen, sogar von aussen, wie ich das von anderer Seite ausgeführt gesehen habe, ist ein testimonium paupertatis.

Von mehreren erkrankten Höhlen werde immer, falls gleichzeitige Behandlung unmöglich, die oberste zuerst in Angriff genommen. Man wird auch gewöhnlich diese zuerst sich zur Heilung anschicken sehen.

Wer nicht solche mehrfache Combinationen selbst in der Hand gehabt hat, kann sich keine Vorstellungen von der zeit- und geduldraubenden Mühsal machen, die dabei mitunter auch jetzt noch des Arztes harrt und noch durch die Depression der Patienten erschwert wird, welche, moralisch erschöpft durch die Länge der Behandlung, nur durch fortschreitende Besserung einigermassen aufrecht erhalten werden können. Die typische Amputation der mittleren Muschel hat allerdings viel von diesen Schrecken beseitigt, doch immer noch braucht man ausserordentlich viel Zeit, da immer erst der Effect eines Eingriffes mit der nachfolgenden Reaction abgewartet werden muss, bevor weitergeschritten werden kann.

Daher scheiden auch mehrfach Patienten vorzeitig aus der Behandlung, teils bevor noch die Heilung ordentlich ins Werk gesetzt worden ist, teils im nur gebesserten Zustande ohne Garantie dauernder Heilung.

Die Lectüre der in den bisherigen Beobachtungen verzeichneten hiehergehörigen Fälle vermag nicht ganz den Eindruck wiederzugeben, den dieselben in der Praxis machen; dazu müsste ich eine solche Fülle von Detail bringen, dass der Rahmen dieser Schrift allzusehr überschritten würde. Wer viel in unserem Fache arbeitet, wird es zu würdigen wissen, wenn ich die Behandlung dieser combinirten Empyme für das schwierigste und mühsamste Geschäft der ganzen rhinologischen Therapie erkläre.

Entsprechend dieser Schwere der Affection sind denn auch die Resultate objectiv nicht so befriedigend, als sie sein sollten, während die subjective Besserung der Patienten allerdings ein recht erfreuliches Ergebnis darbietet.

Die Behandlungsdauer betrug 2 Monate bis 1½ Jahre.

Dabei ist zu berücksichtigen, dass diese lange Zeit zum grössten Teil durch Nachcontrolen wegen des sehr langsamen Auskleiden's der oft weithin erkrankten Knochenpartien in Anspruch genommen wird, während die Beschwerden der Patienten in allerkürzester Zeit, gewöhnlich 1 Woche bis 1 Monat, zum Verschwinden gebracht werden konnten. Nur dreimal dauerten sie länger an. Ausserdem wird noch viel Zeit verbraucht durch sehr lange Pausen, die zwischen den einzelnen Eingriffen eingeschaltet werden, so dass die Kranken oft monatelang sich nicht in der Ordination zu zeigen brauchten.

Die gewöhnlich so sehr erheblichen Beschwerden der Patienten, welche den meisten schon viele Jahre lang den Lebensgenuss verbitterten und vielfach den mannigfachsten Heilversuchen widerstanden hatten, machen es trotz dieser widrigen Umstände erklärlich, dass die Behandlung der combinirten Empyeme zu den dankbarsten Gebieten unserer Therapie gerechnet werden darf, da die Leidenden die ihnen gewordene Erleichterung sehr anerkennen.

ANHANG.

A. Die Beziehungen der Syphilis zu den Naseneiterungen.

Was Naseneiterungen sind, wissen wir; wenn wir nun an einen Vergleich derselben mit den auf Grundlage syphilitischer Infection entstandenen Entzündungen des Naseninneren gehen, wird die Mehrzahl der Leser eine Frage nach der Natur der letzteren für höchst überflüssig halten. Trotzdem: was verstehen wir denn eigentlich unter Nasensyphilis? Vielleicht erfahren wir etwas mehr darüber, sobald wir uns nur einmal entschliessen, diese Frage zu stellen.

Die Antwort kann nur dahin lauten: Nasensyphilis ist der Inbegriff aller directen Wirkungen syphilitischen Giftes in der Nase.

Wenn wir uns die sogenannten syphilitischen Affectionen der Nase des näheren besehen, so drängt sich die Erkenntnis auf, dass auf die Mehrzahl derselben diese Definition nicht mehr oder doch nicht ausschliesslich passt.

Wir haben eigentlich nicht einmal in der pathologischen Anatomie ein besseres Erkennungszeichen für floride syphilitische Processe, als die mit vollem Rechte so genannte specifische Therapie. Jodkali und Quecksilber sollen specifische Feinde der activen Wirkungen des Syphilisgiftes sein, und doch — sie versagen gerade hier recht oft, während wir an anderen besser zugängigen Körperstellen dieselben Erscheinungsformen, insbesondere das tertiäre Geschwür, promptest auf dieselben reagiren sehen. Warum?

Hypothetisch, wie die Natur des Syphilisgiftes und seine specifische Reaction auf Hg und JK, muss auch die Antwort sein, aber deswegen, wie ich glaube, nicht minder folgerichtig: weil die Entzündungen resp. Neubildungen etc., welche specifi-

scher Therapie nicht mehr weichen, nicht mehr durch den Erreger der Syphilis, sondern durch andere Ursachen bedingt sind; es handelt sich jetzt um andere Entzündungserreger oder um Ernährungsstörungen, welche allerdings seinerzeit durch die Syphilis eingeleitet waren, jetzt aber unabhängig von derselben weiterwirken.

Wir haben gesehen, dass chronische Eiterungen der tiefen Nasenräume nur deswegen bestehen können, weil verwickelte anatomische Verhältnisse dem normalen Ablauf der Heilungsreactionen Abbruch tun oder Residuen der Entzündung ihrer Beseitigung harren. Genau dieselben Hindernisse treten der Abheilung der durch Syphilis gesetzten Defecte entgegen. Ein vom Syphilisgifte durch specifische Therapie gereinigtes Geschwür verhält sich auf der Körperoberfläche genau wie ein nicht mehr gereizter traumatischer Defect; dort heilt es leicht, hier aber schwer oder gar nicht, weil dem Secrete der Abfluss versperrt oder den Producten syphilitischer Nekrose die Möglichkeit spontaner Entfernung durch die anatomischen Verhältnisse verwehrt ist. An beiden Orten endlich, wie auch dort, wo secundäre Infection nicht in Frage kommt, nämlich in den geschlossenen Körperhöhlen, bestehen mitunter noch Krankheitserscheinungen nach Beseitigung der floriden Syphiliserkrankung, weil nicht reparable Läsionen der Gefässe fortschreitende Ernährungsstörungen der Gewebe auch weiter nach sich ziehen.

Daraus folgt, dass nach dem Ablauf der specifischen Einwirkung auf die betreffenden Teile, nach Beendigung des floriden Stadium's, die noch fortdauernden, ja sogar fortschreitenden Entzündungs- resp. Nekrotisirungserscheinungen nicht mehr syphilitische sind, dass sie nur mehr die Bezeichnung als „p o s t s y p h i l i t i s c h e“ verdienen; und weiterhin, dass dieselben keine andere, insbesondere therapeutische Würdigung beanspruchen können, als die auf Grund anderweitiger, nicht specifischer Infectionen oder auch von Traumen entstandenen Entzündungen resp. Nekrosen. Der Belang dieser Auffassung wird deutlich, wenn man auf praktische Beispiele eingeht; sie führt uns zu der Erklärung, dass auch viele scheinbar activ syphilitische Processe nur mehr postsyphilitische, durch Mischinfection mit Eiterkokken bedingte sind, dass insbesondere gummöse Infiltrate mit dem Moment der Geschwürsbildung ihren Charakter verändern, weil sie dadurch Mischinfectionen ausgesetzt werden; sie deutet uns die Renitenz vieler Affectionen gegen die Heilung und erklärt, warum sie nur durch eine von diesem Gesichtspunkte aus geleitete Behandlung geheilt werden können.

So erklärt sich, warum S c h u s t e r [40]) manche, auch tiefsitzende Knochengeschwüre „specifischer Natur“ durch gleichzeitige b e h a r r l i c h e R e i n h a l t u n g und örtliche Behand-

lung zur Heilung kommen sah. Es waren dies eben nicht mehr specifische, sondern postsyphilitische Eiterungsgeschwüre, deren „beharrliche Reinhaltung“ in dem Sinne beständiger oder möglichst häufiger Ableitung des Secretes ebenso sicher, wenn noch keine Nekrose eingetreten, zur Heilung führen muss, wie S. dies sehr richtig für „nicht specifische Knochenaffectionen“ vermutet. Auch diese heilen, sobald sie von den Schlacken gereinigt sind, unter beharrlicher Reinhaltung.

Von der, dem Chirurgen so selbstverständlichen Entfernung grösserer Sequester ist denn auch mit bestem Erfolge die Empirie zur rein localen Behandlung dieser, durch ihren chronischen Verlauf schon sich als secundär kennzeichnenden, Veränderungen, auch der Weichteile, geschritten; wird die Auffassung dieser Alterationen als postsyphilitischer, nicht mehr specifischer, allgemein, so gewinnen wir einen rationell gefestigten nicht mehr empirisch beweglichen Massstab für die zukünftige Behandlung der im Gefolge der Nasensyphilis bestehenden pathologischen Processe.

Nicht mehr der mehr oder minder different „günstige Eindruck“ verschiedener Autoritäten über den Erfolg ohne feste Indication angewandter Localtherapie wird über letztere zu urteilen gestatten, sondern sie wird sicher indicirt werden, sobald die vorliegenden Erscheinungen antisyphilitischer Therapie nicht mehr weichen resp. nach Lage der Umstände überhaupt nicht weichen können.

Zugleich erhalten wir aber auch Klärung in einem, allerdings mehr Wortstreit, ob die im Gefolge der Syphilis entstandenen Empyeme syphilitische seien oder nicht. Ob dieselben einer Manifestation des Giftes auf ihren Wänden, ob einer durch syphilitische Nekrose bewirkten Eröffnung und nachgefolgten Eiterinfection zu verdanken sind: sie sind syphilitisch, solange sie auf die bekannten Mittel und nur auf diese reagiren, sie sind postsyphilitische, sobald sie durch specifische Therapie nicht mehr heilen.

Da wir übrigens nicht von vornherein wissen können, ob diese letzere Therapie schon überflüssig, ob noch nutzbringend ist, haben wir ein grosses praktisches Interesse, die gewöhnlichen Eiterungen von den mit Syphilis irgendwie zusammenhängenden rasch und fest unterscheiden zu können, aber auch ein theoretisches: wir wollen wissen, ob gewisse Veränderungen in der Nase nur specifischer Natur sein können. In letzterer Beziehung hat natürlich ein negativer Ausfall specifischer Therapie gar keine Bedeutung: postsyphilitische Processe müssen ihren Ursprung allein aus dem klinisch-anatomischen Bilde erkennen lassen, da sie sich in therapeutischer Beziehung durch nichts von nicht specifischen

Erkrankungen unterscheiden. Suchen wir die Unterscheidungsmerkmale, allerdings nur für diejenigen Syphilisformen, welche überhaupt mit so erheblicher Eiterung einhergehen, dass ihre Verwechselung in Betracht käme.

Hierbei darf man nicht in den bisher gemachten Fehler verfallen, unterschiedslos jede Form und jedes stadium der specifischen Processe mit diesen Entzündungen zu vergleichen, einfach die Syphilis als ganzes zu setzen. Wir müssen in der Differencirung etwas feiner vorgehen.

Primäraffecte brauchen, abgesehen von ihrer enormen Seltenheit, keiner Erörterung, sie dürften wenigstens ohne weiteres von Eiterungen unterscheidbar sein.

Secundäre Papeln, ebenfalls im Innern der Nase ausserordentlich selten nachgewiesen, dürften häufiger sich unter dem besonders bei kleinsten Kindern üblichen Bilde des „syphilitischen Schnupfen's" verbergen. Wo nicht, wie am Naseneingange, die Gestalt der Affection ihre Erkennung gestattet, werden allgemeine Symptome, besonders Ausschläge, ferner eventuell die Degenerationszeichen der erblichen Luës die wahre Natur verraten. Doch ist, besonders bei reichlicher Absonderung, eine Verwechselung mit acut infectiösen Processen im Hinblick auf deren neuerlich auch im Kindesalter beobachtete Häufigkeit nicht immer auszuschliessen. Da aber letztere in diesem zarten Alter und bei verhältnismässig günstigerer Prognose ein mehr zuwartendes Verhalten rechtfertigen, wird man in den zweifelhaften Fällen sich mit Massnahmen zur Reinigung begnügen dürfen, unter gleichzeitiger sorgsamer Aufsicht über das Gesamtverhalten und besonderer Rücksicht auf die Anamnese. Letztere hat vornehmlich die Art der Entstehung zu berücksichtigen: schleichender Beginn ohne Vorangehen einer acuten Infectionskrankheit spricht mehr zu Gunsten specifischer Erkrankung. Die Erhebung von anamnestisch wichtigen Daten der Familie, (Aborte der Mutter, Ausschläge, Haarausfall etc.), ist selbstverständlich.

Weitaus complicirter, schon wegen des viel häufigeren Mangel's allgemeiner Symptome, gestaltet sich die Unterscheidung von Procesen der tertiären Periode.

Das floride stadium derselben bietet sogar sehr oft der Differentialdiagnostik schwierige Probleme, indem mitunter zu Anfang, ja oft viele Monate lang die Affection fast alles charakteristischen entbehrt. Foetor, Geschwürsbildung, gleichzeitige Erkrankungen der Haut oder der anderen Schleimhäute mögen fehlen, so dass zunächst die Erkrankung auch nicht einmal den Verdacht auf constitutionelles Leiden lenkt. Aber solche Fälle führen doch meist zu Verwechslungen mit anderen Krankheiten;

um Naseneiterungen vorzutäuschen, mangelt es meistens des Secretes. Aber es kann auch letzteres in einigermassen reichlicher Menge vorhanden sein, bevor es zu Geschwürsbildung charakteristischer Art gekommen ist bezw. letztere kann ihren Charakter verbergen. Dann dient folgendes zur Unterscheidung:

Die Localisation aufgefundener Veränderungen ist einigermassen bedeutsam:

Befindet sich der Eiterherd am septum, so ist die syphilitische Natur so gut, wie sicher; auch die benignen traumatischen Geschwüre der vordersten Septumpartie, soweit sie mit irgend erheblicher Absonderung verknüpft sind, kommen nie isolirt vor, da vermehrtes Secret dabei entweder chronischer Folliculitis des Naseneinganges oder tieferen Herdeiterungen entstammt. Wo man aber wirklich nicht bald zur Entscheidung kommen sollte, ob das an einer bestimmten Septumstelle erscheinende Secret anderswoher oder eben von dieser Partie stammt, wird genaue Beobachtung früher oder später Veränderungen der Schleimhaut, (Infiltrat und Auflockerung, fleckige Färbung, leichte Verletzbarkeit), charakteristischer Natur erkennen lassen. Oder es kommt endlich zur Geschwürsbildung nicht decubitaler Natur, wie sie nur den specifischen Processen eigen ist, in der Nase oder ihrer Nachbarschaft.

Nachstehende Beobachtung erhellt die eben erörterten Möglichkeiten.

CLVI. Beobachtung.

Vortäuschung von Naseneiterung durch Syphilis.

CLVI. Beobachtung.

Ein 32jähriger Arbeiter stand in Behandlung wegen eines Mittelohrkatarrh's. Während derselben bekam er auf einmal eine profuse Absonderung von grüngelbem Schleimeiter, deren Quelle lange nicht gefunden werden konnte, obgleich die Secretmassen immer im unteren Nasengange lagerten. Endlich wies die Sonde eine kleine cariöse Partie auf beiden Seiten des vomer ganz weit hinten in der Nähe des Nasenboden's nach und kurz darauf entstand eine Perforation des harten Gaumen's kurz vor der Grenze desselben gegen den weichen, also in unmittelbarer Verbindung mit dem Septumgeschwür. Der Eiter blieb dabei immer flüssig, schleimig, geruchlos, erst viel später stellte sich etwas foetor ein. Syphilis wurde jetzt auf Befragen zugegeben und auf Jodkali heilte das Gaumengeschwür in einigen Wochen, während die Eiterung am septum weiterbestand und mehreren Auskratzungen trotzte, wobei das reinflüssige und mit geringem Geruche behaftete reichliche Secret einen sehr deutlichen Unterschied gegenüber den sonstigen Absonderungen bei Nasensyphilis erkennen liess.

Erst nach mehreren Monaten heilte die erkrankte Vomerpartie unter alkalischen Aufschnupfungen.

Doch auch weniger charakteristische Localisationen dürfen nicht abschrecken, sobald deren Bild nur einigermassen von dem gewöhnlichen der Kokkeneiterung abweicht, auf Syphilis zu fahnden. Diese Krankheit hat ja das atypische zum typus.

Ebensowohl in Nasengängen und Nebenhöhlen als oberflächlicher wird sie sich in, wenn auch seltenen, Fällen, localisiren können. Daraus den Schluss ziehen zu wollen, als ob Eiterungen der Nasennebenhöhlen sogar häufig larvirt syphilitischer Natur seien, (womit man den doctrinären Gegnern der Existenz nicht specifischer Knochenerkrankungen eine sophistische Brücke hat bauen wollen), wäre um so mehr verfehlt, als zu jeder Art der Localisation, auch in den verwischtesten Fällen, charakteristische Kennzeichen hinzukommen müssen, ohne welche die Diagnose: „Syphilis" hypothetisch und unerwiesen bliebe, Kennzeichen, die entweder der Affection selbst oder allgemeinen Begleiterscheinungen entnommen werden müssen.

Die Frage Gerber's [268]) im Anschluss an den oben mitgeteilten Fall: „Wie nun, wenn diese kleine specifisch-kariöse Partie nicht am Vomer, sondern an der nasalen Wand der Oberkieferhöhle oder am Ostium frontale der Stirnhöhlen gesessen und von hier die betreffenden Höhlen inficirt hätte?" beantwortet sich daher von selbst; ja die Antwort würde sich auch dem Fragesteller schon aus der notwendigen Fassung seiner Frage ergeben haben: Es muss eben nachgewiesen werden, dass die betreffende Partie eine „specifisch-kariöse" sei.

Da der ursprünglich luëtische Charakter mancher Schleimhaut- und Knochenerkrankungen, besonders in den versteckten Buchten der Nase, nicht immer sofort erhellt, ergibt sich allerdings für manche Beobachtung die Möglichkeit, specifische resp. postsyphilitische Eiterungen mit localen zu verwechseln. Doch darf die Beachtung dieser Möglichkeit nie so weit führen, jede Affection, auch ohne irgend welche Charakteristica der localen oder allgemeinen Luës, schon deshalb für specifisch zu halten, weil das betreffende Individuum einmal inficirt war.

Diese Klippe hat Schuster [40]) in dem ersten seiner Fälle glücklich umschifft; ob dies auch Gerber [268]) (S. 17—18) und Hellmann [269]) bei den ihrigen gelungen ist, scheint mir doch recht fraglich.

Es gibt sehr viele Luëtiker und es gibt sehr viele Nebenhöhlenempyeme: warum sollten, ja müssen nicht häufig Affectionen der einen und anderen Art sich, wenn auch zu verschiedenen Zeiten, in ein und demselben Individuum begegnen? Auf die Anamnese einer einmal vorhanden gewesenen Luës also die Annahme der Specificität eines Processes ohne jede Unterstützung durch dessen Beschaffenheit aufzubauen, geht nicht an, ebensowenig, als wir der Anamnese bedürfen, um eine wohl gekennzeichnete syphilitische Affection zu recognosciren. Und andere Charakteristica haben, in den letzterwähnten Fällen wenigstens, nicht vorgelegen.

Die „glatte Zunge“ im Falle Hellmann's hat ja im besten Falle auch nur historische Bedeutung.

Das Bestehen von Knochennekrosen dafür anzuführen, gelänge nur dann, wenn die Behauptung, dass alle Knochenzerstörungen in der Nase luëtischer Natur seien, nicht als irrig erwiesen wäre. (s. o. S. 11, ff).

Activ luëtische Processe waren es nicht, denn der Effect specifischer Therapie darf nur dann in diesem Sinne verwertet werden, wenn nicht gleichzeitig anderweitige wirksame Massnahmen ergriffen worden sind, wie in Gerber's erstem Falle. Es muss immer der Zweifel erlaubt sein, ob die erst nach der Jodkalikur eingetretene „bedeutende Besserung“ (?) auch dieser zuzuschreiben sei, und dass im zweiten Falle Pat. mit der Verordnung einer Inunctionskur nach Hause entlassen worden, spricht uns ebenso wenig für Luës als die unter gleichzeitiger chirurgischer Behandlung und Jodkalikur eingetretene Besserung.

Auch die subjective Besserung des dritten Falles nach Jodkali scheint uns ebenso aus dem bekannten ausserordentlich grossen Wechsel der Beschwerden bei gewöhnlichen Empyemen erklärt werden zu können, als die objective Verschlechterung nach dieser Kur, insbesondere die Polypenbildung, mehr dem Verlaufe der letzteren entspricht.

Wie vorsichtig insbesondere die subjective Wirkung der specifica beurteilt werden muss, lehrt auch folgender, mir erst jüngst untergekommener Fall:

CLVII. Beobachtung.

Alte Empyeme. Gleichzeitige täuschende Symptome larvirter Syphilis.

CLVII. Beobachtung. Die 21 jährige Frau A. B. leidet seit ihrer Kindheit an, häufig fötider, Borkenbildung in der Nase, consultirt aber jetzt wegen seit 6 Wochen bestehender Kopfschmerzen. Selbe traten zuerst in beiden Ohren auf, dann an allen Zähnen, jezt in der linken Schläfe, dauern fortwährend an, sind aber des Nachts stärker. Dabei morgendlicher Schwindel und Haarausfall. In 3jähriger Ehe wurden 3 Kinder geboren, die zwei ersten starben im Alter von 1/4 und 1 Jahr, das letzte wurde im 8. Monat todtgeboren, war nicht faul.

Rhinoskopisch fand sich beiderseitiges Empyem der Keilbeinhöhle, dabei nicht das mindeste auf Syphilis verdächtige.

Trotzdem bewog die Anannese und die Eigenartigkeit der Beschwerden zur Jodkalikur: 2 Tage nach Beginn derselben bezeugten retroauriculäre Drüsenanschwellungen und ein tophus der linken Stirnbeinhälfte die Richtigkeit der Vermutung; nach weiteren 4 Tagen war der Kopfschmerz verschwunden. Die, schon durch ihre frühere Existenz, (diese war allerdings, wie gewöhnlich, nur sehr schwer zu eruiren gewesen), wie durch Mangel charakteristischer Nasenveränderungen gekennzeichneten Empyeme zeigten auch jetzt erst recht durch ganz unveränderte Andauer ihre nicht specifische Beschaffenheit.

Man kann also alle subjectiven und einige objective Symptome der Nasensyphilis und doch nicht die letztere haben; floride Luës und floride Empyeme können neben einander herlaufen.

Denique: wir haben es absolut nicht nötig, die ohnedies schon bekannte Tatsache, dass Nasensyphilis ebensowohl Nebenhöhlenempyeme zu erzeugen, als gewöhnliche Naseneiterungen vorzutäuschen vermag, mit so wackeligen Gründen zu stützen.

Für letzteres habe ich nur auf den oben berichteten Fall zu verweisen, für ersteres haben wir bessere Exempel und zwar die Fälle von Lewin und Heymann [270]). Syphilitische Geschwüre, durch ihre Beschaffenheit und gleichzeitige Mundaffectionen wohlcharakterisirt, hatten zur Nekrose der unteren Muschel und Eröffnung der Kieferhöhle mit secundärer Mischinfection geführt: das sind also ausgesprochene Kieferhöhlenempyeme, entstanden durch Syphilis, wenn auch nur postsyphilitischer Natur, da diese Krankheit nicht anders als eine traumatische Einwirkung ihre Entstehung veranlasst hatte.

Diesen durch ihre Seltenheit ausgezeichneten Beobachtungen möchte ich noch eine weitere beifügen.

CLVIII. Beobachtung.

Nekrosis syphilitica oss. max. sup. cum perforatione ad antr. max. sin.

CLVIII. Beobachtung.

Frau M. R., 33 Jahre alt. Vor etwa 3 Monaten beginnende stinkende Eiterung der linken Nasenseite mit Verstopfung daselbst. Vor 2 Mon. wurden die 3 Vorderzähne links oben ohne Schmerzen wacklig und von einem Zahntechniker extrahirt, was sehr leicht gegangen sein soll, wobei derselbe zugleich losen Knochen constatirte und sie an einen Arzt verwies.

Aus dem Alveolarfortsatz wurden von Dr. S. mehrmals Knochenpartikel, nach Angabe der Pat. schwarz und stinkend, entfernt. Seit $1^1/_2$—2 Mon. hat sich auch ein Gaumengeschwür gebildet.

Stat.: L. o. fehlen die ersten drei Zähne, ausserdem der vordere Alveolarrand, in dem Defect sieht man eine Fistelöffnung, ungefähr dem 2. Schneidezahn entsprechend: daselbst nur sehr wenig, jedoch stinkender Eiter. Am harten Gaumen, etwa 2 em vom Alveolarrand, die Mittellinie nach links überragend, eine wallartige, etwa 2 cm □, Erhebung mit centralem Defect, in dessen Grunde unter stinkendem Eiter nackter, doch unbeweglicher Knoehen zu fühlen ist. Die Sonde gelangt vom Alveolardefeet aus in der Nähe dieses Geschwür's nach oben und aussen geführt in eine weite Höhle, wobei sich aus der Nase Blut entleert. Einblick in die letztere nieht möglich, da die untere Muschel, stark geschwollen, am septum anliegt; im Spalt zwischen diesem und der Musehel Eiterbelag. — Rhinoskopia post. normal.

Ord.: Jodkali mit Chinaeisenwein.

Drei Tage später: Nase etwas freier. Foetor andauernd. Eiterung etwas geringer. Bei der Durehspülung von der Alveolarfistel aus dringt das Wasser in breitem Strom dureh die Nase.

Pat. entzog sich, da die Beseitigung der Nekrosen in Frage kam, weiterer Beobachtung.

Dass auch directe syphilitische Infection der Nebenhöhlen vorkommt, ist nichts unbekanntes. Gewöhnlich genügen, bei den weitreichenden Zerstörungen der Syphilis, kleine Eingriffe

zur Behebung, doch können auch grössere, genau wie bei den gewöhnlichen Empyemen, notwendig werden, wofür ich nur an einen früher von mir veröffentlichten Fall [43]) zu erinnern brauche, dem ähnlich sich die Fälle von Baumgarten [271]), Dubreuil[272]), Winckler[264]), Treitel[273]) und Kuhnt[77]) (S. 113) verhalten. (Keil-, Stirn- und Siebbein-Nekrosen.) Von älteren Beobachtungen derart ist noch an die bekannten von Berthrand, Brody, Graves, Trousseau[161]) und Spencer-Watson[274]) zu erinnern, bei denen es sich um syphilitische Stirn- und Siebbeinzerstörungen handelte. Eine Verkennung des specifischen Charakter's war im übrigen in all diesen Fällen ausgeschlossen und ich führe sie hier nur an, um eine Ausschlachttung derselben in dem Sinne der „Entdeckung", dass es syphilitische Nebenhöhlenempyeme gibt und dass „daher" alle Empyeme mit Knochenläsionen luëtische seien, zu verhüten.

Auf die häufigen intranasalen Eröffnungen resp. Freilegungen der von dort zugänglichen Nebenhöhlen durch Syphilisgeschwüre glaube ich als unwichtig hier ebensowenig eingehen zu brauchen, als auf den Umstand, dass Nekrosen und Sequester sich hier wie an allen anderen Schädelteilen vorfinden können.

Gegenüber den Bestrebungen, auch hinter den harmlosesten Eiterungen dieser Gegenden mindestens eine larvirte Syphilis zu suchen, hebe ich noch besonders hervor, dass noch kein Fall syphilitischer Nebenhöhlenentzündung ohne schwerste Knochenerkrankung sichergestellt worden ist, während es sehr viele Kokken-Empyeme ohne solche gibt. —

Schliesslich ist zu betonen: auch dem erfahrensten werden Fälle unterkommen, in denen man nicht mit voller Sicherheit active oder post-syphilitische Erkrankung sofort ausschliessen oder begründen kann. Die Anwendung specifischer Therapie wird die erstere Möglicheit bald so oder so entscheiden, für die zweite wird man sich begnügen müssen, solche Fälle als unentschiedene weder in der einen noch in der anderen Rubrik zu verwerten. Dann ist jeder Misbrauch ausgeschlossen. In meiner Statistik sind durchweg nur die vollkommen aufgeklärten Beobachtungen nach genügend langer Beobachtungszeit verwendet.

In puncto Behandlung aber entfällt, sobald man sich der oben erörterten Auffassung anschliesst, ohnedies aller Zweifel:

Auch wenn man nicht, (was übrigens sehr selten vorkommt), im Stande wäre, den Ursprung einer Affection bezüglich Syphilis zu entscheiden, so kann uns dieser Zweifel ganz kalt lassen: Sobald eine Affection nicht mehr auf specifische Therapie reagirt, hat ihre Behandlung sich nur mehr mit den localen Gründen

ihrer Fortexistenz zu befassen, das heisst: Kokken-Eiterungen wie postsyphilitische bedürfen ein und derselben Therapie. Da für erstere dieselbe oben genügend erörtert worden ist, brauchen wir bezüglich letzterer nur hierauf zurückzuverweisen.

Dass endlich die Folgeerscheinungen postsyphilitischer Processe dieselben sein müssen, wie die anderweitig bedingter Eiterungen, ist nach obiger Auffassung selbstverständlich. Die ganze Reihe oben für letztere geschilderten Symptome, alle Nachbarerkrankungen und sonstigen Folgen werden bei ihnen gleicherweise beobachtet und sind natürlich in unserem Sinne a priori zu erwarten. Dass dabei gerade schwerere Erscheinungen nicht selten sind, liegt in der destructiven Natur der Syphilis.

Wir müssen noch des Verhältnisses gedenken, welches die Residuen syphilitischer Processe zu Naseneiterungen gewinnen. Von postsyphilitischen unterscheiden sich dieselben dadurch, dass sie nur mehr Folgezustände, nicht mehr Folgeprocesse darstellen. Ihre wahre Natur ist häufig durch die der abgelaufenen Syphilis eigenen, nach Ort oder Aussehen charakterisirten Narben und Defecte kenntlich, aber nicht immer:

Alte syphilitische Zerstörungen, besonders submucös verlaufende, können derart vernarben, dass man ihre Spur nicht mehr findet, wie schon oben (S. 70) hervorgehoben wurde.

Geschwulstbildung, wie sie in meinen bezüglichen Fällen den ursprünglichen Process verriet, kann auch ganz fehlen, so dass das Bild „genuiner“ Atrophie noch täuschender hervorgebracht wird. Zuckerkandl's [47]) Beobachtungen von „Rhinitis syphilitica, die primär ohne nekrotische Processe zu Muschelatrophie führt“, entsprechen diesen Befunden.

Niemals fand ich übrigens, wo der Verdacht auf solch unmerkbaren alten Process bestand, ein der „Ozaena“ ähnliches Bild, speciell keinen Gestank und mehreremale auch keine Spur von Secret. Wo immer fötider Eiter resp. Borken entleert wurden, konnte auch bei offenkundigem wie larvirtem syphilitischen Ursprung immer ein circumscripter Herd nachgewiesen werden.

Auch die „Ozaena syphilitica“, die jetzt wieder ausgegraben wird, ist ein Symptom localer Eiter- und Fäulnisvorgänge. Dass auch Herdeiterungen gewöhnlicher Natur secundär in eine durch syphilitische Muschelatrophie erweiterte Nase ihr Secret ergiessen können, wo sie die oben (S. 66 und S. 71) erörterten Vorbedingungen zur Borkenbildung und Secretfäulnis besonders günstig gelagert vorfinden, liegt natürlich im Bereiche der Möglichkeit. Hieraus weitergehende Schlüsse auf einen essentiellen Zusammenhang von Syphilis und „Ozaena“ zu ziehen, muss verfehlt erscheinen.

des Naseninneren dürfte nur bei oberflächlichster Betrachtung einer Verwechselung Raum bieten. Bei der primären Form ist die Secretion minimal, der typus starken, gewöhnlich sogar geschwulstbildenden Infiltrat's meist unverkennbar, der Sitz, in meinen Fällen bisher immer primär am vordersten Nasenboden resp. häutigen und knorpeligen septum, charakteristisch.

Der einzige Berührungspunkt besteht darin, dass, wie bei Syphilis, Zerstörungen der Wände von Nebenhöhlen mit secundärer Mischinfection stattfinden, also posttuberculöse Eiterungen. In zwei Fällen sah ich derart Zerstörungen der medialen Kieferhöhlenwand unter der unteren Muschel, beidemale nachfolgende eitrige Entzündung der blosgelegten Schleimhaut ohne tuberculöse Erkrankung derselben.

Einen ähnlichen Fall hat Réthi[275]) berichtet, nur ging die Infection vom alveolus aus.

Dass die Localisation dort, wo die Tuberculose als Metastase allgemeiner Infection auftritt, ebenso ziel- und wahllos wie bei der tertiären Syphilis sich verteilen kann, ist ebenso sicher, als dass auch diese Localisationen durch die Eigentümlichkeiten des Processes bald sich von einfachen Eiterungen abscheiden lassen. So sind auch schon tuberculöse Prozesse in den Nebenhöhlen beobachtet worden.

Bei einer Patientin Bardeleben's[120]) kennzeichneten multiple Knocheneiterungen, Anamnese und Tuberculinreaction, sowie die schlechten, die Knochen auffressenden Granulationen den betreffenden Stirnhöhlenprocess, während eine analoge Beobachtung von Frank und Kunz[276]) nicht unzweideutig erscheint.

Dies sind, meines Wissen's, die einzigen bekannten hierhergehörigen Fälle. Was Dmochowski[277]) zu der irrigen Angabe, Killian[278]) und Weichselbaum[279]) hätten ebenfalls Tuberculosen der Kieferhöhlen beobachtet, veranlasst, ist mir unklar.

Nachtrag.

Der verzögerte Satz dieser Auflage bewirkte, dass die unterdessen zugewachsene Erfahrung und Literatur einige der früheren Capitel mit Beiträgen bereicherte, welche in denselben unterzubringen zu spät war.

Das wichtigste soll hier nachgetragen werden.

1) Zum Capitel: Pathologische Anatomie.

Ueber Knochenerkrankungen des Siebbein's berichten neuerlich Hicguet[280]): Drei Fälle von Siebbeinempyem, in deren ersten zweien Caries des os unguis und Orbitalabscess das Bild complicirte, dann Raoult[281]): Empyem der vorderen Zellen mit Nekrose der knöchernen Nasenwand (lamina papyracea?), ferner Anrooy[282]): Erstens Caries an der Medianfläche der mittleren Muscheln und Polypenbildung bei Empyem der unteren Siebbeinzellen beiderseits und der linken Kieferhöhle; zweitens Empyem und Caries in den mittleren (?) Siebbeinzellen und der Keilbeinhöhle links; endlich Entfernung eines Polypen und nekrotischen Knochen's durch Mayo Collier[283]); wie es scheint, ebenfalls Siebbeinempyem.

Die Schilderung Anrooy's[282]) entspricht übrigens auf's genaueste meinen Sondenbefunden.

Von der Stirnhöhle hören wir desgleichen Ramage[284]) berichten: Acute Eiterung mit Fistelbildung an der unteren Wand, Nekrosen, Collier[285]) ebenso über Fistelbildung nach unten bei chronischer Eiterung, Silcock[286]) über drei Fälle mit dem gleichen Befund.

Zur Anatomie der Kieferhöhle ist zu ergänzen, dass es mir unterdessen gelungen ist, eine Cystenbildung innerhalb eines Polypen der Höhle bei Empyem zu diagnosticiren und die Diagnose operativ zu bestätigen; ferner, dass mit Hilfe der jetzt immer angewendeten Nachinspection (S. 207) es weitaus häufiger, als irgend vermutet werden konnte, gelang, die Anwesenheit von Polypen der Schleimhaut bei Empyemen festzustel-

len; unter 10 neuerdings eröffneten Höhlen nicht weniger als viermal. Wir dürfen von dieser Methode noch vollkommenen Aufschluss über die Pathologie der Höhle am Lebenden erwarten.

Endlich konnte noch die Existenz eines septum osseum longitudinale in der Höhle erkannt und dasselbe operativ entfernt werden.

Ausführlichere Mitteilung dieser interessanten Beobachtungen behalte ich mir vor.

Die Tatsache der Knochenzerstörungen durch blosse Empyeme der Kieferhöhle findet neuerliche Bestätigung durch einen Fall Dmochowski's [277]), welcher Autor auch Polypenbildung innerhalb der Höhlen durch die Eiterung sah.

2) Zum Capitel der endocephalen Eiterungen nach Empyemen ist folgendes zugewachsen:

Panas [287]) sah einen 31jähr. Mann am 13. April 1894 rechtseitig erblinden, nachdem Anfangs des Mon. Schmerzen im ersten Mahlzahn rechts oben bestanden hatten.

Gleichzeitig Schwellung der rechten Wange und um das rechte Auge, Fieber, Schüttelfröste. Das Auge war unbeweglich, die Lider schwer, Papille blass, die Venen erweitert. 17. April wurde am oberen Lid durch Einschnitt etwas Eiter entleert, dann fötider Eiter aus der Kieferhöhle. Vorübergehende Besserung, dann wieder hohes Fieber, Schmerzen im Nacken und Kopf, Erbrechen, 15. Mai exitus.

Section: Linsengrosse Usur der lamina cribrosa rechts, darüber dura angewachsen, Stirnlappen vereitert. Siebbein und kleiner Keilbeinflügel von schwärzlichem Eiter infiltrirt. Die Kieferhöhle steht mit der orbita nahe dem foramen opt. in weitem Zusammenhange. Compression des Sehnerven daselbst, neuritis optica bis zum chiasma und tractus sin.

Westermayer [288]) berichtet über ein Kieferhöhlenempyem, welches Ende Dec. 1894 mit Extraction des rechten oberen Eckzahnes behandelt war. Ende April 1895 Mattigkeit und Schmerzen in Gliedern, Hals und Rücken. Temp. 39,7°. Nach einigen Tagen Pupillenstarre, subnormale Temp., Somnolenz, Tod.

Section: Hühnereigrosser fötider Abscess im rechten Schläfenlappen, Basilarmeningitis am Kleinhirn und Sinalmeningitis. Verwachsung des rechten Schläfenlappen's, mit der Mitte der mittleren Schädelgrube; nach aussen vom for. rot. und ovale ein pfenniggrosser Defect des Knochen's, mit Wucherungen erfüllt und zusammenhängend mit der Kieferhöhle; also Durchbruch der hinteren Wand der Höhle in die fossa pterygo-palatina und den grossen Keilbeinflügel.

Wie sicher wäre in diesem Falle, falls etwa breite Eröffnung und Tamponade der Höhle im Anfange des Durchbruches stattgefunden hätte, die tödtliche Retention sofort eingetreten, wäre womöglich der Durchbruch dem Eingriffe beigemessen worden. Der Fall spricht eclatant für meine Vermutung, dass in solch

unglücklichen Fällen der Durchbruch meist schon fertig oder vorbereitet war.

Wie vorsichtig ferner Todesfälle beim Mangel einer Section zu beurteilen sind, lehrt im selben Sinne wie meine (S. 120) und Heryng's[179]) Beobachtung die Patientin Hellmann's[269]), gestorben 44 Tage nach operativem Eingriff am Siebbein an — capillären Apoplexieen des Hirn's.

Den oft betonten Umstand, dass latente Hirnerkrankungen häufiger sein müssen, als irgend geglaubt wird, illustriren endlich die Fälle von Kayser[289]), welcher einen Polypen zu operiren glaubte und in der Tat eine Meningokele nasalis abschnitt, und von Dmochowski[277]), Hirnabscess durch Empyeme der Kiefer-Keilbeinhöhle, im Leben als croupöse Pneumonie und Gesichtsphlegmone diagnosticirt.

3) Zum Capitel: Secretion.

Die Hydra der „Ozaena"-Erklärungen hat ein neues Haupt erhoben. Strübing[290]) hat im selben Sinne wie Löwenberg etc. durch Abel bakteriologische Untersuchungen an seinem Material erheben lassen: immer fand sich das gleiche Lebewesen. Das einzig neue bietet der Gedanke, dass dieses Bakterium mit der Atrophie an sich nichts zu tun habe, dagegen eine eigentümliche Art von borkenbildendem Secret erzeuge. Ich habe bereits oben (S. 67) hervorgehoben, dass die Wirkung der, noch so constant gefundenen Bakterienarten anders als in saprophytischem Sinne zu deuten, kein Anlass vorliegt und auch bei Strübing finden wir nicht die Spur eines Beweises für die Erzeugung der Secretion durch die Abel'schen Bakterien. Wenn er immer (?) zugleich mit diesen auch „charakteristisches" Secret fand, so beweist das durchaus nicht, dass dieses Secret eben durch die Bakterien provocirt sei; einem Bakteriologen wird viel eher der Gedanken nahen, dass, im Sinne electiver Nährböden, nur bestimmte Secretarten das Gedeihen des bacillus Abel gestatten.

Allgemeine Giltigkeit kann der Befund übrigens um so weniger beanspruchen, als Strübing selbst einige Nebenhöhlenerkrankungen mit „Rentention und Eintrockung von Sekretmassen in der Nase" ohne den Bacillus sah.

Wenn weiter S. die bei Anwesenheit des bacillus vorgefundenen Empyeme als Fortpflanzungen eines primär in der Nase entstandenen Processes ansieht, so fehlt in seiner Arbeit vollkommen der Beweis für diesen Vorgang, analog, wie bei allen gleichen Behauptungen früherer Autoren.

Die relative Seltenheit der Empyeme in seiner Beobachtung würde, wie bei Réthi, zu denken geben. Wenn wir aber

hören, S. habe „im Ganzen nur selten in der Diagnose Schwierigkeiten gehabt“, so fällt dies demjenigen sehr auf, der, wie der Verfasser dieser Zeilen, in der Diagnose gerade der „Ozaena“-Empyeme nur selten keine Schwierigkeiten gehabt hat.

Wenn diese Schwierigkeiten für S. noch dadurch erleichtert werden, dass ihm „gerade für diese Fälle die bakteriologische Untersuchung von entscheidender Bedeutung“ erscheint, so heisst das etwas, was erst zu beweisen ist, als Voraussetzung nehmen. Auch glaube ich, dass positive Beobachtungen öfter und zwangloser erhoben würden, wenn man nicht auf Befunde mehr nebensächlicher Natur „a priori“ ein gewisses Gewicht legt, noch dazu, wenn gerade der Wert dieser recht fraglich erscheinen muss.

Halbseitiges Auftreten der eingedickten Massen spricht nämlich bei S. „a priori“ auch für Nebenhöhleneiterungen, „die doppelseitigen Eiterungen, meist luëtischer Natur, sind doch recht selten.“

In meiner Beobachtung sind gerade die doppelseitigen Eiterungen weder selten noch meist luëtischer Natur, denn nicht weniger als 42 % meiner an nicht syphilitischen chronischen Herdeiterungen leidenden Patienten waren doppelseitig erkrankt.

Der negative Wert von Strübing's Angaben ist also ein recht problematischer. Wir haben aus seiner Mitteilung keinen neuen Beweis für die Existenz einer „Ozaena“-Krankheit, keine neue Erklärung für die Symptome entnehmen können.

Literaturverzeichnis.

[1]) Harke, Beiträge zur Pathol. u. Ther. der ob. Athmungswege. Wiesbaden 1895.
[2]) Zuccarini, Wien. Med. Wochenschr., 1853, 4—7.
[3]) Weichselbaum, Wien. Med. Wochenschr., 1890. S. 223 und ebenda 1892, 32 u. 33.
[4]) Siebenmann, bei Kuchenbecker, Mon. f. Ohrenheilk., 1892, 5—7.
[5]) Ewald, Deutsche Med. Wochenschr., 1890.
[6]) Jeaffreson, Lancet, 1890, July 20.
[7]) Flatau, Nasen-, Rachen- und Kehlkopfkrankheiten. Leipzig, 1895. S. 115.
[8]) Lamzweerde, Appendix ad armam. chirurg. Sculteti. Lugd. Batav. 1693, cit bei Steiner, Arch. f. kl. Chir. XIII, 1.
[9]) Pineau, in Abhandlungen der königl. Parisischen Akademie der Chirurgie, Altenburg, 1754. S. 191.
[10]) Maréchal, ebenda, S. 324.
[11]) Haller, Praelect. therapeut., S. 318.
[12]) Dörner, Siebold's Sammlung seltener und auserlesener chirurg. Beob., 1805, Bd. I S. 158.
[13]) Bouyer, Path. des sin. front. Thèse de Paris. 1859.
[14]) Mason Warren, Surgical observat., Boston 1867.
[15]) Godlee, Med. Times und Gaz., 1884., Sept. 27.
[16]) Bull, Transact. of the amer. ophthalm. socicty. 25. meet. Ref. Schmid's Jahrb., 1890. 5. S. 162.
[17]) Gabszewicz, Gazeta lekarska 1891, 16. Ref. Centr. f. Laryngol., IX. S. 13.
[18]) Montaz, Dauphiné méd. Ref. Centr. f. Laryng., X. S. 178.
[19]) Bordenave, cf. [9]), S. 329 ff., T. IV. und S. 225 ff., T. V. (Französische Ausgabe.)
[20]) Fauchard, Le chirurg. dentiste, t. I., p. 391, obs. XXXI, 1746. cit. bei Jeanty [28])
[21]) E. König, Disscrtation, Bern, 1882. Über. Empyem und Hydrops der Stirnhöhle.

[22]) Bauer und Betz, 1. Versammlung süddeutscher Laryngologen. Münch. Med. Woch., 1894.
[23]) Scheier, Berl. Klin. Woch., 1893, 17.
[24]) Oppenheimer, Berl. Kl. Woch., 1893, S. 20.
[25]) Langenbeck, Arch. f. klin. Chir., 1869.
[26]) Jourdain, Traité des maladies de la bouche, 1778, t. I. cit. bei Jeanty [28])
[27]) Schütz, Mon. f. Ohrenheilk., 1890, 7, ff.
[28]) Jeanty, De l'empyème latent de l'antre d'Highmore. Bordeaux 1891.
[29]) Siebenmann, M. f. Ohrenheilk., 1892, 11.
[30]) Spitzer, Wien. Med. Woch., 1889, 49.
[31]) Siebenmann, Zeitschr. f. Ohrenheilk., 1890, S. 85.
[32]) Hartmann, ebenda, 1879, S. 132; beide cit. bei Jeanty [28])
[33]) Beobachtungen von Delasiauve, Schmidt's Jahrb. Bd. 99, S. 105 und Gaz. hebdomad., 1855, 39; Blumenbach, in Hyrtl's topogr. Anatomie, Wien 1853, S. 47 und Praun, Dissertation, Erlangen, 1890.
[34]) Luc, Arch. internat. de laryngol., 1891. März.
[35]) Schäffer, Deutsche Med. Woch., 1890, 41.
[36]) Weichselbaum, Wien. Med. Jahrb., 1881, S. 227, ff.
[37]) Zuckerkandl, Normale und path. Anatomie der Nasenhöhle, Bd. I. 2. Aufl. 1893. S. 367.
[38]) Ziem, Deutsche Med. Wochenschr., 1888, 19.
[39]) Killian, Münch. Med. Woch., 1892, 4—6.
[40]) Schuster, Deutsche Med. Woch., 1893, 38.
[41]) Betbèze, Gaz. des hôp., 1866, 24.
[42]) Greville Macdonald, Lancet 1891, June 20.
[43]) Grünwald, Münch. Med. Woch., 1891, 40, 41.
[44]) Zuckerkandl, c. [37]) S. 363.
[45]) Heyfelder, Virchow's Archiv, Bd. 11, 5. 6. S. 511.
[46]) Heymann, Virchow's Archiv, Bd. 129, H. 2. S. 214.
[47]) Zuckerkandl, Anatomie [37]), Bd. II.
[48]) Gradenigo, Ann. des mal. de l'oreille, 1891, 8.
[49]) Killian, Münch. Med. Wochenschr., 1892, 45.
[50]) Bresgen, Deutsche Med. Woch., 1893, 37.
[51]) Baumgarten, Mon. f. Ohrenheilk., 1894, 10. S. 327.
[52]) Wilkin, Brit. med. Journ., 1893. Jan. 21.
[53]) Zuckerkandl, c. [37]), S. 361.
[54]) idem, c. [47]) S. 64.
[55]) Politzer, Lehrbuch der Ohrenheilkunde.
[56]) 1. Auflage dieses Buches, S. 116.
[57]) Weil, Mon. f. Ohrenheilk., 1894, 10. S. 528.
[58]) Stromeyer, Graefe's Archiv, XXVI, 3. S. 212.
[59]) Engelmann, Arch. f. Laryngol., Bd. 1. Heft 2.

[60]) Bouchut. Gaz. des hôp., 1875, 74.
[61]) Jansen, Arch. f. Laryngol., Bd. I. Heft 2. S. 137.
[62]) Schultz, Int. Centr. f. Laryngol., Bd. IX. S. 533.
[63]) Fürst, ebenda.
[64]) Downie, Int. Centralbl. f. Laryngol., X. S. 346.
[65]) c. [7]) S. 255.
[66]) Bosworth, N.-Y. Med. Journ., 1891. Nov. 7.
[67]) Roth, Mon. f. Ohrenheilk., 1894, 10.
[68]) Otto, Deutsches Arch. f. kl. Med., XI. 4. 5. S. 532.
[69]) Schäfer, Prag. Med. Woch., 1883, 20.
[70]) Knapp, Zeitschr. f. Ohrenheilk. 1894. XXV. 3. 4. Fall 2 u. 7.
[71]) Hartmann, Berl. Klin. Wochenschr., 1884. 21.
[72]) Steinthal, Württ. Med. Corresp.-Bl., 1891, 13.
[73]) Baasner, Münch. Med. Wochenschr., 1887. 18.
[74]) Kipp, Transact. of the Amer. Ophth. Soc., 1885. Ref. Schmidts's Jahrb. 1886. 5, S. 211.
[75]) Knapp, c. [70]) Fall 3 und 5.
[76]) Stewart, Lancet, 1892, April, 29.
[77]) Kuhnt, Die entzündlichen Erkrankungen der Stirnhöhlen. Wiesbaden, 1895.
[78]) Woakes, Brit. med. Journ., 1892, Dec. 17.
[79]) Martin, Brit. med. Journ., 1892, Dec. 24.
[80]) Noyes, Cases of Diseases in the orbit. New-York 1875. Ref. Schmidt's Jahrb., 1875, 12. S. 278.
[81]) Schäffer, Chirurg. Erfahrungen in der Rhinol. und Laryngol. Wiesbaden, 1885 und Therap. Monatsh., 1890. S. 477.
[82]) Kahsnitz, Int. Cent.-Bl. f. Laryngol., VI. S. 387.
[83]) Moldenhauer, Die Krankheiten der Nasenhöhlen etc. Leipzig, 1886.
[84]) Schech, Die Krankheiten der Mundhöhle etc. Wien, 1886—1892.
[85]) Krieg, Württemb. Med. Corresp.-Bl., 1888, 34, 35.
[86]) Wilkin, Brit. med. Journ., 1893, Jan. 21.
[87]) Bryan, Int. Centr.-Bl. f. Laryngol., X. S. 179.
[88]) Wingrave, ebenda, XI. S. 97.
[89]) Salzburg, Ueber Siebbein-Caries, In.-Diss. Würzburg 1893.
[90]) Bresgen, c. [50])
[91]) idem, Münch. Med. Wochenschr., 1894, 10, 11, 31, 32.
[92]) idem, Der Kopfschmerz bei Nasen- und Rachenleiden, Leipzig 1894, S. 36.
[93]) Flatau, Int. Centralbl. f. Laryngol., XI. S. 93.
[94]) Hartmann, Deutsche Med. Wochenschr., 1878, 13.
[95]) Suchannek, Mon. f. Ohrenheilk., 1893. 4.
[96]) Scholz, Berl. Klin. Wochenschr., 1892, 43.
[97]) Pckostawski, Intern. Centralbl. f. Laryngol., X. S 288.

[98]) Schäffer, Deutsche Med. Wochenschr., 1892, 47.
[99]) Herzfeld, Intern. Centralbl. f. Laryngol., X. S. 432 u. S. 526.
[100]) Knapp, Arch. f. Augenheilk., IX. S. 448. Ref. Schmidt's Jahrb., 1880, 12. S. 293.
[101]) Hulke, Lancet, 1891, March 14, S. 589.
[102]) Ogston, Med. Chronicle. 1884, Dec.
[103]) Knapp, c. [70]).
[104]) Herzfeld, Deutsche Med. Wochenschr., 1895, 12.
[105]) Scheinmann, Berl. Klin. Wochenschr., 1893, 51. S. 1248.
[106]) Welge, Diss. de morbo sin. frontal. Göttingen 1786. Ref. bei Steiner [8]).
[107]) Bousquet, Progrès méd., 1877, 51. S. 972.
[108]) Beer, Lehre von den Augenkrankheiten, Wien 1817, Bd. 2 S. 566. cit. bei Steiner. [8])
[109]) Riberi, Giorn. delle scienze med. de Torino, 1838. Ref. Schmidt's Jahrb. XXIV. S. 167.
[110]) Schanz, Thür. Aerztl. Corr.-Bl. Ref. Schmidt's Jahrb., 1890. 9. S. 262.
[111]) Becker, Berichtet bei Steiner [8]) S. 160.
[112]) Magnus, Klin. Mon.-Bl. f. Augenheilk., XXIV. S. 494.
[113]) Macnaughton Jones, Dubl. Journ., 1873, Sept. Ref. Schmidt's Jahrb. 1874. S. 164.
[114]) Spencer Watson, Med. Times and Gaz., 1875. Sept 18.
[115]) Soelberg Wells, Lancet, 1870, May 14.
[116]) Trykmann, Intern. Centralbl. f. Laryngol., IX.
[117]) Walker, Ophth. Rep. XII. S. 351. Ref. Virchow-Hirsch, Jahresber., 1890. II. S. 560.
[118]) Melatas-Lany, Int. Centr. f. Laryngol., VII. S. 607.
[119]) Hulke, c. [101]), Fall 3.
[120]) Wiedemann, Das Empyem der Stirnhöhlen. In.-Diss. Berlin. 1893.
[121]) Herzfeld, Deutsche Med. Woch., 1895, 12.
[122]) Krecke, Münch. Med. Woch., 1894, 51.
[123]) Gottstein, Eulenburg's, Eneyklopädie, Bd. X.
[124]) E. Fränkel, Virch. Archiv, Bd. 75. S. 45. Bd. 87. S. 285 und Bd. 90, S. 499.
[125]) Krause, Virch. Archiv, Bd. 85, 2.
[126]) Habermann, Zeitschr. f. Heilk., Bd. 7. S. 361.
[127]) Schuchardt, Arch. f. klin. Chir., Bd. 39, I. 1889.
[128]) Seifert, Int. Centralbl. f. Laryngol., VII. S. 169.
[129]) B. Fränkel, Deutsche Med. Woch., 1892, S. 897.
[130]) Réthi, Arch. f. Laryngol., II. 2.
[131]) E. Fränkel, c. [124]) Bd. 90. S. 507.
[132]) Zuckerkandl, c. [37]) S. 240.

133) Löwenberg, Annales de l'institut Pasteur, 1894, 25. Mai.
134) Hajek, Berl. Klin. Woch., 1888, 33.
135) Hopmann, Arch. f. Laryngol., 1. 1.
136) Grünwald, Münch. Med. Woch., 1893, 43, 44.
137) Miehel, Krankheiten der Nasenhöhle etc. Berlin, 1876.
138) Neumann, Pest. Med.-chir. Presse, 1889, 11.
139) Gottstein, c. [123])
140) Jurasz, Krankheiten der ob. Luftwege. Heidelberg 1891.
141) Bresgen, Krankheits- und Behandlungslehre der Nasenhöhle etc. Wien, 1891. S. 180.
142) Schuster, Arch. f. Dermatol. u. Syphilis. V. S. 212, 213.
143) Walb, Erfahrungen auf dem Gebiete der Nasen- und Rachenkrankheiten. Bonn, 1878. S. 79.
144) Burger, Mon. f. Ohrenheilk., 1893. 11.
145) Bayer, Deutsche Med. Woehensehr., 1889, 10.
146) Woakes, Brit. med. Journ., 1885, April 4.
147) Heryng, Berl. Klin. Woch., 1889. 35, 36.
148) Ruault, Arch. de laryngol., 1890. Juni.
149) Kaufmann, Mon. f. Ohrenheilk., 1890, S. 13. ff.
150) Schmidt-Rimpler, Deutsche Med. Woch., 1892. 24.
151) Caldwell, N.-Y. Med. Record. 1893, April 8.
152) Nicolaus Tulpius, Observ. med. cit. bei Steiner [8])
153) Französ. Akademie der Chirurgie, c. [8]) S. 325.
154) Grünwald, Münch. Med. Woch., 1895, 20 u. ff.
155) Begbie, Med. Times und Gaz., 1852. II. S. 214.
156) Strümpell, Lehrbuch der spec. Pathol. und Therapie. II. Bd.
157) Borel, Corr.-Bl. f. Schweizer Aerzte, 1880, 3.
158) Fliess, Neue Beiträge zur Pathol. u. Therapie der nasalen Reflexneurose. Wien, 1893.
159) Ziem, Monatschr. f. Ohrenheilk. 1889. 7.
160) Snellen jr., Ned. Tijdschr. v. Geneesk., 1894. 7. Ref. Int. Centralbl. f. Laryng., XI. S. 335.
161) Berger und Tyrman, Die Krankheiten der Keilbeinhöhle und des Siebbein-Labyrinthes. Wiesbaden, 1886.
162) Hartmann, c. [71]).
163) Köhler, Charite-Annalen, 1891/92.
164) Zirm, Wien. Med. Woehensehr., 1892, 26—28.
165) Peltesohn, Centralbl. f. prakt. Augenheilk., 1888. 2.
166) Hicguet, Int. Centralbl. f. Laryngol., XI. S. 158.
167) Krieg, c. [85])
168) Hartmann, cit. bei Jeanty [28]), S. 46.
169) Nieden, Int. Centralbl. f. Lar., V. S. 556.
170) Ziem, Wien. Klin. Woehensehr., 1892, 29. u. Mon. f. Ohrenheilk., 1893. 8 u. 9.

[171]) Fromaget, Revue internat. de rhinolog., 1893 Nov. 10.
[172]) Kuhnt, Thür. Corr.-Blatt, 1890, 10.
[173]) Schmidt-Rimpler, cit. bei Ziem, Mon. f. Ohrenheilk., 1893. 9. S. 267.
[174]) Fliess, Wien. Klin. Rundschau, 1895.
[175]) Sulzer, Annales d'oeulistique, 1895. CXIII.
[176]) Wagner, Müneh. Med. Woch., 1891, 51.
[177]) Quinlan, New-York, Med. Record, 1890 Sept.
[178]) Lange, Deutsehe Med. Woch., 1892, 29.
[179]) Heryng, Int. Centralbl. f. Laryngol., VIII. S. 558.
[180]) Demarquay, cit. bei Mackenzie [238])
[181]) Maas, Berl. Klin. Woeh., 1869, 13. S. 127.
[182]) Sillar, Edinb. Med. Journ., 1889, Aug.
[183]) Lennox Browne, Journ. of Laryngol., VII. S. 53.
[184]) Sehütz, Allg. med. Annalen. 1872. I. S. 750, eit. bei Steiner [8])
[185]) Paulsen, Hospital's Tidende, 1861, 11—12. Ref. Sehmidt's Jahrb. LXXXI. 91.
[186]) Huguenin, Corresp.-Bl. f. Schweizer Aerzte, 1882, 4.
[187]) Warner, Brit. med. Journal, 1885, June 13.
[188]) Sehwabaeh, Internat. Centralbl. f. Laryng., XI. S. 93—94.
[189]) Hoppe, Klin. Mon. f. Augenheilk., 1893. S. 160.
[190]) Carver, Brit. med. Journ., 1883. June 16. S. 1183.
[191]) Richter, Anfangsgründe der Wundarzneikunst, Wien, 1817. Bd. 2. S. 377. eit. bei Steiner.
[192]) Celliez, Journ. de méd. ete. par Corvisart, Leroux et Boyer. XI. S. 516.
[193]) Jaeubaseh, Berl. Klin. Wochensehr., 1875, S. 505.
[194]) Redtenbaeher, Wien. Med. Blätter, 1892, S. 200.
[195]) Schindler, Arch. de méd. et de pharm. mil. 1892. cit. bei Wiedemann [120]).
[196]) Weichselbaum, Internat. Klin. Rundschau, 1888, 35—37.
[197]) Ziem, Mon. f. Ohrenheilk., 1888, 9.
[198]) Liebe, ebenda, 1893. 12.
[199]) Chiari, Wiener Klin. Woeh., 1889, 43.
[200]) Klingel, Münch. Med. Woeh., 1893, 50.
[201]) Laker, Wien. Med. Presse, 1890. 17.
[202]) Manehot, Müneh. Med. Woch., 1893. S. 978.
[203]) Campbell, Deutsehe Med. Woeh., 1891, 35.
[204]) Montaz, Internat. Centralbl. f. Laryng., X. S. 178.
[205]) Ziem, Mon. f. Ohrenheilk., 1889, S. 252.
[206]) Chatellier, eit. bei Lue, Les abseès du sinus maxillaire. Paris 1890.
[207]) Mya, Lo sperimentale, 1893. 20. 21. Ref. Sehmidt's Jahrb. 1894. 10. S. 36.

[208]) Davidsohn, Berl. Klin. Woehensehr., 1892. 28.
[209]) Siebenmann, Mon. f. Ohrenheilk., 1892, S. 308.
[210]) Dreyfuss, Wien. Med. Presse. 1894, 10.
[211]) Lacoarret, Int. Centralbl. f. Laryng., XI. S. 68.
[212]) Wroblewski, ebenda, XI. S. 511.
[213]) Foulerton, Laneet, 1889, Aug. 7.
[214]) Betz, Verhandlungen der Deutsehen Naturforseherges., 1893.
[215]) Potiquet, Journ. of Laryngol., VI. 3.
[216]) Mendel, Areh. int. de Laryngol., 1893. 5.
[217]) Brieger, Verhandlungen der Sehles. Gesellsch. für vaterländ. Cultur, 1894. 8. Juni.
[218]) Jaeoby, Internat. Centralbl. f. Laryngol., II. S. 315.
[219]) Wendt, Ziemssen's Handbueh. Band VII. 1. S. 285.
[220]) Wiesener, Nord. med. Arkiv. XIII. 4.
[221]) Avellis, Areh. f. Laryngologie, Bd. II. Heft 2.
[222]) Zuekerkandl, Bd. I. 1. Aufl.
[223]) Burger, Mon. f. Ohrenheilk., 1893. 11.
[224]) Störk, Wien. Med. Woehensehr., 1886. 43.
[225]) B. Fränkel, Berl. Klin. Woehensehr., 1887. 16.
[226]) Geppert, Berl. Klin. Woehensehr., 1889. 36.
[227]) Friedländer, Berl. klin. Woehensehr., 1889, 37.
[228]) Zuekerkandl, c. [37]) S. 298.
[229]) Gooeh, eit. bei Adelmann, Untersuehungen über die krankhaften Zustände der Oberkieferhöhle, Leipzig und Dorpat, 1884, S. 52.
[230]) Mikuliez, Areh. f. klin. Chirurgie, 1886, 3.
[231]) Desprès, Soe. de ehir. de Paris, 1884, 4. Apr.
[232]) Heymann, Berl. Laryngolog.-Gesellseh., 1891, 24. April.
[233]) Lamorier, e. [19]), S. 329.
[234]) Küster, Deutsehe Med. Woehensehr., 1889, 12.
[235]) Glasemaeher, Berl. klin. Woehensehr., 1884, 36.
[236]) Zuckerkandl, e. [37]) Bd. I. 1. Aufl. Fig. 5—8. Bd. II. Taf. 14 und 24. S. 205.
[237]) Sehäffer, e. [81]) S. 12.
[238]) M. Maekenzie, Die Krankheiten des Halses u. der Nase (Deutseh). 1884. S. 504.
[239]) Bayer, Internat. Centralbl. f. Laryngol., II. S. 237.
[240]) Sonnenburg, Deutsehe Zeitsehr. f. Chir., 1877, S. 495.
[241]) Vermyne. N.-Y. Med. Reeord, 1884, July 26.
[242]) Thudiehum, Med. Press and Cireular, 1885. Ref. Int. Centralbl. f. Laryngol. II. S. 255.
[243]) Winekler, Berl. klin. Woeh., 1893, 51.
[244]) Sehmithuisen, Int. Centralbl. f. Laryngol., II, S. 315.
[245]) Ziem, Mon. f. Ohrenheilk., 1880, 4.

246) Jacoby, Int. Centralb. f. Laryngol., II. S. 315.
247) Woakes, Nasal. polyp. with. neuralgia, hay-fever and asthma in relation to ethmoiditis. London 1887.
248) Schäffer, Deutsche Med. Wochenschr., 1890, 41.
249) Schmiegelow, Internat. Centralbl. f. Laryng., V. S. 13.
250) Robertson, Journ. of Laryngol., VI, 2.
251) Grünwald, Münch. Med. Wochenschr., 1890, 20.
252) Mair, Edinb. Med. Journ., 1866. S. 1009, cit. bei Berger und Tyrman [161]).
253) Chiari, Zeitschr. f. Heilk., Bd. V.
254) Gaudissant, Centralbl. f. Chir., 1892, S. 339.
255) Rouge, Union méd., 1872.
256) Heryng, Internat. Centralbl. f. Laryng., VII, S. 126.
257) Ruault, Arch. de Laryngol., 1890, Juni.
258) Hansberg, Mon. f. Ohrenheilk., 1890, 1. 2.
259) Quénu, Semaine méd., 1890. 22. Oct.
260) Baumgarten, Pester Med.-chir. Pr., 1891, 10.
261) Weichselbaum, Internat. Klin. Rundschau, 1888, 35—37.
262) Baratoux, Progrès mèd., 1883, S. 826.
263) Jurasz, Berl. Klin. Woehenschr., 1887, 3.
264) Winckler, Arch. f. Laryngol., I, 2.
265) Hartmann, Deutsch. Arch. f. klin. Chirurgie, Bd. XX.
266) Lichtwitz, Therapeut. Monatsehr., 18.
267) Luc, Semaine méd., 1894, 16. Juni. Ref. Internat. Centralbl. f. Laryngol., XI, S. 337.
268) Gerber, Die Syphilis der Nase und des Halses, Berlin, 1895.
269) Hellmann, Arch. f. Laryngol., III, 1.
270) Lewin und Heymann, Deutsche Med. Woch., 1893, S. 922
271) Baumgarten, Wien. Med. Woch., 1889, 52.
272) Dubreuil, Internal. Centralbl. f. Laryngol, IV. S. 154.
273) Treitel, Deutsche Med. Woch., 1892, S. 235.
274) Spencer Watson, Med. Times and Gaz., 1875, Sept. 18. Ref. Schmidt's Jahrb. 1876, 3. S. 281.
275) Réthi, Wien. Med. Pr., 1893, 19.
276) Frank und Kunz, New-York Med. Rec., 1894, Nov. 3.
277) Dmochowski, Arch. f. Laryngol., III, 3.
278) J. Killian, Mon. f. Ohrenheilk., 1887, 11.
279) Weichselbaum, Allg. Wien. Med. Zeitg., 1881, 27, 28.
280) Hicguet, Internat. Centralbl. f. Lar., XI, S. 514.
281) Raoult, Revue de Laryngol., 1894, 11.
282) Anrooy, ebenda.
283) Mayo Collier, Lancet, 1894, Dec. 22. und Brit. Med. Journal, 1895, Jan. 12.
284) Ramage, Lancet, 1894, March 10.

285) M. Collier, Lancet, 1894, Jan. 27.
286) Silcock, Intern. Centralbl. f. Laryngol., XI, S. 762.
287) Panas, Bull. d. l'Acad. d. Méd. 33. 10. S. 290. Ref. Schmidt's Jahrb., 1895, 7, S. 60.
288) Westermayer, Münch. Med. Woch., 1895, 32. S. 766.
289) Kayser, Mon. f. Ohrenheilk., 1895, 9.
290) Strübing, Münch. Med. Wochenschr., 1895, 39, 40.

Berichtigung sinnstörender Druckfehler.

Auf Seite 12 Zeile 31 statt 6 lies 9.
„ „ 35 Zeile 5 v. unten statt 13 lies 4.
„ „ 36 Zeile 15 v. unten statt { Herzfeld [59]) / Engelmann [104]) } lies { Herzfeld [104]). / Engelmann [59]). }
„ „ 43 Zeile 15 v. oben statt seccenirenden lies secernirenden.
„ „ 45 Zeile 13 v. unten statt Hopmann lies Hopmann [135]).
„ „ 57 Zeile 1 v. unten statt Notiz [92]) lies Notiz [91]).
„ „ 59 Zeile 16 v. unten statt Bresgen [92]) lies Bresgen [91]).
„ „ 123 Zeile 16 v. unten statt letzteren lies letztere.
„ „ 123 Zeile 20 v. unten statt Snellen [159]) lies Snellen [160]).
» „ 124 Zeile 13 v. unten statt Snellen [159]) lies Snellen [160]).
„ „ 215 Zeile 14 statt Fall [73]) und lies Fall von.
„ „ 215 Zeile 15 statt Baasne vor lies Baasner [73]).

Tafel I.

Fig. III.

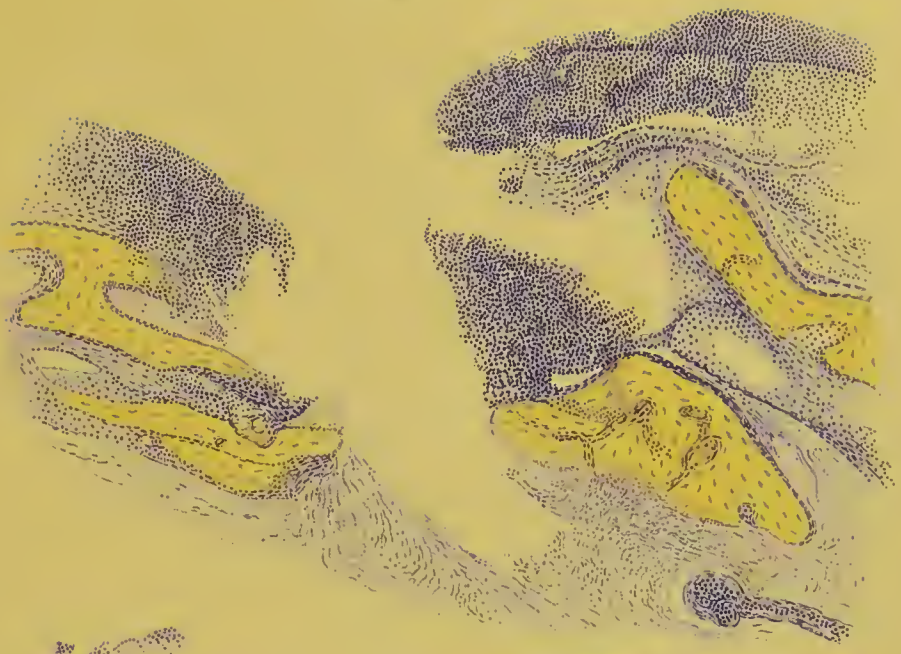

Fig. II.

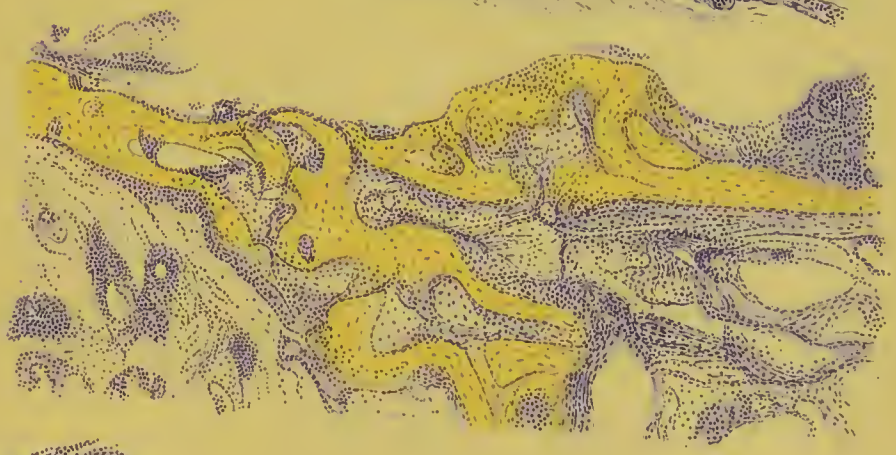

Fig. I.

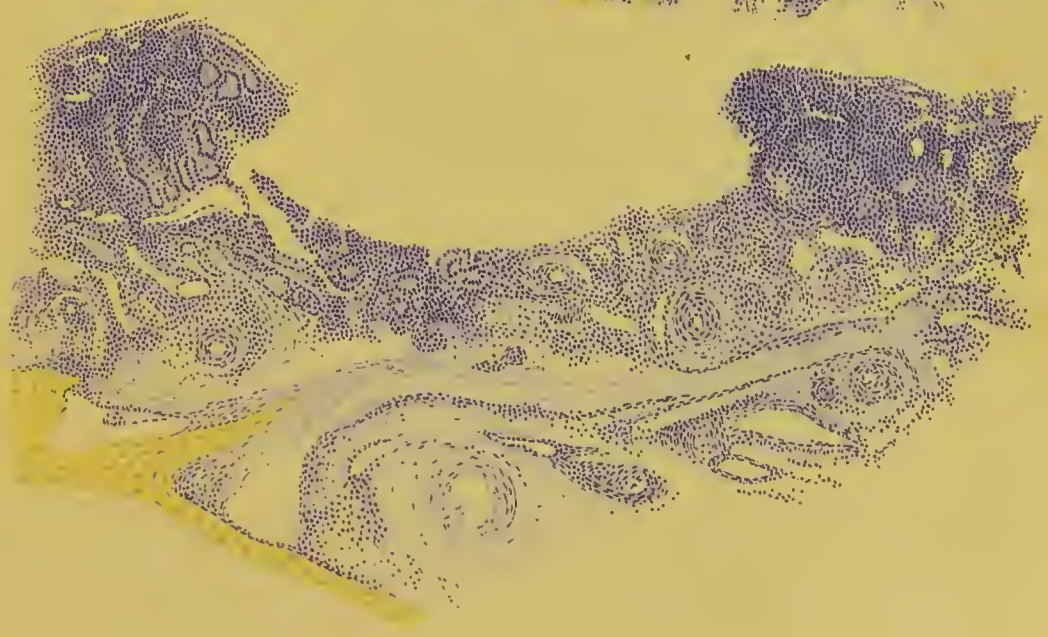

B. Kellnz fecit. Verlag v. J. F. Lehmann, München. Lith. Anst. v. F. Reichhold, München

Tafel II.

Fig. 1. Gerade sehneidende Knochenzange, natürliehe Dicke, Länge verkürzt.

Fig. 2. Von oben nach unten schneidende Zange.

Fig. 3. Von vorn nach hinten „ „

Fig. 4—7. Seharfe Löffel, und Fig. 8, Sonde, in den Handgriff, Fig. 15, passend.

Fig. 9 u. 10. Gerade Spülröhrchen mit vorderen und seitliehen Oeffnungen, in zwei Stärken, für die Keilbeinhöhle.

Fig. 11. Spülröhrchen für die Stirnhöhle.

Fig. 12. „ „ „ Kieferhöhle mit seitliehen Oeffnungen, vorne gesehlossen.

Fig. 13. Sehräg schneidender Meissel für die Kieferhöhle.

Fig. 14. Oberlippenhalter für die Eröffnung der Kieferhöhle, halbe Grösse.

Fig. 15. Handgriff, halbe Grösse.

Fig. 16. Seheere für Weiehteile und Knoehen.

Sämtliehe Instrumente sind bei Hrn. Instrumentenmaeher Stiefenhofer, Münehen, angefertigt. Die Zange, Fig. 3, ist naeh einer Construetion des Herrn Gudendag, Instrumentenmaeher in Amsterdam und Paris, hergestellt und aueh bei diesem zu beziehen.

Fig. 14.

Fig. 13.



Fig. 15.

Tafel II.

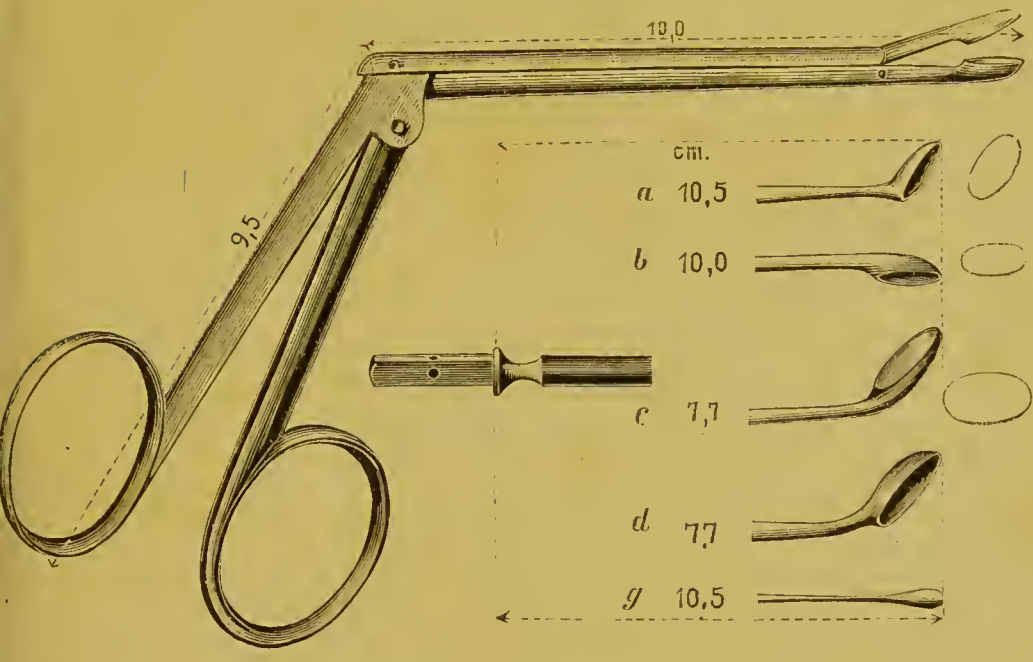

Fig. 1.

Fig. 4.

Fig. 5.

Fig. 6.

Fig. 7.

Fig. 8.

Fig. 16.

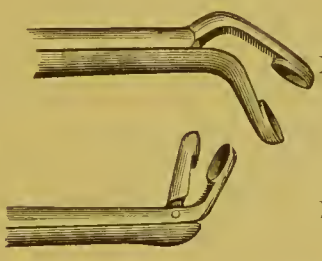

Fig. 2.

Fig. 3.

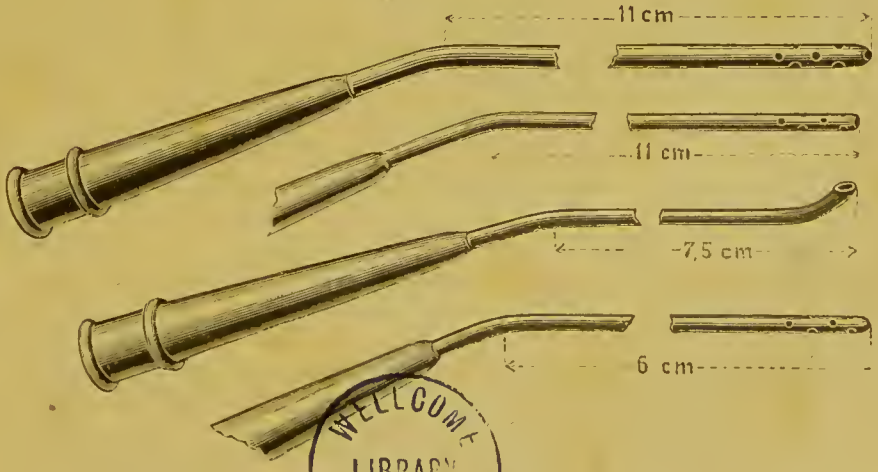

Fig. 9.

Fig. 10.

Fig. 11.

Fig. 12.

WELLCOME LIBRARY INSTITUTE